



CASOS CLÍNICOS

TRATAMIENTO EXITOSO DE LESIÓN DE MÉDULA ESPINAL CON CÉLULAS MADRES MESENQUIMALES DE MÉDULA ÓSEA

SUCCESSFUL TREATMENT OF SPINAL CORD INJURY WITH BONE MARROW MESENCHYMAL STEM CELLS THERAPY

Toco Igor*, Pérez Pedro*, Velásquez Romel**, Velarde Jeaneth***, Mamani Reyna***, Carrasco Mireya***, Amaru Ricardo***

RECIBIDO: 01/07/2024

ACEPTADO: 15/08/2024

RESUMEN

Una lesión traumática de la médula espinal ocasiona disfunción motora, disfunción sensorial, distonía y reflejos patológicos que conducen a paraplejía o tetraplejía. Tratamientos eficaces y seguros para el manejo de esta patología son insuficientes; sin embargo, las células madre mesenquimales pueden considerarse una prometedora modalidad de tratamiento en este tipo de lesiones.

Reporte de caso referente a paciente con lesión de médula espinal seccionada a nivel L1 remitido a terapia celular como procedimiento terapéutico alternativo. Se obtuvo células madre mesenquimales procedentes de médula ósea (CMM-MO) y consiguiente administración en 4 cuadrantes de lesión medular, así también por encima y centro de la lesión. Posteriormente, referido a fisioterapia para fortalecer la propiocepción, electro estimulación funcional y ejercicios de rehabilitación muscular.

Se evidenció mejoría neurológica notable tras 72 horas posterior a terapia celular. Trascorrida la primera semana, un incremento de la capacidad de contracción muscular voluntaria, seguida de la sensibilidad epicrítica y propioceptiva en ambos miembros inferiores fue observable. Tras tres meses con acompañamiento fisioterapéutico, el paciente presentó incremento significativo de fuerza muscular en ambos miembros inferiores, logró bipedestación con ayuda de dispositivos auxiliares para sustentación.

La terapia con células madre mesenquimales de médula ósea constituye un procedimiento terapéutico prometedor en lesiones de médula espinal. Es de interés médico y social entablar vías de protocolización y optimización de este procedimiento.

Palabras Clave: Células madre mesenquimales; terapia celular, lesión de médula espinal.

* Neurocirugía Hospital Universitario de Clínicas, UMSA, La Paz, Bolivia.

** Clínica del Sur, La Paz, Bolivia.

*** Instituto de Oncohematología, La Paz, Bolivia.

**** Unidad de Biología Celular, Facultad de Medicina, UMSA, La Paz, Bolivia

Correspondencia:

Igor Toco

Email: toco.igor@gmail.com • Neurocirugía, Hospital Universitario de Clínicas

Facultad de Medicina, Universidad Mayor de San Andrés • La Paz, Bolivia

ABSTRACT

A traumatic spinal cord injury leads to motor and sensory dysfunction, dystonia and pathological reflexes that can cause paraplegia or tetraplegia. Effective and safe treatments for the management of this condition are insufficient; however, mesenchymal stem cells can be a promising treatment in this type of injury.

Case study related to a patient with a transected spinal cord injury (transected at L1) referred to cell therapy as an alternative therapeutic procedure. Bone marrow-derived Mesenchymal Stem Cells (BM-MSCs) were obtained and subsequently administered in 4 quadrants of the spinal cord injury, as well as above and into the center of the injury. The patient was subsequently referred to physiotherapy to workout strengthen proprioception, functional electrostimulation and muscle rehabilitation.

Significant neurological improvement was observable 72 hours after BM-MSCs therapy. After the first week, an increase in the voluntary muscle contraction capacity, epicritic and proprioceptive sensitivity in both lower limbs were observed. After three months of physiotherapy support, the patient displayed significant increase in muscle strength in lower limbs and was even able to stand with the help of auxiliary devices for support.

Bone marrow-derived Mesenchymal Stem Cells therapy is a promising therapeutic procedure in spinal cord injuries. It is of medical and social interest to establish pathways for protocolling and optimizing the procedure.

Keywords: *Bone marrow-derived Mesenchymal Stem Cells, cell therapy, spinal cord injury*

INTRODUCCIÓN

La médula espinal es el órgano del sistema nervioso central (SNC) encargado de regular el paso de la información desde los centros superiores hasta áreas periféricas y viceversa, así mismo de la respuesta inmediata a través de los arcos reflejos que darán respuesta a los diferentes estímulos⁽¹⁾.

En todo el mundo, se estima que 2,5 millones de personas viven con una lesión de la médula espinal y, cada año se reportan más de 130.000 nuevas lesiones⁽²⁾. Una lesión traumática de la médula espinal produce daño directo e indirecto a los tejidos neurales, lo que resulta en disfunción motora y sensorial, distonía y reflejos patológicos que en última instancia conducen a paraplejía o tetraplejía⁽³⁾.

Respecto de los tratamientos recientes sobre este tipo de lesiones, en los últimos años, se ha reportado sobre el empleo de nanotransportadores basados en metales, polímeros y liposomas para la administración de

biomoléculas, empleo de factores de crecimiento neuronal y de exosomas para el tratamiento de las lesiones medulares; sin embargo, ninguna de estas innovaciones han emplazado una rehabilitación completa⁽⁴⁾.

Por su parte, los estudios relacionados con la aplicabilidad de células madre han reportado resultados más prometedores. Un estudio referido a la terapia con células madre mesenquimales en pacientes con lesión medular, cuyo tratamiento había fracasado con las terapias convencionales, evidenció que los sujetos lograron recuperar parte de la función sensorial y motora postulándola como un procedimiento seguro y una vía de tratamiento favorable⁽⁵⁾.

Las células madre mesenquimales de la médula ósea (CMM-MO) son células progenitoras que tienen la capacidad de diferenciarse en neuronas y células gliales. Primeros estudios in vivo demostraron que la introducción de CMM-MO en ratas con lesión de la médula espinal dio lugar a la formación de haces de tejido de astrocitos y

predecesores neuronales⁽⁶⁾. De modo similar, otro estudio aleatorio controlado con placebo vs CMM-MO administrado vía intramedular en lesiones completas de la médula espinal en humanos reflejó que los pacientes tratados con CMM-MO tuvieron un control postural significativamente mejor y una disminución de la espasticidad, aunque sin una mejoría funcional motora; mientras que, aquellos tratados con placebo no reflejaron ninguna mejoría funcional sensorial ni motora⁽²⁾.

De esta manera, el presente estudio de caso tiene por propósito reportar aplicabilidad de la terapia celular con CMM-MO en lesión médula espinal.

CASO CLÍNICO

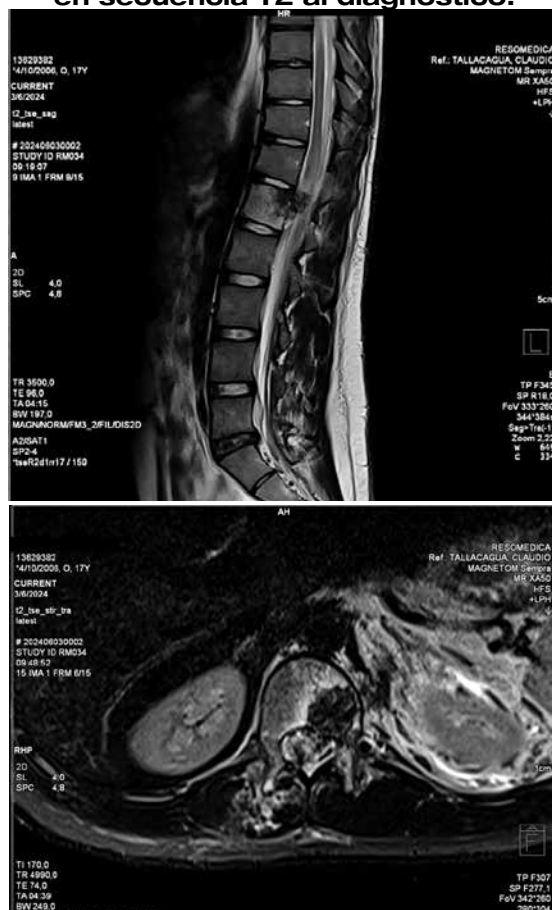El presente reporte de caso refiere a lesión de médula espinal seccionada de pronóstico desfavorable donde se decidió emplear células madre mesenquimales obtenidas de médula ósea.

Paciente de 17 años de edad de sexo masculino presentó cuadro clínico caracterizado por presentar pérdida súbita de fuerza muscular y sensibilidad en miembros inferiores secundario a trauma raquimedular por arma de fuego. Ingresó a servicio de neurocirugía 22 horas posterior al incidente en cuestión. El examen físico reflejó lesión penetrante a un centímetro por encima de plano subcostal, en un punto equidistante entre línea medio clavicular y axilar anterior izquierda, con orificio de salida a la altura de primera vértebra lumbar, 4 cm lateral hacia la izquierda de línea media.

La evaluación neurológica evidenció paraplejía establecida, pérdida de sensibilidad epicrítica y propioceptiva en ambos miembros inferiores a partir de dermatoma L1, ausencia de reflejos osteotendinosos, además de ausencia de control de esfínteres, por lo cual se inició sondaje vesical. Sin embargo, cierto grado de conservación de sensibilidad termoalgésica en ambos miembros inferiores fue observable. Tras realizar la resonancia magnética

de columna vertebral en corte sagital se observó lesión importante a nivel L1 con edema óseo (Figura 1). Analizando el corte axial al nivel mencionado, se observó el trayecto oblicuo del proyectil, mismo que comprometía cuerpo vertebral y centro del canal medular con evidente lesión médula espinal que imposibilitó identificación de estructuras (Figura 1). Tras evaluar el caso actual del paciente y el pronóstico desfavorable se propuso cirugía con uso de células madre mesenquimales de médula ósea.

Figura 1. Resonancia magnética en corte sagital de columna lumbosacra en secuencia T2 al diagnóstico.



A. RM en corte sagital de columna lumbosacra en secuencia T2. **B.** RM en corte axial de columna vertebral a nivel L1 en secuencia T2.

Obtención de células mesenquimales de la médula ósea

Previo consentimiento informado, el procedimiento terapéutico se realizó de acuerdo a protocolo institucional

que consistió en la estimulación de progenitores de células mesenquimales, seguido de la cosecha de las mismas mediante aspirado de médula ósea de la cresta iliaca posterosuperior para su posterior enriquecimiento⁽⁷⁾. Las células madre mesenquimales fueron caracterizadas y cuantificadas por citometría de flujo utilizando el kit Stemflow™ Human MSC Analysis (BD)^(8, 9).

Técnica quirúrgica

Se realizó un abordaje posterior a nivel de línea media en región de columna lumbar mediante laminectomía descompresiva y limpieza de estigmas óseos aledaños al trauma.

Se observó apófisis espinosa y láminas multfragmentados de predominio del lado derecho a nivel de L1; posterior a laminectomía se percibió duramadre desflecada y lesión medular sin posibilidad de identificación de tejido, mismo que se encontraba entre restos hemáticos y fragmentos **óseos**. Se realizó lavado a presión del lecho quirúrgico con solución fisiológica con gentamicina hasta salida de estigmas óseos. Una vez limpio el campo operatorio y con control de hemostasia, se procedió a instilar un total de 9 ml de células madre previamente preparadas. La aplicación se realizó en los 4 cuadrantes de la lesión, puntos localizados a 5 mm del centro de la lesión, así también se aplicó células madre por encima y al centro de la misma. Posteriormente, se procedió a realizar un cierre por planos anatómicos y se finalizó procedimiento sin intercurencias en el transoperatorio.

Fisioterapia y rehabilitación

Para una adecuada evolución del paciente, se decidió iniciar rehabilitación temprana por parte del servicio de fisioterapia, la misma consistió en dos sesiones por día durante un mes, realizadas durante el periodo de internación debido a las dificultades tanto del paciente como la de su familia para acceder a la rehabilitación desde su domicilio. Posterior al alta hospitalaria, se realizó una sesión por

día enfocada a ejercicios para fortalecer la propiocepción, electroestimulación funcional y ejercicios de rehabilitación muscular.

Seguimiento del paciente

A 72 horas posterior a la cirugía, se evidenció una mejoría notable en comparación con la evaluación neurológica de ingreso. Al examen neurológico, se evidenció presencia de contracción muscular en miembros inferiores con predominio de musculatura proximal principalmente en el lado derecho. También se pudo percibir recuperación parcial de sensibilidad epicrítica y propioceptiva en ambos miembros inferiores, sin embargo, aun sin control de esfínteres (Código QR 1).

Código QR 1. Postoperatorio de intervención quirúrgica inmediato (72 h)



Registro audiovisual del paciente durante examen neurológico.

Tras la primera semana posterior a la intervención quirúrgica, se evidenció una evolución favorable en relación al número de grupos musculares con capacidad de contracción voluntaria en ambos miembros inferiores, además de un evidente incremento de la fuerza muscular, la sensibilidad epicrítica y propioceptiva de manera predominante en el miembro apendicular derecho (Código QR 2).

Código QR 2. Postoperatorio a la primera semana de la intervención quirúrgica



Registro audiovisual del paciente durante examen neurológico.

Durante el primer y segundo mes de seguimiento, se observó una evolución favorable pero lenta, sin complicaciones postoperatorias. Durante el proceso de rehabilitación fisioterapéutica, el paciente presentó un incremento notable de fuerza muscular en ambos miembros inferiores, siendo capaz de lograr una bipedestación con ayuda de dispositivos auxiliares para la sustentación, además de incremento del rango de movimiento de articulaciones de cadera, rodillas y tobillos (Código QR 3).

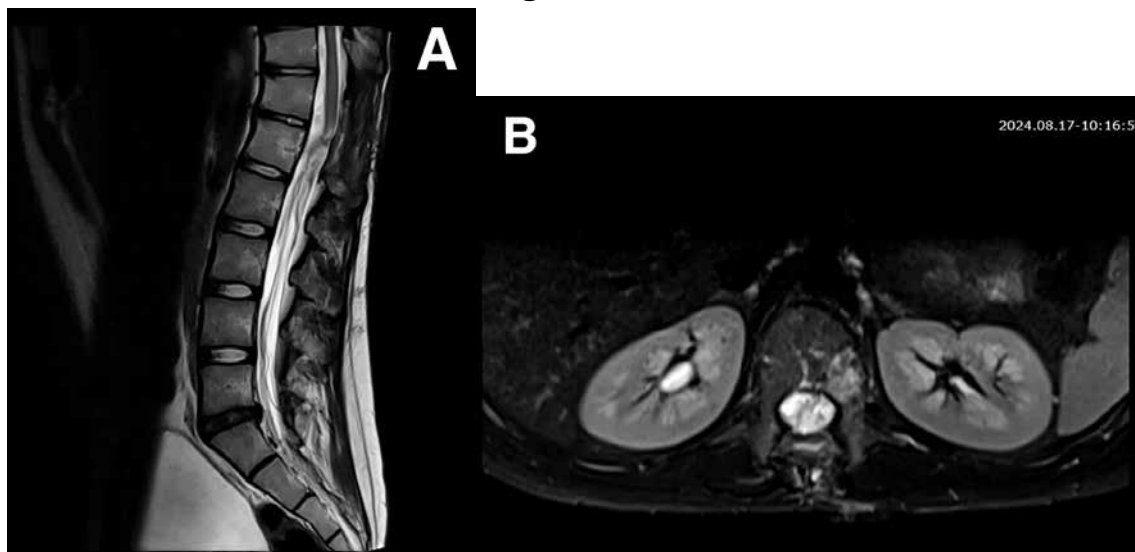
Código QR 3. Postoperatorio a dos meses de la intervención quirúrgica



Registro audiovisual del paciente durante examen neurológico.

Adicionalmente, los estudios de resonancia magnética de columna lumbar efectuados para evaluar los cambios imagenológicos en relación con los estudios de ingreso reflejaron que, el corte sagital mostró escasa diferenciación de tejido nervioso a nivel de cono medular, empero disminución del edema ósea a nivel L1 en comparación con la resonancia de ingreso (Figura 2); asimismo, al evaluar el corte axial a nivel L1, se observó marcada descompresión sobre la médula espinal con adecuada resolución de la lesión, aun con poca diferenciación de tejido medular, pero marcada disminución de proceso inflamatorio al nivel mencionado (Figura 2).

Figura 2. Resonancia magnética de columna lumbosacra tras dos meses de seguimiento



A. RM en corte sagital de columna lumbosacra en secuencia T2. **B.** RM en corte axial de columna vertebral a nivel L1 en secuencia T2.

Al tercer mes de rehabilitación, se evidenció notable mejoría caracterizada por incremento de fuerza y coordinación muscular, el paciente reflejó capacidad

de realizar ejercicios en bicicleta estática (Código QR 4), además de mantener la bipedestación con ayuda de ortesis en ambos miembros inferiores.

Código QR 4. Postoperatorio a tres meses de la intervención quirúrgica



Registro audiovisual del paciente durante fisioterapia.

DISCUSIÓN

La lesión de médula espinal es una enfermedad grave que progresa con el tiempo ocasionando un empeoramiento del tejido nervioso lesionado. Tratamientos eficaces y seguros disponibles para el manejo de esta patología son escasos⁽¹⁰⁾.

La terapia celular con células madre mesenquimales (CMM) aplicada en lesiones de la médula espinal conlleva varios desafíos, entre estos problemas clínicos traslacionales, normas regulatorias, problemas éticos, modalidades de trasplante, vías de administración, así como seguridad y eficacia de las células trasplantadas^(11, 12). Aunque varios ensayos clínicos utilizan CMM-MO para el tratamiento de las lesiones de la médula espinal, el valor final de un enfoque traslacional requiere una exploración continua del

conocimiento y un seguimiento de la eficacia terapéutica a través de ensayos clínicos⁽¹²⁾.

Las CMM-MO se consideran las fuentes más prometedoras para terapias celulares en lesiones de médula espinal, sin embargo, los mecanismos biológicos y funcionales que intervienen aún requieren ser dilucidados⁽¹³⁾.

En este estudio, la terapia celular con CMM-MO en un paciente con médula espinal seccionada a nivel L1, cuya evolución clínica implicaba secuelas de paraplejia con pérdida de la función de los esfínteres vesical y anal, reflejó resultados sorprendentes de recuperación neurológica de la función motora y sensorial. Procedimiento terapéutico que fue posible gracias al criterio médico de compasión⁽¹⁴⁾. A los dos meses de seguimiento, el paciente pudo ponerse de pie y tolerar el peso de su cuerpo.

Experiencias como estas, valoraciones clínico objetivas de los resultados, así como, investigaciones prospectivas son necesarias para optimizar el empleo de la terapia celular con CMM-MO en este tipo de lesiones, lo cual permite encauzar y desarrollar protocolos clínicos estandarizados y mejorar las técnicas de la terapia celular.

REFERENCIAS

1. de Muerte RaS, en Infantes S. Lesiones de la Medula Espinal Cervical. *Revista Médica de Costa Rica*. 1976;43(454):7-10.
2. Saini R, Pahwa B, Agrawal D, Singh P, Gujjar H, Mishra S, et al. Efficacy and outcome of bone marrow derived stem cells transplanted via intramedullary route in acute complete spinal cord injury—A randomized placebo controlled trial. *Journal of Clinical Neuroscience*. 2022;100:7-14.
3. Huang L, Fu C, Xiong F, He C, Wei Q. Stem cell therapy for spinal cord injury. *Cell transplantation*. 2021;30:0963689721989266.
4. Costăchescu B, Niculescu A-G, Dabija MG, Teleanu RI, Grumezescu AM, Eva L. Novel strategies for spinal cord regeneration. *International Journal of Molecular Sciences*. 2022;23(9):4552.
5. Liao LL, Looi QH, Chia WC, Subramaniam T, Ng MH, Law JX. Treatment of spinal cord injury with mesenchymal stem cells. *Cell & bioscience*. 2020;10:1-17.
6. Hofstetter C, Schwarz E, Hess D, Widenfalk J, El Manira A, Prockop DJ, et al. Marrow stromal cells form guiding strands in the injured spinal cord and promote recovery. *Proceedings of the National Academy of Sciences*. 2002;99(4):2199-204.
7. Paz H, Carrasco M, Mamani R, Velarde J, Patón D, Quispe T, et al. Terapia celular en enfermedades neurodegenerativas: una opción de tratamiento innovadora. *Revista Médica La Paz*. 2023;29(2):44-50.
8. Tan KL, Chia WC, How CW, Tor YS, Show PL, Looi QHD, et al. Benchtop isolation and characterisation of small extracellular vesicles from human mesenchymal stem cells. *Molecular biotechnology*. 2021;63(9):780-91.

9. Araújo A, Furlan J, Salton G, Schmalfluss T, Röhsig L, Silla L, et al. Isolation of human mesenchymal stem cells from amnion, chorion, placental decidua and umbilical cord: comparison of four enzymatic protocols. *Biotechnology letters*. 2018;40:989-98.
10. Silvestro S, Bramanti P, Trubiani O, Mazzon E. Stem cells therapy for spinal cord injury: an overview of clinical trials. *International Journal of Molecular Sciences*. 2020;21(2):659.
11. Forostyak S, Jendelova P, Sykova E. The role of mesenchymal stromal cells in spinal cord injury, regenerative medicine and possible clinical applications. *Biochimie*. 2013;95(12):2257-70.
12. Park JH, Kim DY, Sung IY, Choi GH, Jeon MH, Kim KK, et al. Long-term results of spinal cord injury therapy using mesenchymal stem cells derived from bone marrow in humans. *Neurosurgery*. 2012;70(5):1238-47.
13. Qu J, Zhang H. Roles of mesenchymal stem cells in spinal cord injury. *Stem cells international*. 2017;2017(1):5251313.
14. Blanco M, Guevara B, De Duatye MM. La compasión como elemento clave de la práctica profesional en las instituciones de salud. *Benessere Revista de Enfermería*. 2021;6(1).