



ALTERACIONES MIELODISPLÁSICAS EN PACIENTES CON COVID-19 EN ESTADIO SEVERO

MYELODYSPLASIC DISORDERS IN PATIENTS WITH SEVERE COVID-19

Taqui Ruben², Taqui Bonifacio², Luis Felipe Mamani¹, Patón Daniela¹, Luna Julieta¹, Amaru Ricardo¹.

RECIBIDO: 08/11/2021

ACEPTADO: 25/11/2021

RESUMEN

Introducción. Las alteraciones hematológicas observadas en pacientes con COVID-19 en estadio severo suelen albergar leucocitosis o leucopenia, plaquetopenia, hipersegmentación de neutrófilos, hemofagocitosis y reacción leucemoide. También se ha reportado presencia de citopenias y características mielodisplásicas, lo cual implica alteraciones en la hematopoyesis que requieren ser elucidadas.

Objetivo. Identificar alteraciones citomorfológicas en las células progenitoras de médula ósea de pacientes con COVID-19 en estadio severo.

Métodos. Estudio observacional descriptivo de corte transversal. Se realizó análisis citomorfológicos en muestras de aspirado de médula ósea de pacientes con COVID-19 en estadio III (n=6) que fueron ingresados a la Unidad de Terapia Intensiva.

Resultados. Se evidenció presencia de grumos medulares e hiper celulares con características compatibles con alteraciones mielodisplásicas que abarcaron todas las series de la hematopoyesis. Se observó diseritropoyesis, disgranulopoyesis, así como, alteraciones en monocitos, linfocitos, plasmacélulas y plaquetas.

Conclusiones. El SARS-CoV-2 puede promover cambios hematológicos compatibles con alteraciones mielodisplásicas y presencia de microtrombos en la médula ósea de pacientes con COVID-19 severo.

Palabras clave: COVID-19; SARS-CoV-2; Mielodisplasia; Aspirado de médula ósea

ABSTRACT

Introduction. Hematologic alterations have been seen in patients with severe COVID-19 characterized by leukocytosis or leukopenia, thrombocytopenia, neutrophil hypersegmentation, hemophagocytosis, and leukemoid reaction. Likewise, presence of cytopenias and myelodysplastic features has been reported, which implies alterations in the hematopoiesis requiring to be elucidated.

1. Unidad de Biología Celular, Facultad de Medicina, UMSA.

2. Unidad de Terapia Intensiva, Hospital del Norte, Cochabamba.

Referencia: Ricardo Amaru
amaru.ricardo@icloud.com

Objective. To identify cytomorphological changes in bone marrow progenitor cells of patients with severe COVID-19.

Methods. Descriptive cross-sectional observational study. Cytomorphological analyses were performed on bone marrow aspirate samples from intensive care unit (ICU) patients with severe COVID-19 (n = 6).

Results. A hypercellular bone marrow with myelodysplastic disorders compatible features that involved all hematopoietic cell lineages was evidenced. Dyserythropoiesis, dysgranulopoiesis, as well as alterations in monocytes, lymphocytes, plasma cells and platelets were observed.

Conclusions. SARS-CoV-2 can promote hematological changes consistent with myelodysplastic alterations and presence of microthrombs in patients with severe COVID19.

Keywords: COVID-19; SARS-CoV-2; Myelodysplasia; Bone marrow aspirate

INTRODUCCIÓN

El virus SARS-CoV-2, una nueva variante del coronavirus, dio lugar a la enfermedad por COVID-19 desencadenando una pandemia de dimensiones ineludibles (1, 2). El cuadro clínico de esta enfermedad fluctúa desde un cuadro asintomático (estadio leve o infección temprana), neumonía o síndrome de dificultad respiratoria aguda (estadio moderado con compromiso pulmonar), hasta un síndrome de choque séptico y muerte (estadio severo asociado a síndrome de respuesta inflamatoria sistémica)⁽³⁻⁵⁾. Considerando esto, las manifestaciones de la infección por SARS-CoV-2 se presentan principalmente a nivel del tracto respiratorio; sin embargo, también pueden comprometer otros tejidos^(6, 7), entre ellos al tejido hematopoyético⁽⁸⁻¹³⁾ probablemente como resultado de una hematopoyesis anormal⁽¹⁴⁾.

Este comprometimiento del tejido hematopoyético origina alteraciones hematológicas observadas con frecuencia en los pacientes con COVID-19 en estadio severo. Estas alteraciones están caracterizadas por alteraciones tales como leucocitosis o leucopenia (probablemente por la liberación de citocinas)^(15, 16), plaquetopenia (por probable agregación plaquetaria y formación de microtrombos)⁽¹⁷⁾, hipersegmentación de neutrófilos⁽¹⁸⁾, hemofagocitosis^(19, 20) y reacción leucemoide^(21, 22). Adicionalmente, se ha observado reportes de citopenias y presencia de

características mielodisplásicas en pacientes con COVID-19^(23, 24).

Los síndromes mielodisplásicos (SMD) son alteraciones de las células progenitoras de la línea mieloide, se presentan en personas de edad avanzada y rara vez en personas jóvenes. La exposición a sustancias químicas como el benceno, así como, los tratamientos previos con quimioterapia o radioterapia previa constituyen factores de riesgo^(25, 26). El diagnóstico gold standard está basado en estudios citomorfológicos y citogenéticos⁽²³⁾, y se caracteriza generalmente por una citopenia periférica y plaquetopenia⁽²⁵⁾. La deficiencia de vitaminas del grupo B también puede inducir mielodisplasia⁽²⁷⁻²⁹⁾.

Es así que, para contribuir en la dilucidación de las alteraciones hematológicas observadas en la sangre periférica de pacientes infectados por el virus SARS-CoV-2, emerge importante explorar e identificar alteraciones en las células progenitoras de médula ósea de pacientes COVID-19 en estadio severo.

MATERIAL Y MÉTODOS

Se realizó un estudio observacional descriptivo de corte transversal. Se recolectó datos demográficos, clínicos y laboratoriales de pacientes (n=6) con COVID-19 que fueron ingresados a la Unidad de Terapia Intensiva (UTI), Hospital del Norte de la ciudad de Cochabamba, Bolivia. Todos los pacientes cumplieron los criterios para

ingreso a UTI (COVID-19 en estadio severo) y para asistencia de respiración. Previo consentimiento informado, se obtuvo muestras de sangre venosa periférica y de aspirado de médula ósea de los pacientes para realizar estudios citomorfológicos. Las muestras fueron tomadas el primer día de ingreso a UTI. La sangre venosa fue obtenida de una vena del antebrazo y depositada en un tubo Vacutainer para estudio de hemograma empleando contador hematológico automático Micros 60 (Horiba ABX diagnostics, Francia). El procedimiento de aspirado de médula ósea se realizó en el esternón de acuerdo a los protocolos institucionales y las muestras fueron depositadas en tubos Vacutainer con EDTA, se procedió a realizar frotis de las muestras inmediatamente después de haber sido obtenidas.

Posteriormente, se realizó la tinción de los frotis de médula ósea mediante

técnica de coloración May-Grünwald-Giemsa (MGG). El estudio morfológico fue realizado empleando un microscopio (Zeiss HBO50, Germany), la identificación de alteraciones en las células progenitoras de médula ósea fue efectuada considerando la clasificación citomorfológica para SMD de la OMS (2008); por lo que, la categorización de un linaje hematopoyético como displásico requirió $\geq 10\%$ de células con rasgos displásicos⁽³⁰⁾. Se realizó una descripción y registro fotográfico de las alteraciones observadas.

RESULTADOS

De los 6 pacientes con COVID-19 en estadio III, asociado a distrés respiratorio agudo, 3 fueron varones (50 %) y 3 mujeres (50 %) con un promedio de edad de 45 años. Las características clínicas y laboratoriales de los pacientes estudiados están descritas en el Cuadro N° 1.

Cuadro 1. Datos demográficos, clínicos y laboratoriales al diagnóstico

Número de pacientes	6
Masculino/Femenino	3/3
Edad años (media DS)	45 \pm 5
IMC (media DS)	25 \pm 5
HAS, No (%)	1 (17 %)
Diabetes, No (%)	1 (17 %)
Obesidad, No (%)	1 (17%)
Con ventilación mecánica invasiva	3 (50 %)
En unidad de terapia intermedia	3 (50 %)
Hb (g/dl) (media DS)	13 \pm 4,2
VCM (fl) (media DS)	88,4 \pm 14,2
Leucocitos (/ul) (media DS)	3882 \pm 872
Neutrófilos (/ul) (media DS)	2123 \pm 605
Linfocitos (/ul) (media DS)	1522 \pm 450
Plaquetas (10 ³ /ul) (media DS)	224 \pm 84

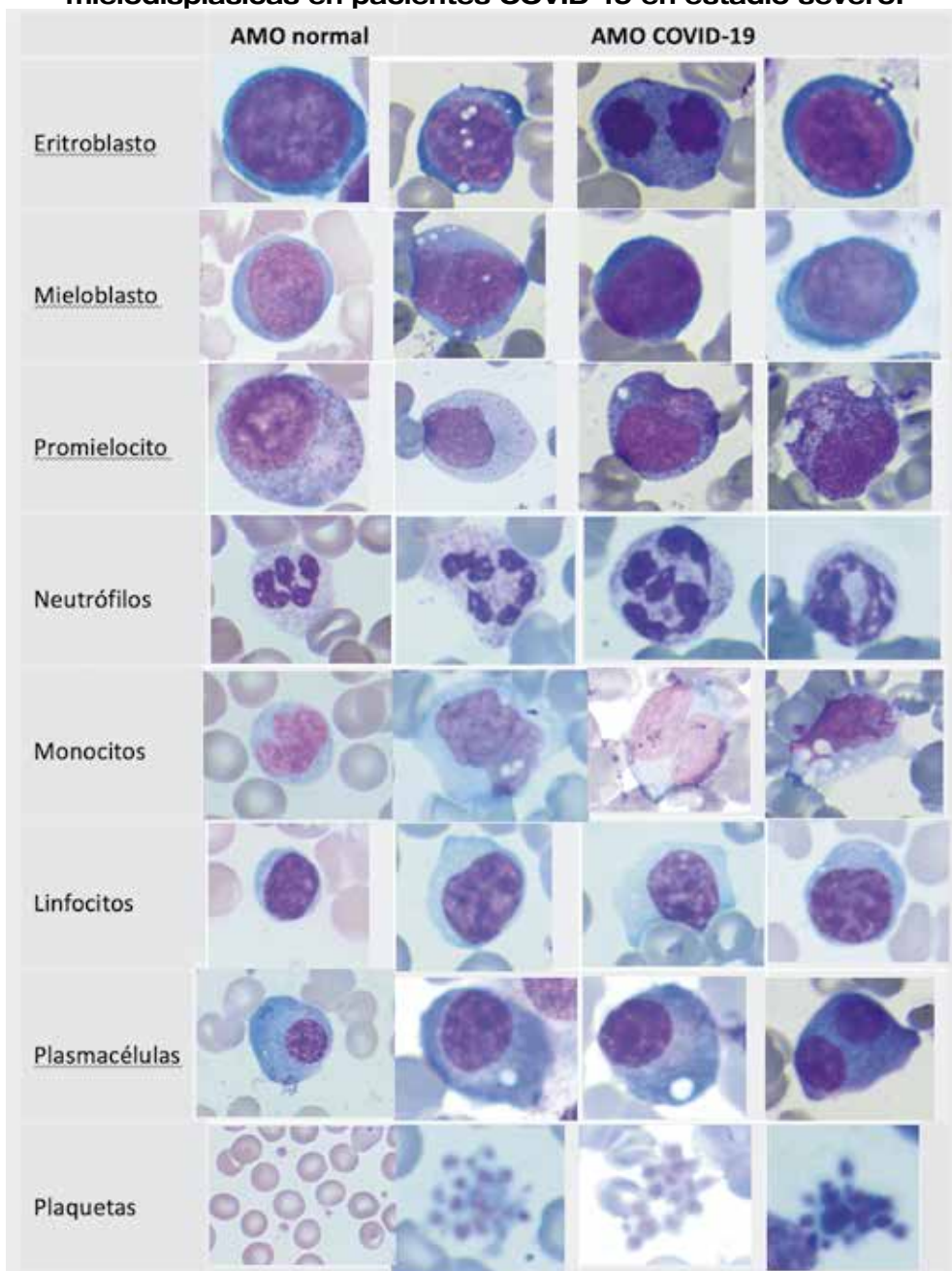
Datos expresados en porcentaje, media aritmética y desviación estándar, respectivamente.

Durante el análisis de los frotis de muestras de aspirado de médula ósea de los pacientes, se evidenció presencia de grumos medulares e hipercelulares de signos compatibles con alteraciones mielodisplásicas, estas alteraciones fueron evidenciables en todas las series de la hematopoyesis.

Diseritropoyesis

Se observó que, la serie roja presentó diseritropoyesis caracterizada por presencia de eritroblastos con núcleos atípicos y binucleados, además de un citoplasma basófilo incrementado (Figura N° 1).

Figura N° 1. Series de la hematopoyesis con características mielodisplásicas en pacientes COVID-19 en estadio severo.



AMO: Aspirado de Médula Ósea. **Células de la hematopoyesis** en sus estadios de maduración, contraste de muestras de médula ósea de pacientes COVID-19 en estadio III en relación con muestras de médula ósea normales.

Disgranulopoyesis

La serie granulocítica reflejó estadios madurativos indistintos. Emplazó la atención la presencia de células con alteraciones de características mielodisplásicas, caracterizadas por nucléolos prominentes en promielocitos y presencia de células binucleadas. Los neutrófilos presentaron núcleos hipersegmentados entre 4 a 5 núcleos. Se percibió que el tamaño de las células de la serie granulocítica estuvo incrementado (Figura N° 1).

Alteraciones en monocitos

La serie monocítica estuvo caracterizada por el aumento del tamaño celular con núcleos atípicos y vacuolas intracelulares (Figura N° 1).

Alteraciones en linfocitos

Se observó linfocitos de dimensiones incrementadas con citoplasmas basófilos, propios de los linfocitos activados; asimismo, otros linfocitos presentaron nucléolos prominentes, propios de los linfocitos atípicos (Figura N° 1).

Alteraciones en plasmacélulas

Las plasmacélulas presentaron citoplasmas intensamente basófilos con vacuolas citoplasmáticas y binucleadas (Figura N° 1).

Alteraciones en plaquetas

Se evidenció agregados plaquetarios que constituyeron microtrombos numerosos (Figura N° 1).

DISCUSIÓN

Las repercusiones de la COVID-19 sobre la hematopoyesis han sido descritas ya sea en sangre periférica como en la médula ósea^(10, 13, 33-35); en la sangre periférica, sobre todo con neutrófilos con núcleos polisegmentados y, en la médula como hemofagocitosis y signos de mielodisplasia^(18, 23, 36, 37).

La mielodisplasia es una alteración de la hematopoyesis caracterizada por leucopenia y trombocitopenia con etiología diversas como deficiencia de cobalamina y ácido fólico, presencia de infecciones virales, exposición a etanol, plomo, arsénico, antibióticos y otras sustancias biológicas^(31, 32).

La citomorfología de la médula ósea en pacientes con COVID-19, que ingresaron a terapia intensiva, estuvo caracterizada por presencia de hiper celularidad asociada a diseritropoyesis, disgranulopoyesis, linfocitos activados, plasmacélulas atípicas y microtrombos. Todas estas características son propias de alteraciones mielodisplásicas que, en el caso de COVID-19, podrían ser secundarias a alteraciones por deficiencia de vitamina B12; referente a este último, se ha descrito que el SARS-Cov-2 bloquea la acción de la vitamina B12 en la hematopoyesis⁽³⁸⁻⁴¹⁾.

En conclusión, la médula ósea de los pacientes con COVID-19 severo puede presentar alteraciones compatibles con mielodisplasia y presencia de microtrombos. Estas observaciones pueden dilucidar acciones para el tratamiento de tales alteraciones, como ser la administración de vitamina B12 y antiagregantes plaquetarios.

REFERENCIAS

1. Del Carpio-Orantes L, García-Méndez S, Contreras-Sánchez ER, González-Segovia O, Ahumada-Zamudio A, Velasco-Caicero AR, Aparicio-Sánchez EE, García-Hernández O, Munguía-Sereno ÁE, Escobar-Huerta A. Caracterización clínica y del hemograma de pacientes con neumonía por COVID-19 en Veracruz, México. *Revista de Hematología*. 2020;21(4):205-209.
2. Guan W-j, jie, Ni Z-yi, Hu Y, et al. *Clinical characteristics of coronavirus disease*. 2019:1708-20.
3. de Mendoza Amat JDH, González TM, Martínez IB, de Paz VC, Marín LL, Álvarez CD. Respuesta inflamatoria sistémica de la COVID-19 y su expresión morfológica, el daño múltiple de órganos. *Revista Cubana de Medicina Militar*. 2021;50(3):02101592.
4. Páramo JA. Respuesta inflamatoria en relación con COVID-19 y otros fenotipos protrombóticos. *Reumatología Clínica*. 2020.

5. Ruiz-Bravo A, Jiménez-Valera M. SARS-CoV-2 y pandemia de síndrome respiratorio agudo (COVID-19). *Ars Pharmaceutica (Internet)*. 2020;61(2):63-79.
6. Tavazzi G, Pellegrini C, Maurelli M, Belliato M, Sciutti F, Bottazzi A, Sepe PA, Resasco T, Camporotondo R, Bruno R. Myocardial localization of coronavirus in COVID-19 cardiogenic shock. *European journal of heart failure*. 2020;22(5):911-915.
7. Çınar OE, Sayınalp B, Karakulak EA, Karata AA, Velet M, nkaya AÇ, Ortaç NEE, Öcal S, Aksu S, Haznedaro lu C. Convalescent (immune) plasma treatment in a myelodysplastic COVID-19 patient with disseminated tuberculosis. *Transfusion and Apheresis Science*. 2020;59(5):102821.
8. Yang X, Yu Y, Xu J, Shu H, Liu H, Wu Y, Zhang L, Yu Z, Fang M, Yu T. Clinical course and outcomes of critically ill patients with SARS-CoV-2 pneumonia in Wuhan, China: a single-centered, retrospective, observational study. *The Lancet Respiratory Medicine*. 2020;8(5):475-481.
9. Villa Palacio MI, López Henao E. Hematological Findings in COVID-19. *Nova*. 2020;18(SPE35):75-79.
10. Debliquis A, Harzallah I, Mootien JY, Poidevin A, Labro G, Mejri A, Lamarque M, Kuteifan K, Drénou B. Haemophagocytosis in bone marrow aspirates in patients with COVID-19. *British Journal of Haematology*. 2020.
11. Wang X, Wen Y, Xie X, Liu Y, Tan X, Cai Q, Zhang Y, Cheng L, Xu G, Zhang S. Dysregulated hematopoiesis in bone marrow marks severe COVID-19. *Cell discovery*. 2021;7(1):1-18.
12. Tan L, Wang Q, Zhang D, Ding J, Huang Q, Tang Y-Q, Wang Q, Miao H. Lymphopenia predicts disease severity of COVID-19: a descriptive and predictive study. *Signal transduction and targeted therapy*. 2020;5(1):1-3.
13. Lippi G, Plebani M, Henry BM. Thrombocytopenia is associated with severe coronavirus disease 2019 (COVID-19) infections: a meta-analysis. *Clinica chimica acta*. 2020;506:145-148.
14. Yang M, Ng MH, Li CK. Thrombocytopenia in patients with severe acute respiratory syndrome. *Hematology*. 2005;10(2):101-105.
15. Zabaneh ID, Fonseca PK, Prime JT, Alla SB. Severe leukocytosis and cytokine storm in a patient with covid-19 pneumonia. *World Journal of Advanced Research and Reviews*. 2021;9(3):215-217.
16. Yamada T, Wakabayashi M, Yamaji T, Chopra N, Mikami T, Miyashita H, Miyashita S. Value of leukocytosis and elevated C-reactive protein in predicting severe coronavirus 2019 (COVID-19): a systematic review and meta-analysis. *Clinica Chimica Acta*. 2020;509:235-243.
17. Xu P, Zhou Q, Xu J. Mechanism of thrombocytopenia in COVID-19 patients. *Annals of hematology*. 2020;99(6):1205-1208.
18. Salib C, Teruya-Feldstein J. Hypersegmented granulocytes and COVID-19 infection. *Blood*. 2020;135(24):2196.
19. Alfaro-Murillo A, Lazo-Paéz G. Linfocitosis hemofagocítica secundaria y síndrome de liberación de citoquinas en COVID-19, ¿entidades iguales o diferentes? *Revista chilena de infectología*. 2021;38(2):271-278.
20. Amezcua-Guerra LM. Brief annotations on cytokine release syndrome and interleukin-6 therapeutic blockage in SARS-CoV-2/COVID-19. *Cardiovascular and Metabolic Science*. 2020;31(S3):255-258.
21. Jain A, Bhake A, Pandey S. An unusual leukemoid reaction in COVID-19 patients, simulating as Chronic Myeloid Leukemia: A Case Series. *Annals of the Romanian Society for Cell Biology*. 2021:3821-3827.
22. Tarekegn K, Ramos AC, Gross HGS, Yu M, Fulger I. Leukemoid Reaction in a Patient With Severe COVID-19 Infection. *Cureus*. 2021;13(2).
23. Qing X, Cai J, Rock A. Myelodysplastic syndrome in a 30-year-old man with coronavirus disease 2019 (COVID-19): a diagnostic challenge. *Autopsy and Case Reports*. 2021;11.
24. Tabassum S, Bibi T, Tariq F, Tariq S, Raza S, Hafeez M, Rana M. Unusual leukemoid reaction in a COVID-19 patient: a case report. *Biological and Clinical Sciences Research Journal*. 2020;2020(1).
25. Montalban Bravo G, Garcia Manero G. Myelodysplastic syndromes: 2018 update on diagnosis, risk-stratification and management. *American journal of hematology*. 2018;93(1):129-147.
26. Garcia-Manero G. Myelodysplastic syndromes: 2014 update on diagnosis, risk-stratification, and management. *American journal of hematology*. 2014;89(1):97-108.
27. Kesbeh Y, Pakbaz Z. Pernicious anemia: a myelodysplastic syndrome look-alike. *Journal of community hospital internal medicine perspectives*. 2019;9(3):240-243.
28. Konda M, Godbole A, Pandey S, Sasapu A. Vitamin B12 deficiency mimicking acute leukemia. *Baylor University Medical Center Proceedings*; 2019. Taylor & Francis; 589-592 p. (vol. 32 no. 4).
29. Bastida JM, López-Godino O, Vicente-Sánchez A, Bonanad-Boix S, Xicoy-Cirici B, Hernández-Sánchez JM, Such E, Cervera J, Caballero-Berrocal JC, López-Cadenas F. Hidden myelodysplastic syndrome (MDS): A prospective study to confirm or exclude MDS in patients with anemia of uncertain etiology. *International journal of laboratory hematology*. 2019;41(1):109-117.
30. Swerdlow SH, Campo E, Harris NL, Jaffe ES, Pileri SA, Stein H, Thiele J, Vardiman JW. WHO

classification of tumours of haematopoietic and lymphoid tissues. Vol. 2. International agency for research on cancer Lyon, France; 2008.

31. Van Puyvelde K, Cytryn E, Mets T, Beyer I. Anaemia in the elderly. *Acta Clinica Belgica.* 2009;64(4):292-302.
32. Kouides PA, Bennett JM. Understanding the myelodysplastic syndromes. *The Oncologist.* 1997;2(6):389-401.
33. Villa Palacio MI, López Henao E. Alteraciones hematológicas en COVID-19. *NOVA: Publicación Científica en Ciencias Biomédicas.* 2020;18(35).
34. Zheng X, Shen H, Zhu M, Shi Y, Wang H, Chen Z, Huang X, Wang Y, Jin J, Xie W. Mixed phenotype acute leukemia with PML-RAR positive: a case report and literature review. *Molecular Cytogenetics.* 2021;14(1):1-6.
35. Zwicker JI, Lessen DS, Colucci P, Paranagama D, Grunwald MR. Risk of Hemorrhage in Patients with Polycythemia Vera Exposed to Aspirin in Combination with Anticoagulants: Results of a Prospective, Multicenter, Observational Cohort Study (REVEAL). *Blood.* 2019;134(Supplement_1):168-168. doi:10.1182/blood-2019-123835.
36. Prieto-Pérez L, Fortes J, Soto C, Vidal-González Á, Alonso-Riaño M, Lafarga M, Cortti MJ, Lazaro-Garcia A, Pérez-Tanoira R, Trascasa Á. Histiocytic hyperplasia with hemophagocytosis and acute alveolar damage in COVID-19 infection. *Modern Pathology.* 2020;33(11):2139-2146.
37. Retamozo S, Brito-Zerón P, Sisó-Almirall A, Flores-Chávez A, Soto-Cárdenas M-J, Ramos-Casals M. Haemophagocytic syndrome and COVID-19. *Clinical rheumatology.* 2021:1-12.
38. Shakoor H, Feehan J, Mikkelsen K, Al Dhaheri AS, Ali HI, Platat C, Ismail LC, Stojanovska L, Apostolopoulos V. Be well: A potential role for vitamin B in COVID-19. *Maturitas.* 2021;144:108-111.
39. Amaru R, Carrasco M, Velarde J, Mamani R, Patón D, Luna J. Altas dosis de cobalamina y ácido fólico en el tratamiento de leucopenias post covid-19. *Revista Médica La Paz.* 2021;27(1):9-14.
40. dos Santos Lopes MJ. A VITAMINA B12 PODE SER UMA ALTERNATIVA NO TRATAMENTO DE COVID-19? A VITAMINA B12 PODE SER UMA ALTERNATIVA NO TRATAMENTO DE COVID-19? :1-388-416.
41. Manzanares W, Hardy G. Vitamin B12 Pharmaconutrition for COVID-19. *Revista de Nutrición Clínica y Metabolismo.* 2021;4(1).