



DOI: [10.52428/20756208.v20i48.1283](https://doi.org/10.52428/20756208.v20i48.1283)

# Ulcera traumática en la lengua que simula malignidad: Reporte de caso

## Traumatic ulcer on the tongue simulating malignancy: Case report

 Janeth Liliam Flores Ramos<sup>1</sup>  Judith Rocío Mollo Lopez<sup>2</sup>

### RESUMEN:

La úlcera bucal es una pérdida de continuidad del epitelio oral, causada por factores traumáticos, químicos, térmicos, eléctricos o mecánicos. Se presenta el caso de un paciente masculino de 50 años, remitido por sospecha de cáncer oral. El paciente había recibido tratamiento odontológico en la pieza 4.8, la cual se fracturó un mes después, generando fricción con la lengua. Tres semanas después, apareció una úlcera que fue creciendo progresivamente. Al examen clínico, se detectó una úlcera de 11 × 8 mm en el borde lateral derecho de la lengua, con bordes elevados, indurados, zonas queratósicas y consistencia renitente. Se diagnosticó como úlcera traumática causada por una cúspide afilada. El tratamiento consistió en eliminar el agente causal y aplicar un preparado con Ácido tánico, Pantotenato de Calcio y Lidocaína (Bucozone), tres veces al día durante cinco días. A los siete días, la lesión se redujo a 5 × 3 mm y se volvió asintomática. A los 14 días, la lesión había desaparecido completamente. Este caso resalta la importancia de un diagnóstico preciso basado en una historia clínica completa y un examen minucioso, ya que las úlceras orales pueden simular lesiones malignas y llevar a tratamientos inadecuados si no se identifican correctamente.

**Palabras clave:** Diagnóstico clínico; diagnóstico diferencial; leucoplasia bucal; queratosis oral; úlcera oral.

### ABSTRACT:

An oral ulcer is a break in the continuity of the oral epithelium, caused by traumatic, chemical, thermal, electrical, or mechanical factors. This report presents the case of a 50-year-old male patient referred due to suspected oral cancer. The patient had undergone dental treatment on tooth 4.8, which fractured a month later, causing friction against the tongue. Three weeks later, an ulcer appeared and progressively increased in size. Clinical examination revealed an 11 × 8 mm ulcer on the right lateral border of the tongue, with elevated, indurated edges, keratotic areas, and a firm consistency. It was diagnosed as a traumatic ulcer caused by a sharp cusp. Treatment involved removing the causative factor and applying a solution containing Tannic Acid, Calcium Pantothenate, and Lidocaine (Bucozone) three times a day for five days. After seven days, the lesion had reduced to 5 × 3 mm and was asymptomatic. By day 14, the lesion had completely healed. This case highlights the importance of accurate diagnosis based on a thorough clinical history and examination, as oral ulcers can mimic malignant lesions and lead to incorrect treatment if not properly identified.

**Keywords:** Clinical diagnosis; differential diagnosis; oral leukoplakia; oral keratosis; oral ulcer.

#### Filiación y grado académico

<sup>1</sup>Docente de Semiología estomatológica| Facultad de Odontología. Universidad Mayor de San Andrés. La Paz, Bolivia. [jlflores21@umsa.bo](mailto:jlflores21@umsa.bo)

<sup>2</sup>Docente de Ortodoncia. Universidad Privada del Valle. La Paz, Bolivia. [jmollo@univalle.edu](mailto:jmollo@univalle.edu)

#### Fuentes de financiamiento

La investigación fue realizada con recursos propios

#### Conflictos de interés

Los autores declaran no tener conflicto de interés y se responsabilizan de contenido vertido.

**Recibido:** 11/03/2025

**Revisado:** 15/04/2025

**Aceptado:** 02/06/2025

**Publicado:** 26/06/2025

#### Citar como

Mollo Lopez, J., & Flores Ramos, J. L. La Úlcera traumática en la lengua que simula malignidad: Reporte de caso. *Revista De Investigación E Información En Salud*, 20(48), 213–219. <https://doi.org/10.52428/20756208.v19i47.1181>

#### Correspondencia

Judith Rocío Mollo Lopez

[jmollo@univalle.edu](mailto:jmollo@univalle.edu)

Telf. y celular: +591 72085939

## INTRODUCCIÓN

Una úlcera bucal se define como una solución en la continuidad del epitelio, asociada a una degeneración molecular <sup>(1)</sup>. La ulceración es un signo de presentación común de un amplio espectro de enfermedades de la cavidad oral que involucran muchos factores etiológicos. Estas lesiones pueden representar un desafío diagnóstico para los médicos debido a la superposición de características clínicas e histológicas entre los diferentes tipos de lesiones ulceradas. La mayoría de las lesiones ulcerativas de la mucosa oral se clasifican en una de cuatro categorías: infecciosas, inmunológicas, traumáticas o neoplásicas <sup>(2)</sup>.

La ulceración de la cavidad oral puede ser consecuencia de un traumatismo químico, térmico, eléctrico o mecánico, agudo o crónico. Para clasificar correctamente estas lesiones es importante realizar una historia clínica detallada de cuándo comenzó la lesión y de los posibles eventos desencadenantes, junto con una inspección física cuidadosa de la lesión en relación con las restauraciones y los aparatos dentales. Las úlceras resultantes de un traumatismo agudo generalmente se resuelven por sí solas sin complicaciones en un plazo de 14 días, pero las ulceraciones crónicas pueden no presentar una fuente clara y obvia de traumatismo y pueden requerir una biopsia para descartar una neoplasia u otras afecciones <sup>(2)</sup>.

Las úlceras traumáticas en la mayoría de las ocasiones suelen producirse por un daño mecánico, normalmente secundarias a una mordedura. Las lesiones agudas se manifiestan como úlceras cubiertas por una membrana fibrinopurulenta con un leve eritema alrededor. Son moderadamente dolorosas y aparecen preferentemente en la lengua, los labios y la mucosa bucal. Tienen un curso autolimitado y, si se evita el desencadenante, desaparecen espontáneamente al cabo de 3 a 6 días. Las ulceraciones crónicas pueden no ser dolorosas y presentarse con una base indurada con bordes sobreelevados, simulando un carcinoma escamoso. Toda úlcera que al cabo de 3 semanas no haya curado debe tomarse una biopsia para descartar su malignidad <sup>(3)</sup>.

La hiperqueratosis friccional es la acción mecánica de roce continuado de baja intensidad sobre la mucosa oral que produce una reacción de defensa del epitelio, que resulta en un aumento de la capa de queratina, dando lugar a lesiones de color blanco

(queratosis friccionales). Esta respuesta protectora de la mucosa a nivel microscópico, genera una lesión blanca en el aspecto macroscópico <sup>(4)</sup>. Una lesión en la cavidad oral que se ve blanca puede ser causada por un aumento de queratina (hiperqueratosis), un aumento en el grosor de las células espongíóticas (acantosis), acumulación de líquido dentro del epitelio y la formación de pseudomembrana <sup>(5)</sup>. La mayoría de las lesiones blancas que surgen de la queratosis pueden deberse a la fricción de dientes afilados o hábitos relacionados con el tabaco <sup>(6)</sup>.

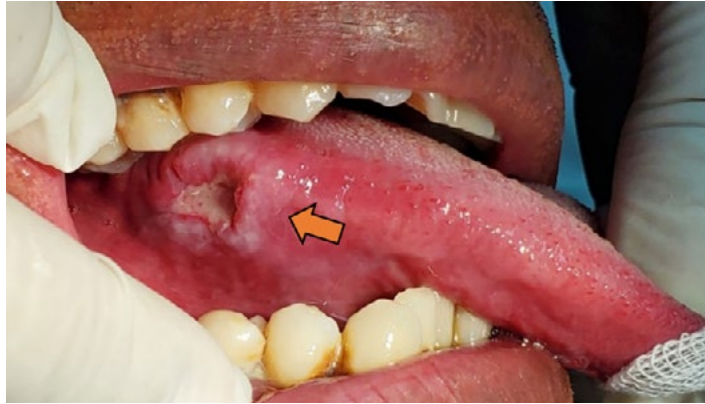
El modelo estándar de progresión del cambio maligno oral comienza con un epitelio de apariencia normal que progresa desde una lesión blanca delgada a una gruesa y desarrolla un componente eritematoso y, a menudo, una ulceración superficial <sup>(2)</sup>. Sin embargo, se acepta que esta transformación puede no ser lineal y de naturaleza progresiva constante, y el carcinoma de células escamosas puede surgir sin precursores clínicamente obvios <sup>(7)</sup>. En la cavidad bucal, la zona de la lengua móvil es donde se localizan con mayor frecuencia las lesiones de carcinoma escamocelular <sup>(8)(9)(10)</sup>.

El objetivo del presente caso clínico es reportar la evolución de un paciente varón de 50 años que presentó una úlcera traumática en la lengua, que simulaba una lesión cancerosa.

## PRESENTACIÓN DEL CASO

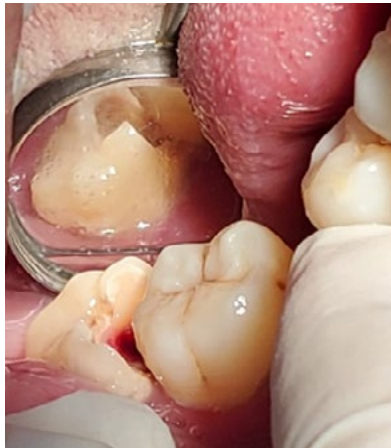Un varón de 50 años acudió a la clínica de diagnóstico y admisión de la facultad de odontología de la Universidad Mayor de San Andrés, fue remitido desde una consulta odontológica privada, debido a la sospecha de una lesión cancerosa. Dentro de los antecedentes personales no patológicos, no se evidenció antecedentes de consumo de tabaco o alcohol. Al examen extraoral no se evidenció ningún hallazgo relevante.

Al examen intraoral, úlcera dolorosa de 10 días de evolución, aspecto crateriforme de 11 x 8 mm, forma irregular, bordes elevados e indurados, rodeada por áreas blanquecinas que no se desprendían al raspado similares a una leucoplasia, fondo de color blanco amarillento por al exudado fibrinopurulento, localizado en el tercio posterior del borde lateral derecho de lengua; a la palpación consistencia renitente y leve tumefacción del sector; el dolor afectaba la movilidad de la lengua provocando limitaciones en la masticación y el habla (Figura 1 ).



**Figura 1.** Lesión en borde lateral derecho de lengua. Úlcera de bordes elevados e indurados con fondo blanco amarillento; rodeado por áreas de queratosis (Flecha naranja).

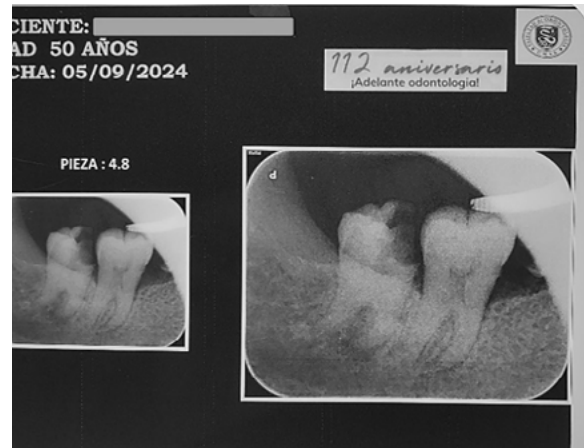Al interrogatorio paciente refirió antecedente de tratamiento de operatorio en la pieza 4,8 iniciado hace 2 meses atrás y que posterior a un 1 mes se fracturó; el borde afilado de la cúspide mesiolingual tenía la apariencia de una punta de lanza que traumatizaba la lengua (Figura 2). Inicialmente señaló que la cúspide fracturada provocó fricción en la lengua y después de 3 semanas apareció una pequeña úlcera que fue creciendo hasta el tamaño actual.



**Figura 2.** Cúspide mesiolingual del tercer molar inferior derecho con aspecto de punta de lanza.

Al evidenciar la etiología de la lesión, se sugirió como diagnóstico úlcera traumática asociada a queratosis friccional, cuya causa fue la cúspide afilada de la pieza 4,8. El tratamiento inmediato fue eliminar la causa, mediante el desgaste selectivo de la cúspide afilada de la pieza 4,8 (Figura 4) y para la

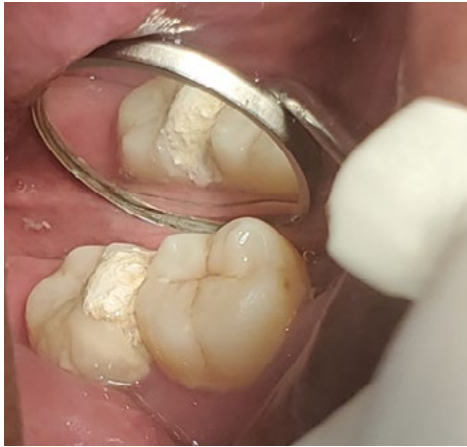Para planificar la conducta terapéutica de la pieza 4,8 se solicitó una radiografía periapical, que evidenció la dilaceración de las raíces y la calcificación de los conductos radiculares; a nivel periapical se observó un área radiolúcida (Figura 3). Por lo que se sugirió como una opción terapéutica la exodoncia de la pieza 4.8.



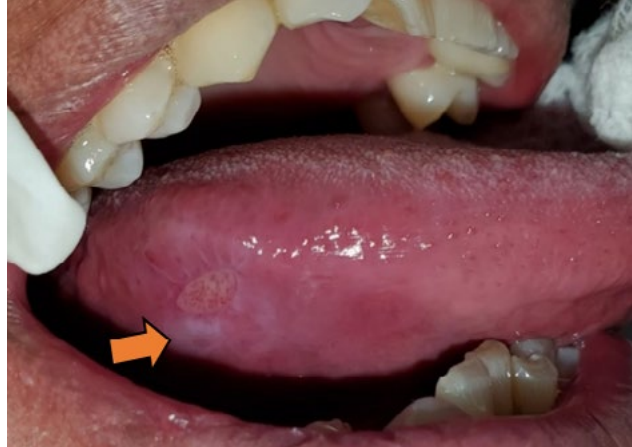
**Figura 3.** Radiografía periapical de la pieza 4,8. Tercer molar con raíces dilaceradas y calcificación de conductos radiculares.

úlceras dolorosas fue la aplicación de una solución de ácido tánico 3,75%, pantotenato de calcio 0,75% y lidocaína HCl 1.00% (Bucozone®) tres veces al día por 5 días. También se recomendó una dieta blanda hasta la resolución de la lesión y la desaparición de la sintomatología dolorosa.

Paciente retorna después de 7 días, para valorar la evolución de la úlcera traumática, misma que reduce de tamaño a 5 x 3 mm, la tumefacción desaparece y es asintomática. Las áreas de queratosis friccional que rodeaban a la úlcera todavía persistían (Figura 5).



**Figura 4.** Desgaste de la cúspide y obturación provisional de la pieza 4,8.

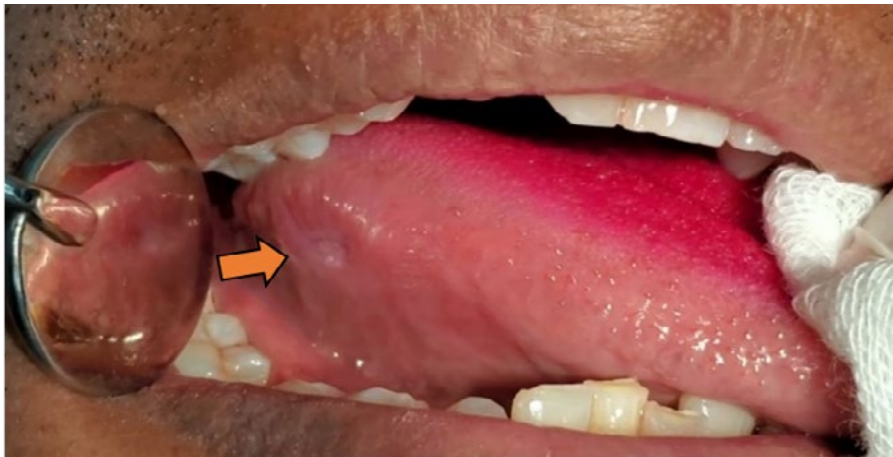

**Figura 5.** Paciente a los 7 días de evolución. Úlcera en proceso de reparación y ausencia de dolor. Queratosis friccional persiste (Flecha naranja).

Finalmente, el paciente retorna a los 14 días donde se evidenció la resolución completa de la úlcera traumática y la queratosis friccional desaparece.

A los 14 días de evolución, la úlcera traumática

reparó y el área blanquecina de la queratosis friccional desapareció. Como hallazgo clínico en el dorso de la lengua, seudomancha de color fucsia, debido al revelador de placa bacteriana (Figura 6).



**Figura 6.** Paciente a los 14 días de evolución. Úlcera completamente reparada y la queratosis friccional desaparece (Flecha naranja).



## DISCUSIÓN

La úlcera traumática es una lesión ulcerada que no cicatriza; particularmente las asimétricas o unilaterales, requieren una biopsia para descartar displasia o carcinoma de células escamosas invasivo <sup>(2)</sup>. Las lesiones displásicas en las superficies laterales y ventrales de la lengua y el piso de la boca tienen un mayor riesgo de transformación maligna <sup>(11)</sup>. En el presente caso clínico todos los signos del paciente sugerían una lesión cancerosa, especialmente por la úlcera que no cicatrizaba por 10 días, asimétrica, unilateral, bordes elevados e indurados y localizado en el borde lateral de la lengua; además la lesión estaba rodeada por áreas blanquecinas tipo leucoplasia que sugería un trastorno oral potencialmente maligno.

Generalmente la úlcera cancerosa es asintomática, pero se han reportado casos clínicos de úlceras dolorosas asociados a cáncer oral. Tal el caso de González et al, que reportó a una mujer de 38 años, con úlcera indurada, parcialmente adherida a planos profundos y dolorosa, asociada con un aumento de volumen, ubicada en vientre y borde lateral de lengua; cuyo diagnóstico histopatológico fue de carcinoma escamo celular invasor bien diferenciado <sup>(12)</sup>. Por otro lado, Rawal & Anderson et al. reportaron a una mujer de 51 años con una úlcera dolorosa en la región ventrolateral izquierda de la lengua; la úlcera estaba presente desde hacía varias semanas, pero recientemente se había vuelto dolorosa; el dolor afectaba la movilidad de la lengua, lo que interfería con la masticación y el habla; no había antecedentes de consumo de tabaco o alcohol y el diagnóstico histopatológico fue carcinoma adenoescamoso <sup>(13)</sup>. Ambos casos reportados, coincidían con el síntoma principal del paciente, que fue el dolor en la lengua, lo que provocaba alteraciones funcionales de este órgano, en relación a la masticación y el habla.

Las úlceras resultantes de un traumatismo agudo generalmente se resuelven por sí solas sin complicaciones en un plazo de 14 días, pero las ulceraciones crónicas pueden no presentar una fuente clara y obvia de traumatismo y pueden requerir una biopsia para descartar una neoplasia u otras afecciones <sup>(2)</sup>. En el caso reportado la úlcera aguda persistió por 10 días sin resolverse; hasta que se eliminó la causa, que fue la cúspide filosa del tercer molar inferior derecho, misma que provocó la úlcera traumática; la lesión se resolvió en un plazo de 14 días, después de eliminada la causa y de la aplicación de una solución de ácido tánico 3,75%,

pantotenato de calcio 0,75% y lidocaína HCl 1.00% (Bucozone®) tres veces al día por 5 días.

En un estudio realizado por Rosa y col, señalan que los corticosteroides son frecuentemente recomendados en el manejo de lesiones inflamatorias orales. La triamcinolona acetona, es un glucocorticoide de acción intermedia que ha demostrado ser eficaz en el tratamiento de úlceras traumáticas. En su formulación comercial Orabase®, se emplea como terapia adyuvante, ofreciendo además un efecto analgésico de corta duración que contribuye al alivio sintomático de la inflamación oral <sup>(16)</sup>. En el caso presentado la medicación aplicada (Bucozone®) con ácido tánico 3,75% mismo que tiene propiedades antiinflamatorias útil en el tratamiento de úlceras traumáticas, resultó eficaz en el tratamiento coadyuvado con los otros dos componentes pantotenato de calcio 0,75% y lidocaína HCl 1.00%, promoviendo la regeneración y reparación de tejidos epiteliales y alivio de dolor del paciente.

Generalmente, los hallazgos clínicos de la queratosis friccional son adecuados para determinar la etiología de las lesiones blancas y no requieren una biopsia confirmatoria. Sin embargo, hay casos en los que se desconoce la etiología o la lesión queratósica se encuentra en un área de alto riesgo para desordenes orales potencialmente malignos <sup>(14)</sup>. Esto es particularmente cierto cuando la lesión se presenta en el borde lateral de la lengua, que es la ubicación más común del carcinoma de células escamosas de la cavidad oral <sup>(15) (16)</sup>. El paciente presentaba una lesión ulcerada que simulaba malignidad en el borde lateral de la lengua, localización muy frecuente del cáncer oral; debido a la resolución de la úlcera traumática y la queratosis friccional en 14 días, se descartó una lesión maligna.

Las úlceras orales pueden ser mal diagnosticadas y tratadas incorrectamente; por ello se requiere una historia clínica detallada y un examen clínico adecuado; el tratamiento de las úlceras traumáticas y queratosis friccional se centra en la eliminación de la causa y el tratamiento sintomático de la lesión. La úlcera traumática y la queratosis friccional son lesiones reactivas, cuya etiología es causa – efecto; es decir, que para la resolución de ambas lesiones reactivas se debe identificar la causa para su eliminación y posteriormente ambas lesiones deben resolverse en un plazo máximo de 14 días.

## REFERENCIAS BIBLIOGRÁFICAS

1. Chaudhry A, Saluja P. Nostalgia of neonatal Bednar's aphthae. *J Clin Neonatol*. [Internet] 2019; 8:1-4. [consultado el 3 de marzo de 2025]. Disponible en: [https://www.researchgate.net/publication/330693990\\_Nostalgia\\_of\\_neonatal\\_Bednar's\\_apthae](https://www.researchgate.net/publication/330693990_Nostalgia_of_neonatal_Bednar's_apthae)
2. Fitzpatrick, S. G., Cohen, D. M., & Clark, A. N. Ulcerated Lesions of the Oral Mucosa: Clinical and Histologic Review. *Head and neck pathology*. [Internet] 2019; 13(1), 91–102. [consultado el 10 de abril de 2025]. Disponible en: <https://doi.org/10.1007/s12105-018-0981-8>
3. Del Olmo-López J et al. Úlceras orales [Internet] Vol. 21. Núm. 2. Páginas 92-100 (febrero 2006) [consultado el 10 de abril de 2025]. DOI: [10.1016/S0213-9251\(06\)72438-8](https://doi.org/10.1016/S0213-9251(06)72438-8)
4. Somacarrera Pérez M.L., López Sánchez A.F., Martín Carreras-Presas C., Díaz Rodríguez M. Lesiones traumáticas en la mucosa oral de los adultos mayores. *Av Odontoestomatol* [Internet]. 2015 jun [consultado el 3 de noviembre de 2024]; 31(3): 129-134. Disponible en: [http://scielo.isciii.es/scielo.php?script=sci\\_arttext&pid=S0213-12852015000300003&lng=es](http://scielo.isciii.es/scielo.php?script=sci_arttext&pid=S0213-12852015000300003&lng=es)
5. Müller, S. Frictional Keratosis, Contact Keratosis and Smokeless Tobacco Keratosis: Features of Reactive White Lesions of the Oral Mucosa. *Head and Neck pathology*. [Internet] 2019; 13, 16–24. [consultado el 3 de noviembre de 2024]. <https://doi.org/10.1007/s12105-018-0986-3>
6. Aguirre-Urizar, J. M., Lafuente-Ibáñez de Mendoza, I., & Warnakulasuriya, S. Malignant transformation of oral leukoplakia: Systematic review and meta-analysis of the last 5 years. *Oral diseases*. [Internet] 2021; 27(8), 1881–1895. [consultado el 3 de noviembre de 2024]. <https://doi.org/10.1111/odi.13810>
7. Yang EC, Tan MT, Schwarz RA, Richards-Kortum RR, Gillenwater AM, Vigneswaran N. Noninvasive diagnostic adjuncts for the evaluation of potentially premalignant oral epithelial lesions: current limitations and future directions. *Oral Surg Oral Med Oral Pathol Oral Radiol*. [Internet] 2018; 125(6):670-681. [consultado el 3 de noviembre de 2024]. <https://doi.org/10.1016/j.oooo.2018.02.020>
8. González-Ramírez I, Irigoyen-Camacho ME, Ramírez-Amador V, Lizano-Soberón M, Carrillo-García A, García-Carrancá A, et al. Association between age and high-risk human papilloma virus in Mexican oral cancer patients. *Oral Diseses*. [Internet] 2013; 19:796–804. [consultado el 3 de noviembre de 2024]. doi: [10.1111/odi.12071](https://doi.org/10.1111/odi.12071). <https://doi.org/10.1111/odi.12071>
9. Villanueva FG, Leyva ER, Gaitán LA. Cancer in young patients (Part 1) Clinical and histopathological analysis of squamous cell carcinoma of the oral cavity in young patients. A descriptive and comparative study in Mexico. *Odontoestomatología*. 2016; 18(27):39–43.
10. Moctezuma-Bravo GS, Díaz de, Rodríguez-Quilantan FJ, Moctezuma-Dávila M. Cáncer oral en un hospital general de zona del Instituto Mexicano del Seguro Social en México, (1988-2005) *Gaceta Mexicana de Oncología*. 2015; 14(6):323–328.
11. Awadallah M, Idle M, Patel K, Kademani D. Management update of potentially premalignant oral epithelial lesions. *Oral Surg Oral Med Oral Pathol Oral Radiol*. [Internet] 2018; 125:628–636. [consultado el 3 de noviembre de 2024]. doi: [10.1016/j.oooo.2018.03.010](https://doi.org/10.1016/j.oooo.2018.03.010).

12. González-Guevara MB, Linares-Vieyra C, Castro-García ME, Muñiz-Lino MA, Abaroa-Chauvet C, Bello-Torrejón F. Carcinoma escamocelular bucal. Caso clínico y revisión de la literatura. *Rev Med Inst Mex Seguro Soc*. [Internet] 2022; 60(1):85-90. [consultado el 3 de noviembre de 2024]. Disponible en: <https://pmc.ncbi.nlm.nih.gov/articles/PMC10396044/>
13. Rawal YB, Anderson KM. Adenosquamous carcinoma of the tongue. *Head Neck Pathol*. [Internet] 2018; 12(4):576-579. [consultado el 3 de noviembre de 2024]. <https://doi.org/10.1007/s12105-017-0877-z>
14. Müller S. Frictional keratosis, contact keratosis and smokeless tobacco keratosis: features of reactive white lesions of the oral mucosa. *Head Neck Pathol*. [Internet] 2019; 13(1):16-24. [consultado el 3 de noviembre de 2024]. <https://doi.org/10.1007/s12105-018-0986-3>
15. Müller S, Pan Y, Li R, Chi AC. Changing trends in oral squamous cell carcinoma with particular reference to young patients: 1971-2006. The Emory University experience. *Head Neck Pathol*. [Internet] 2008; 2(2):60-66. [consultado el 3 de noviembre de 2024]. <https://doi.org/10.1007/s12105-008-0054-5>
16. Rosa DE, Hapid MH, Hidayat W. Non-healing chronic traumatic ulcer, an entity that can resemble other chronic ulcers. *Int Med Case Rep J*. [Internet] 2023; 16:585–590. [consultado el 3 de noviembre de 2024]. <https://doi.org/10.2147/IMCRJ.S421748>