




DOI: [10.52428/20756208.v20i48.1288](https://doi.org/10.52428/20756208.v20i48.1288)

## Efectos de la combinación de la fotobiomodulación y ejercicios aeróbicos para tratar la adiposidad localizada de la región abdominal en pacientes de 20 a 25 años. Reporte de casos

Effects of the combination of photobiomodulation and aerobic exercises to treat localized adiposity of the abdominal region in patients aged 20 to 25 years. Case report

 Carla Alejandra Laura Domínguez<sup>1</sup>  Clara Paola Covarrubias<sup>2</sup>  
 Franklin Daniel Gutiérrez Canelas<sup>3</sup>

### RESUMEN:

La adiposidad localizada es la acumulación de tejido adiposo en pequeñas cantidades en zonas específicas del cuerpo, lo que provoca un aumento visible de volumen y altera la forma general del contorno corporal, este problema estético afecta con mayor frecuencia a las mujeres. El presente trabajo de investigación tiene como objetivo determinar que los efectos de la combinación de la fotobiomodulación y los ejercicios aeróbicos ayudarán a tratar la adiposidad localizada en la región abdominal en pacientes del sexo femenino de 20 a 25 años. La investigación se enmarcó dentro de una serie de casos, donde se realizó una comparación entre dos intervenciones terapéuticas; se trabajó con 6 pacientes divididas en 2 grupos: grupo (A) pacientes que se someten a tratamiento con fotobiomodulación más ejercicios aeróbicos, grupo (B) pacientes solo con la aplicación de fotobiomodulación. Se elaboró una ficha de evaluación dermatofuncional para la recolección de datos iniciales, luego de la evaluación se realiza la implementación del abordaje terapéutico mediante la aplicación de fotobiomodulación y ejercicios aeróbicos establecidos durante 10 sesiones, 3 veces por semana, obteniendo mayor efectividad en el grupo (A). Los resultados mostraron una mayor efectividad en el grupo A, evidenciándose una reducción significativa en la adiposidad abdominal, así como mejoras en los parámetros antropométricos evaluados. Se concluye que la combinación de fotobiomodulación y ejercicios aeróbicos es una estrategia efectiva para el tratamiento de la adiposidad localizada en mujeres.

**Palabras clave:** adiposidad localizada; ejercicios aeróbicos; fotobiomodulación; laser de baja potencia, lipólisis.

### ABSTRACT:

Localized adiposity is the accumulation of small amounts of adipose tissue in specific areas of the body, causing a visible increase in volume and altering the overall shape of the body contour. This aesthetic problem most frequently affects women. This research aims to determine the effects of combining photobiomodulation and aerobic exercise will help treat localized adiposity in the abdominal region in female patients aged 20 to 25 years. The research was framed within a series of cases, where a comparison was made between two therapeutic interventions; 6 patients were divided into 2 groups: group (A) patients undergoing treatment with photobiomodulation plus aerobic exercise, group (B) patients with only the application of photobiomodulation. A dermatofunctional assessment form was developed for initial data collection. After the assessment, the therapeutic approach was implemented through the application of photobiomodulation and aerobic exercises established during 10 sessions, 3 times a week, obtaining greater effectiveness in group (A). The results showed greater effectiveness in group A, evidencing a significant reduction in abdominal adiposity, as well as improvements in the anthropometric parameters evaluated. It is concluded that the combination of photobiomodulation and aerobic exercises is an effective strategy for the treatment of localized adiposity in women.

**Keywords:** aerobic exercises; low-power laser; localized adiposity; lipolysis; photobiomodulation.

#### Filiación y grado académico

<sup>1</sup>Fisioterapeuta y kinesióloga. Físio Electro Bolivia. Cochabamba, Bolivia. [lauradominguezcarlaalejandra@gmail.com](mailto:lauradominguezcarlaalejandra@gmail.com)

<sup>2</sup>Fisioterapeuta y kinesióloga. Físio Electro Bolivia. Cochabamba, Bolivia. [nadescla4@gamil.com](mailto:nadescla4@gamil.com)

<sup>3</sup>Fisioterapeuta y kinesiólogo, Físio Electro Bolivia, [danielgutierrez1000@hotmail.com](mailto:danielgutierrez1000@hotmail.com)

#### Fuentes de financiamiento

La investigación fue realizada con recursos propios.

#### Conflictos de interés

Los autores declaran no tener conflicto de interés y se responsabilizan de contenido vertido

**Recibido:** 23/03/2025

**Revisado:** 26/04/2025

**Aceptado:** 28/05/2025

**Publicado:** 27/06/2025

#### Citar como

Gutiérrez Canelas, F. D., Laura Domínguez, C. A., & Covarrubias, C. P. Los Efectos de la combinación de la fotobiomodulación y ejercicios aeróbicos para tratar la adiposidad localizada de la región abdominal en pacientes de 20 a 25 años. Reporte de casos. *Revista De Investigación E Información En Salud*, 20(48), 183–190. <https://doi.org/10.52428/20756208.v20i48.1288>

#### Correspondencia

Franklin Daniel Gutiérrez Canelas. [danielgutierrez1000@hotmail.com](mailto:danielgutierrez1000@hotmail.com)  
Telf. y celular: +591 70761361

## INTRODUCCIÓN

La adiposidad localizada, también conocida como acumulación de grasa localizada, se refiere al exceso de tejido graso en pequeñas cantidades en zonas concretas del cuerpo, como el abdomen, los muslos, las caderas, la espalda y los brazos. Esta condición puede tener un impacto significativo en la apariencia estética y la salud de las personas <sup>(1)</sup>. A nivel fisiológico, la acumulación de grasa localizada puede estar asociada con una serie de alteraciones, influyendo desequilibrios hormonales, predisposición genética, estilo de vida sedentaria, mala alimentación e incluso el estrés, lo que puede contribuir a la resistencia a la insulina, disfunciones metabólicas y aumento de riesgo de enfermedades cardiovasculares <sup>(2)</sup>.

Según la Organización Mundial de la Salud (OMS), la Región de las Américas tiene la prevalencia más alta de todas las regiones, con 62,5% de los adultos con sobrepeso u obesidad (64,1% de los hombres y 60,9% de las mujeres). Si se examina únicamente la obesidad, se estima que afecta a un 28% de la población adulta (un 26% de los hombres y un 31% de las mujeres) <sup>(3)</sup>.

Aunque la obesidad golpea cada vez con más fuerza a todo el mundo y a Latinoamérica en particular. En Bolivia, la obesidad también es uno de los problemas principales de salud pública, según advirtió en 2022 la Organización de las Naciones Unidas para la Alimentación y la Agricultura (FAO), pues señaló que el país “está un poquito peor que el resto de América del Sur”. En Bolivia el 28% de su población es obesa, mientras que la tasa subregional es de 23% <sup>(4)</sup>.

La fotobiomodulación, también conocida como terapia láser de baja frecuencia (LLLT, con siglas en inglés), es una técnica con enfoque terapéutico no invasivo, que utiliza una radiación de baja potencia para estimular funciones celulares originando beneficios clínicos. Se ha demostrado que la fotobiomodulación puede tener efectos beneficiosos en la adiposidad localizada al promover la liberación de ácidos grasos de las células adiposas <sup>(5)</sup>.

Varios autores han investigado la adiposidad localizada y la fotobiomodulación, incluyendo

estudios como el de terapia con láser (luz) de baja intensidad (LLLT) en la piel, siendo de beneficio estimulante, curativo y restaurador que examinó los efectos de la terapia con láser de baja potencia en la reducción de la grasa subcutánea <sup>(6)(7)</sup>. En cuanto a los ejercicios aeróbicos en bicicleta estática, investigaciones como estudios del ejercicio aeróbico y sus efectos terapéuticos para la disminución de peso corporal en mujeres con sobre peso, han demostrado los beneficios de este tipo de actividad física en la disminución de la grasa corporal y la mejora de la capacidad vascular <sup>(7)</sup>.

A finales de los 60, se inició el uso del láser de manera clínica, Endré Mester publicó su artículo sobre la aplicación del láser de rubí en dosis bajas en el dorso afeitado de ratas a las que se les había producido cierto tipo de quemaduras anteriormente, observando que no había ningún cambio carcinogénico, si no que aceleraba su proceso de cicatrización y crecimiento del pelo <sup>(8)</sup>.

El programa de spinning fue desarrollado en 1987 por Jhonny Goldberg creando su bicicleta denominada “SPINNER” enfocada no solo en el plano físico si no también en el mental ayudando a liberar el estrés, se fue incorporando a los programas de entrenamiento de triatletas para mejorar su capacidad cardiovascular y pulmonar <sup>(9)</sup>.

El objetivo de estudio es investigar los efectos de la aplicación combinada de la fotobiomodulación y el ejercicio aeróbico en bicicleta estática sobre la reducción de la adiposidad localizada.

## PRESENTACIÓN DEL CASO

En la presente investigación se selecciona a 6 pacientes femeninas, entre 20 a 25 años de edad, con adiposidad localizada con más de 3 cm de tejido graso, subdivididas en 2 grupos; grupo A: pacientes con adiposidad localizada tratadas primero con la fotobiomodulación, finalizando con los ejercicios aeróbicos; grupo B: pacientes con adiposidad localizada tratadas solo con fotobiomodulación.

A continuación, en la Tabla 1 se muestran las características de las pacientes, en ambos grupos de observación:

**Tabla 1.** Datos descriptivos de las pacientes participantes

Paciente	Edad	Ovario Poliquístico	Hipotiroidismo	Peso	Cuadrantes con Adiposidad	Consistencia del tejido graso	Adipometría	Perimetría
001A	23	Si	No	49, 8 kg	4 cuadrantes	1-2 cuadrante :blando 3-4 cuadrante: compacto	4 cuadrantes: 16,4mm	296 cm
002A	21	No	No	66 kg	2 cuadrantes	2 cuadrante: blando	2 cuadrante: 10,8mm	334,5 cm
003A	23	No	No	67 kg	4 cuadrantes	4 cuadrantes: blando	4 cuadrantes: 17,5mm	365 cm
001B	25	No	No	60 kg	4 cuadrantes	1-2 cuadrante :blando 3-4 cuadrante: compacto	4 cuadrantes: 16.7mm	339,8 cm
002B	22	No	Si	74,5 kg	2 cuadrantes	2 cuadrante: duro	2 cuadrantes: 6,1mm	366 cm
003B	25	No	No	58,7 kg	4 cuadrantes	4 cuadrantes: blando	4 cuadrantes: 20,1mm	331,2 cm

El estudio se realizó en 6 pacientes, bajo consentimiento informado; iniciando con una entrevista y posteriormente con el llenado de una ficha de evaluación dermatofuncional específica en adiposidad localizada de la región abdominal.

Para el Grupo (A). Las pacientes trabajarán 20 minutos en la bicicleta estática y una vez terminado pasarán a la camilla en una posición decúbito dorsal, empleando la limpieza correspondiente del área a tratar, se programa el equipo de fotobiomodulación (marca: Ibramed - modelo: Antares) preparando al paciente con las respectivas gafas de protección, se empleará por cuadrante 03:25 minutos llegando a trabajar un total de 30 minutos con una densidad de energía de 10J/cm<sup>2</sup> y una potencia total de 3900 mW.

Para el Grupo (B). Las pacientes se encuentran en decúbito dorsal sobre la camilla. Se emplea una limpieza sobre el área a tratar, se programa el equipo de fotobiomodulación (marca: Ibramed -modelo: Antares) preparando al paciente con las respectivas gafas de protección, se empleará por cuadrante 03:25 minutos llegando a trabajar un total de 30 minutos con una densidad de energía de 10J/cm<sup>2</sup> y una potencia total de 3900 mW.

El efecto principal de la fotobiomodulación en el tratamiento de la adiposidad localizada es el

aumento de la lipólisis, estimulado por longitudes de ondas externas (Rojo e Infrarrojo), estimulando la enzima citocromo C oxidasa que se encuentra en la cadena respiratoria mitocondrial. Esta estimulación conduce a un aumento transitorio en las especies reactivas de oxígeno (ROS), liberación de óxido nítrico (NO) y aumento en la síntesis de ATP con posterior regulación positiva de AMPc. Los estudios apuntan a la formación de poros transitorios en la membrana de los adipocitos haciendo que este libere sus ácidos grasos y glicerol al torrente sanguíneo. Los ejercicios aeróbicos son actividades físicas que requieren la utilización de oxígeno para generar energía, puede tener efectos fisiológicos beneficios como mejorar la función cardiaca, mejorar la función pulmonar, mejorar la flexibilidad muscular, entre otros.

A continuación, se describirá en la tabla 2 los resultados obtenidos tras la aplicación de la fotobiomodulación con la combinación de los ejercicios aeróbicos (Spinning) teniendo en cuenta al Grupo A que tuvo una aplicación de la fotobiomodulación y los ejercicios aeróbicos y del Grupo B que solo tuvo la aplicación de la fotobiomodulación, evidenciaremos resultados en el peso, la consistencia del tejido graso, adipometría y perimetría de las pacientes de estudio (Figura 1).

Tabla 2. Resultados comparativos del antes y después de la aplicación de la Fotobiomodulación

Paciente	Edad	Peso Inicial	Peso Final	Consistencia del tejido graso Inicial	Consistencia del tejido graso Final	Adipometría Inicial	Adipometría Final	Perimetría Inicial	Perimetría Final
001A	23	49,8 kg	49,0 kg	1-2 cuadrantes: blando 3-4 cuadrantes: compacto	4 cuadrantes: blando	4 cuadrantes: 16,4mm	4 cuadrantes: 11,7 mm	296 cm	292 cm
002A	21	66 kg	65,5 kg	2 cuadrantes: blando	2 cuadrantes: blando	2 cuadrantes: 10,8mm	2 cuadrantes: 5mm	334,5 cm	325 cm
003A	23	67 kg	66kg	4 cuadrantes: blando	4 cuadrantes: blando	4 cuadrantes: 17,5mm	4 cuadrantes: 11,8mm	365 cm	330,5 cm
001B	25	60 kg	58kg	1-2 cuadrante: blando 3-4 cuadrante: compacto	4 cuadrantes: blando	4 cuadrantes: 16.7mm	4 cuadrantes: 13,2 mm	339,8 cm	331,5 cm
002B	22	74,5 kg	71,5kg	2 cuadrantes: duro	2 cuadrantes: blando	2 cuadrantes: 6,1mm	2 cuadrantes: 4,8 mm	366 cm	351 cm
003B	25	58,7 kg	58,3 kg	4 cuadrantes: blando	4 cuadrantes: blando	4 cuadrantes: 20,1mm	4 cuadrantes: 13,6 mm	331,2 cm	326,5 cm

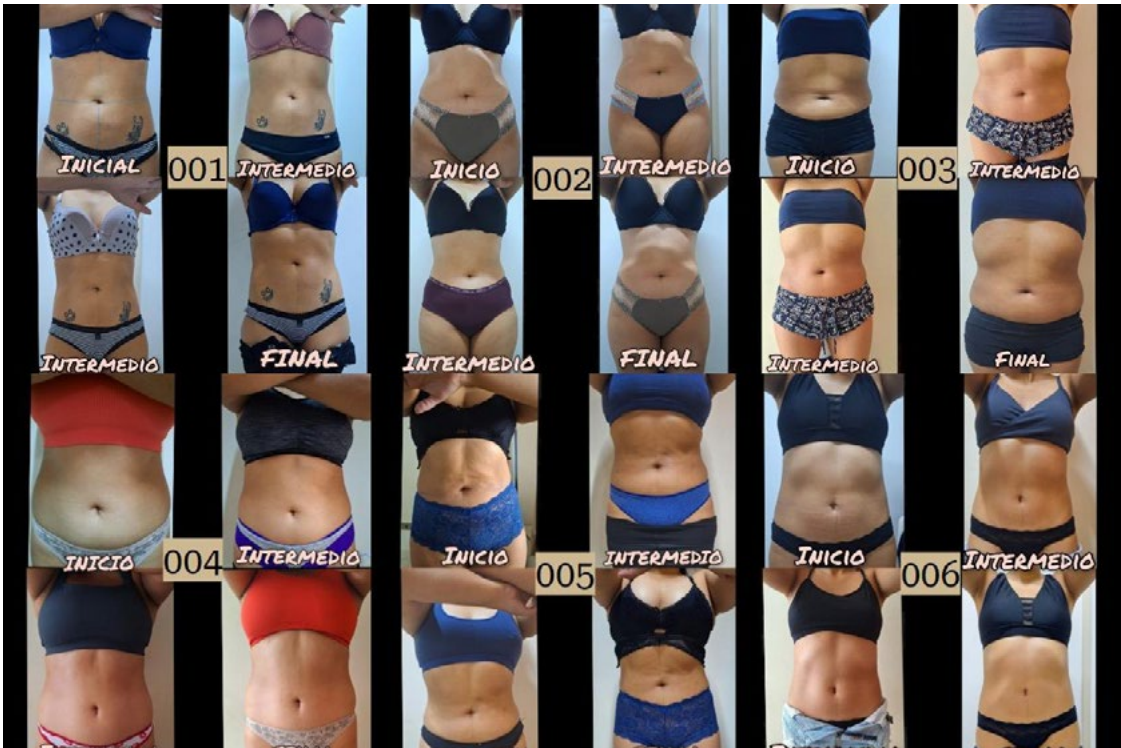

Imagen 1: 001, 002, 003. Resultados del tratamiento de fotobiomodulación combinado con ejercicios aeróbicos. 004, 005, 006. Resultados del tratamiento de fotobiomodulación.

## DISCUSIÓN

La adiposidad localizada en la región abdominal representa un desafío estético y de salud para muchos individuos. A lo largo de los años, diversos autores han investigado y propuesto técnicas para abordar este problema, cada uno con enfoques y resultados particulares. Las tecnologías láser ofrecen una variedad de opciones para el tratamiento de la adiposidad abdominal, desde la lipólisis láser mínimamente invasiva hasta la reducción de grasa no invasiva y la fotobiomodulación. Según el estudio realizado por Neira R. et. al. es conocido por su trabajo en la lipólisis láser, una técnica que utiliza energía láser para licuar la grasa antes de su extracción, su investigación se ha centrado en la seguridad y eficacia de la lipólisis láser, y ha contribuido al desarrollo de protocolos y parámetros de tratamiento <sup>(10)</sup>. Wolfenson, M., et al. ha investigado el uso de láseres de diodo para la reducción de grasa no invasiva, su trabajo ha explorado los mecanismos de acción de los láseres de diodo en el tejido adiposo, y ha evaluado su eficacia para reducir la circunferencia abdominal y el grosor de la grasa <sup>(11)</sup>. Estudio realizado por Schilling, L; desarrollando técnicas de lipolaser, con un uso de laser de diodo, de 1060 nm, que trabaja de manera transcutánea, calentando los adipocitos, para posteriormente eliminarlos de forma natural <sup>(12)</sup>. Caruso Davis ha investigado el uso de láseres de baja intensidad para la fotobiomodulación del tejido adiposo, su trabajo ha explorado los efectos de la fotobiomodulación en la lipólisis, la microcirculación y la inflamación, y ha contribuido a la comprensión de los mecanismos de acción de esta técnica <sup>(13)</sup>. En un estudio de Mulholland, R. S., investigo sobre el uso de láseres combinados con otras tecnologías, como la radiofrecuencia, para el tratamiento de la adiposidad localizada, sus estudios han evaluado la eficacia de estos enfoques combinados para reducir la grasa y mejorar la firmeza de la piel <sup>(14)</sup>. Los resultados obtenidos en esta investigación reflejan una clara diferencia en la efectividad terapéutica entre las dos intervenciones evaluadas: la fotobiomodulación aislada y su combinación con ejercicio aeróbico en bicicleta estática. En el grupo A, que recibió ambos tratamientos, se evidenció una reducción más significativa en el espesor del tejido adiposo, la perímetría abdominal y mejoras en la consistencia del tejido graso, en comparación con el grupo B,

que fue tratado únicamente con fotobiomodulación.

En términos de adipometría, las pacientes del grupo A mostraron reducciones que oscilaron entre 4,7 mm y 6,5 mm, mientras que en el grupo B las reducciones fueron menores, entre 1,3 mm y 6,5 mm. Este patrón sugiere un efecto positivo de la actividad aeróbica sobre la lipólisis estimulada por la fotobiomodulación. Además, en la perímetría abdominal, el grupo A presentó reducciones que variaron entre 4 y 34,5 cm, siendo este último valor indicativo de una respuesta muy favorable. En cambio, en el grupo B, la reducción máxima observada fue de 14,5 cm <sup>(15)</sup>.

También se observó una modificación positiva en la consistencia del tejido graso en ambas intervenciones, aunque más marcada en el grupo A, donde todos los cuadrantes tratados evolucionaron hacia una consistencia blanda, lo cual podría asociarse a una mayor movilización de grasa y mejora de la irrigación local inducida por la combinación de tratamientos <sup>(15) (16)</sup>.

Estos hallazgos concuerdan con estudios previos que respaldan la efectividad individual tanto de la fotobiomodulación como del ejercicio aeróbico en la reducción de tejido adiposo. No obstante, el presente estudio aporta evidencia preliminar sobre su efecto sinérgico, lo cual representa una contribución innovadora dentro del abordaje no invasivo de la adiposidad localizada <sup>(17)</sup>.

Sin embargo, es importante destacar que, aunque los resultados son consistentes y clínicamente relevantes, el reducido tamaño muestral impide realizar inferencias estadísticas concluyentes. Además, no se controlaron otros factores que podrían haber influido en los resultados, como la alimentación, el consumo hídrico o el ciclo menstrual, variables que podrían modificar la retención de líquidos y el volumen corporal.

Como mencionábamos la adiposidad abdominal localizada es un problema multifacético que requiere estrategias de tratamiento diversas. Si bien las técnicas mencionadas anteriormente han demostrado ser útiles, es crucial considerar enfoques más integrales y fisiológicos como es la combinación de la fotobiomodulación y Ejercicio Aeróbico.

Esta técnica utiliza luz de baja intensidad para



estimular procesos celulares, incluyendo la lipólisis, estudios han demostrado que puede reducir la circunferencia abdominal y el grosor de la grasa subcutánea al aumentar la liberación de ácidos grasos de las células adiposas, además, puede mejorar la microcirculación y reducir la inflamación, lo que contribuye a un entorno más favorable para la pérdida de grasa <sup>(18) (19)</sup>.

El ejercicio aeróbico regular es fundamental para quemar calorías y movilizar la grasa almacenada, actividades como caminar, correr, nadar o andar en bicicleta pueden aumentar el gasto energético y promover la oxidación de grasas, también mejora la salud cardiovascular y metabólica, lo que potencia los efectos de la LLLT.

La LLLT y el ejercicio aeróbico específicamente el spinning abordan la adiposidad desde múltiples ángulos, estimula la lipólisis, aumenta el gasto energético, mejora de la microcirculación y reduce de la inflamación, permitiendo trabajar en armonía con los procesos naturales del cuerpo, lo que minimiza el riesgo de efectos secundarios y promueve resultados sostenibles.

A diferencia de los tratamientos localizados la LLLT y los ejercicios aeróbicos (spinning) ofrecen beneficios para la salud en todo el cuerpo, incluyendo la mejora de la salud cardiovascular, la sensibilidad a la insulina y el estado de ánimo. Mientras que otros tratamientos pueden ser costosos y requerir un tiempo de reposo, el ejercicio aeróbico es una actividad que se puede realizar de forma regular, y la fotobiomodulación tiene un coste reducido, por lo que su mantenimiento es más fácil. La combinación de ambos tratamientos, multiplica los efectos de

cada uno de ellos por separado. La combinación de fotobiomodulación y ejercicio aeróbico ofrece un enfoque integral, fisiológico y sostenible para tratar la adiposidad abdominal localizada. Al abordar múltiples aspectos del problema, esta estrategia puede proporcionar resultados más efectivos y duraderos en comparación con las técnicas laser que se centran únicamente en la destrucción de células grasas.

Los resultados obtenidos en esta serie de casos permiten concluir que la aplicación combinada de fotobiomodulación con láser de baja intensidad y ejercicio aeróbico en bicicleta estática constituye una intervención más eficaz que la fotobiomodulación aplicada de forma aislada para el tratamiento de la adiposidad localizada en la región abdominal en mujeres jóvenes <sup>(19)</sup>.

Esta estrategia terapéutica mostró una mayor efectividad en la reducción del espesor del tejido adiposo subcutáneo (adipometría), la circunferencia abdominal (perimetría) y en la mejora de la consistencia del tejido graso. Estos hallazgos sugieren un efecto sinérgico entre la estimulación mitocondrial inducida por la fotobiomodulación, que promueve la lipólisis, y el incremento del gasto energético generado por el ejercicio aeróbico, que favorece la oxidación de los lípidos liberados.

En consecuencia, la combinación de estas intervenciones no invasivas representa una alternativa terapéutica segura, accesible y fisiológicamente fundamentada, con beneficios potenciales no solo en el contorno corporal, sino también en la salud metabólica general de la paciente.

## REFERENCIAS BIBLIOGRÁFICAS

1. Olivé-Cirera G AT. Primer episodio de enfermedad desmielinizante en la edad pediátrica. Protoc diagn ter pediatr. [Internet] 2022; 1: p. 243-254. [consultado el 20 de noviembre de 2024]. Disponible en: [https://www.aeped.es/sites/default/files/documentos/25\\_0.pdf](https://www.aeped.es/sites/default/files/documentos/25_0.pdf)
2. Pérez R. Esclerosis múltiple pediátrica: avances en el diagnóstico y tratamiento. Neurología Clínica. [Internet] 2019;(10(5)): p. 260-267. [consultado el 20 de noviembre de 2024]. <https://doi.org/10.1007/s11940-014-0336-z>
3. Rodríguez A, PJ, &MD. Neuromielitis óptica asociada a anticuerpos contra acuaporina 4: diagnóstico y manejo en pediatría. Revista de Neurología Pediátrica. [Internet] 2019;(14(3)): p. 180-189. [consultado el 20 de noviembre de 2024]. Disponible en: <https://www.medigraphic.com/pdfs/revmed/md-2014/md141k.pdf>
4. Fernández L,GE,&LM. Síndromes asociados a anticuerpos contra la glicoproteína de la mielina de los oligodendrocitos: una revisión clínica. Acta Neurológica Española. 2021;(23(2)): p. 112-120.
5. Sales L. Grasa localizada. Medicina estetica. 2022 Mayo; 1(2).
6. Trelles M, Mir S, Ariaca M, Trelles K. Remodelacion de la grasa localizada con ultrasonidos de baja frecuencia, intensidad media y multiple focalizacion: conclusiones preliminares. Cirugia plastica Ibero Latinoamericana. 2020 mayo; 46(1).
7. Farivar S, Malekshahabi SR. Efectos biologicos de la terapia con láser de baja intensidad. Laseres in medical scienes. [Internet] 2014 septiembre; 5(2). [consultado el 20 de noviembre de 2024]. Disponible en: <https://pmc.ncbi.nlm.nih.gov/articles/PMC4291815/>
8. Quintela. La obesidad. Hospital de clinicas. 2023 marzo. [Internet] [consultado el 20 de noviembre de 2024]. Disponible en: <https://www.hc.edu.uy/index.php/portada-noticias/158-dia-mundial-de-la-obesidad-4-de-marzo-de-2023>
9. Beatriz CP. Obesidad morbida, un problema de salud en el mundo. In Universidad Unifranz; [Internet] 2023 junio; Cochabamba. p. 3. [consultado el 20 de noviembre de 2024]. Disponible en: <https://unifranz.edu.bo/blog/obesidad-morbida-un-problema-de-salud-creciente-en-el-mundo/>
10. Avci P, Gupta A, Sadasivam M, Daniela V, Pam Z, Pam N, et al. Terapia con laser de baja intensidad (LLLT) en la piel: estimulante, curativo y restaurador. Seminars in cutaneous medicine and surgery. [Internet] 2013 marzo; 32(1): p. 41-52. [consultado el 20 de noviembre de 2024]. <http://dx.doi.org/10.4067/S0718-381X2013000200013>
11. Tavorro N. Efectos de metodos kinesicos vigentes para la reduccion de la adiposidad localizada. Título de grado a licenciatura de kinesiologia y fisiatria. Rosario: Universidad del gran Rosario, Kinesiologia y fisiatria; [Internet] 2022. Report No.: IUGR-2584. [consultado el 20 de noviembre de 2024]. Disponible en: <https://rid.ugr.edu.ar/handle/20.500.14125/272>
12. Villatoro Herrera MC. Ejercicos con equipo de mecanoterapia movil de rotacion y potenciacion muscularen la disminucion de peso corporal en mujeres con sobre pes. grado academico licenciatura en fisioterapia. Quetzaltenango: Universidad Rafael Landivar, Facultad de ciencias de la salud; [Internet] 2018. [consultado el 20 de noviembre de 2024]. Disponible en: [https://crailandivarlibrary.primo.exlibrisgroup.com/discovery/fulldisplay/alma990002245660107696/502URL\\_INST:502URL](https://crailandivarlibrary.primo.exlibrisgroup.com/discovery/fulldisplay/alma990002245660107696/502URL_INST:502URL)

13. Ramirez IL. Terapia con láser de baja potencia en dermatología. Revision sistematica. trabajo de grado. Zaragoza: Universidad Zaragoza, Departamento de medicina, dermatología y psiquiatria; [Internet] 2020 mayo. [consultado el 20 de noviembre de 2024]. Disponible en: <https://zaguan.unizar.es/record/111430?ln=es>
14. Xabibaraja. Historia del spinning. In Magisterio de educacion fisica; 2008. p. 18-20.
15. Fakhouri T, Abdel KET, Abrou A, Mehregan d, Barone F. Lipolisis asistida por láser: una revision. cirugia dermatologica. [Internet] 2012 febrero; 2(38). [consultado el 20 de noviembre de 2024]. <https://doi.org/10.1111/j.1524-4725.2011.02168.x>
16. Wolfenson M, Hochman B, Massako F. Lipolisis laser: tensado de la piel en lipoplastia mediante laser diodo. cirugia plastica y reconstructiva. 2015 mayo; 5(135).
17. Schiling L, Saedi N, Robert W. Lipolisis laser hipertermica de diodo de 1060nm: lo último en remodelacion corporal no invasiva. Journal of drugs in dermatology. [Internet] 2017 enero; 1(16). [consultado el 20 de noviembre de 2024]. Disponible en: <https://pubmed.ncbi.nlm.nih.gov/28095532/>
18. Davis C, Guillot , Podichetty , Mashtalir , Dhurandhar , Dubuisson Y, et al. Eficacia de la terapia laser de baja intensidad para el control corporal y reduccion de grasa localizada. Cirugia de la obesidad. [Internet] 2010 abril; 6(21). [consultado el 20 de noviembre de 2024] <https://doi.org/10.1007/s11695-010-0126-y>
19. Mulholland S, Malcolm P, Chalfound C. Remodelacion corporal no invasiva con radiofrecuencia, ultrasonido, criolipolisis y terapia laser de baja intensidad. Clinics in plastic surgery. [Internet] 2011 julio; 3(38). [consultado el 20 de noviembre de 2024] <https://doi.org/10.1016/j.cps.2011.05.002>