

Parásitos intestinales del zorro andino (*Lycalopex culpaeus*, Canidae) en el Valle Acero Marka de los Yungas (La Paz, Bolivia)

Intestinal parasites of the Andean Fox (*Lycalopex culpaeus*, Canidae) in the Acero Marka valley of Yungas (La Paz, Bolivia)

Glenda Ayala-Aguilar^{1, 2}, Rodolfo Nallar^{1, 2, 3}, Erika Alandia-Robles^{1, 2, 4}, Rolando Limachi-Quiñajo^{1, 2}, José Luis Mollericono^{1, 2} & Guido Ayala-Crespo¹

¹Programa Gran Paisaje Madidi-Tambopata, Wildlife Conservation Society, Calle Gabino Villanueva #340 Calacoto, Casilla 3-35181 S.M., La Paz, Bolivia

²Programa de Amenazas Pandémicas Emergentes/PREDICT – Bolivia, Wildlife Conservation Society, La Paz, Bolivia

³Department of Veterinary Pathology, Western College of Veterinary Medicine, University of Saskatchewan, 52 Campus Drive, Saskatoon, SK S7N 5B4, Canada

⁴Global Health Program, Wildlife Conservation Society, New York, USA, Email: ealandia.vet@gmail.com, Autora de correspondencia

En Bolivia, (*Lycalopex culpaeus*, Molina 1782) se distribuye entre los bosques amazónicos subandinos, bosques montanos, bosques secos interandinos y el Altiplano, abarcando un rango altitudinal que oscila entre 700-4.867 m (Wallace *et al.* 2010). Al igual que otros cánidos silvestres, los zorros son reconocidos como hospederos definitivos de una variedad de patógenos, constituyéndose en algunos casos en diseminadores accidentales de parásitos poco específicos que pueden afectar a otras especies (Mc Callum & Dobson 1995). Asimismo, son susceptibles de adquirir patógenos de otras especies, ya sean domésticas o silvestres, con las cuales comparten su hábitat (Schantz & Lord 1972).

Los estudios parasitológicos efectuados en zorros de vida libre en Bolivia estuvieron limitados a las especies *Pseudalopex gymnocercus* y *Cerdocyon thous* (Fiorello *et al.* 2006), contándose además con un estudio en *Cerdocyon thous* en cautiverio (Beltrán *et al.* 2009). En este sentido, este trabajo presenta los primeros registros de endoparásitos de individuos de *L. culpaeus* que habitan en el valle de Acero Marka de los Yungas del Departamento de La Paz (Bolivia).

El estudio fue realizado en la Hacienda Acero Marka (16°19'S y 67°53'W), ubicada en el municipio de Yanacachi (Sur Yungas), a 32 km al noroeste de la ciudad de La Paz. El rango altitudinal en la zona oscila entre 2.500-4.200 m, correspondiendo a la ecoregión conocida como ceja de monte (Ibisch & Mérida 2003, Salazar *et al.* 2002), la cual se caracteriza por presentar una topografía abrupta y especies vegetales tales como *Polylepis racemosa lanata*, *Weinmannia microphylla*, *Gaultheria glomerata*, *Myrsine pearcei*, *Styloceras columnare*, *Hesperomeles lanuginosa*, *H. cuneata*, *Berberis paucidentata*, *Barnadesia pycnophylla*, *Solanum bolivoianum*, *Escallonia myrtilloides* var. *myrtilloides*, *Pernettya prostata*, *Blechnum penna-marina*, *Tillandsia rubella*, *Baccharis* aff. *nitida*, *Brachyotum microdon*, *Vallea stipularis*, *Schinus microphyllus*, *Chusquea* sp. y *Solanum* sp.

En base a los datos de distribución de cánidos en la región (Wallace *et al.* 2010) y fotografías obtenidas con trampas-cámara durante tres meses de trabajo en la Hacienda de Acero Marka, se pudo determinar que el único cánido silvestre presente en la zona es *L. culpaeus* (Ayala-Crespo *et al.* 2012).

En marzo de 2012, cuatro muestras de heces frescas de cánidos, las cuáles aún presentaban consistencia pastosa y olor fuerte, fueron colectadas de forma oportunista en los senderos

de la estancia. Por la forma, color, tamaño (Chame 2003) y el contenido de pelos y huesos en las heces colectadas, y en base a las consideraciones mencionadas por Niehaus *et al.* (2012), se estableció que las mismas correspondían a fecas de zorro andino. Adicionalmente, en junio la captura y eliminación de un zorro adulto por parte de un comunario de la zona, permitió la colecta de una nueva muestra fecal. Las cinco muestras de heces colectadas fueron conservadas en formol al 10%. Siguiendo el protocolo establecido por Mudson (1999), se realizó una necropsia al cadáver del zorro. Mediante la revisión minuciosa del tracto digestivo del cadáver y empleando una pinza, se colectaron todos los parásitos adultos observados, los cuales se depositaron en placas de Petri con agua corriente para el lavado del mucus intestinal y la posterior conservación en alcohol al 70%.

Para identificar las formas parasitarias inmaduras en las heces se empleó la técnica de enriquecimiento de flotación por centrifugación (Hendrix 2004, Morales *et al.* 2005) y la técnica de sedimentación modificada de Ueno & Álvarez (1983), obteniendo las medidas micrométricas con uso de un ocular graduado en microscopio binocular de luz. La identificación de los parásitos adultos colectados se realizó empleando la técnica de diafanización con lactofenol de Amman (Tantaleán 2010) y las claves taxonómicas de Erickson (1944) y Loos-Frank (2000).

El análisis coprológico de las muestras permitió la identificación de huevos de un céstodo de la familia Taenidae, huevos de cuatro nemátodos (*Toxocara* spp., *Trichuris* sp., familia Ancylostomatidae y orden Strongylida) y ooquistes de coccidios. Las cuatro muestras fecales presentaron parasitismos mixtos, siendo los estrongílidos (77.5x30u) y los ooquistes (28 x 32u) las formas parasitarias más prevalentes, hallándose en ambos casos en tres de las cuatro muestras en estudio. Los huevos de *Toxocara* spp. (60 x 70u), Ancylostomatidae (60 x 42u) y

Taenidae (45 x 47.5u) fueron identificados en dos de las muestras, mientras que *Trichuris* sp. (80 x 30u) fue hallado en una muestra.

El análisis de la muestra fecal colectada en junio no mostró presencia de huevos de parásitos. No obstante, en la necropsia realizada se observó la presencia abundante (entre 50-60 especímenes) de una forma parasitaria de 0.5-2 cm de largo, adherida a la mucosa del intestino delgado, en las secciones del duodeno y yeyuno. Al aclarar los parásitos, se observó que éstos presentaban escólex con cuatro ventosas y un róstelo armado con doble corona de 36-42 (media $M_e=40$; moda $M_o=42$) ganchos. La cabeza, de forma cónica y que disminuye caudalmente en el cuello, presentaba un diámetro de 0.57-0.59 mm ($M_e=58$; $M_o=58$) de longitud y 0.82-1.11 mm ($M_e=1.025$) de ancho, con ventosas que midieron 0.32-0.35 ($M_e=0.33$; $M_o=0.32$) mm de diámetro. Los ganchos grandes presentaban una hoja curvada dorsalmente con un contorno ligeramente ondulatorio a nivel del mango y una terminación distal romo (Figs. 1-2), midiendo 0.20-0.22 mm ($M_e=0.21$; $M_o=0.21$) de longitud, mientras que los ganchos pequeños medían 0.13-0.15 mm ($M_e=0.13$) de longitud. En base a las descripciones realizadas por Erickson (1944) y Loos-Frank (2000), por el número (36-42) y tamaño de los ganchos observados (pequeños 130-150 μ m y grandes 210-215 μ m), los especímenes colectados podrían corresponder al parásito *Taenia hydatigena*. Este parásito fue reportado por Moro *et al.* (1998) en zorros andinos del Perú, por cuanto su presencia en zorros de Bolivia no sería un hallazgo extraño; sin embargo, debido a que los segmentos de los parásitos colectados eran inmaduros, no pudimos obtener las características que nos permitirían confirmar esta identificación, motivo por el cual en el presente trabajo nos limitamos a describir a los especímenes identificados como *Taenia* sp.

Los parásitos hallados en el presente estudio fueron reportados en cánidos de vida libre en Sudamérica por Moro *et al.* (1998), Zanini *et al.* (2006), Ruas *et al.* (2008) y Jiménez *et al.*




Figura 1. Escólex de *Taenia* spp. con doble corona de ganchos (grandes 19 y pequeños 19) y cuatro ventosas.

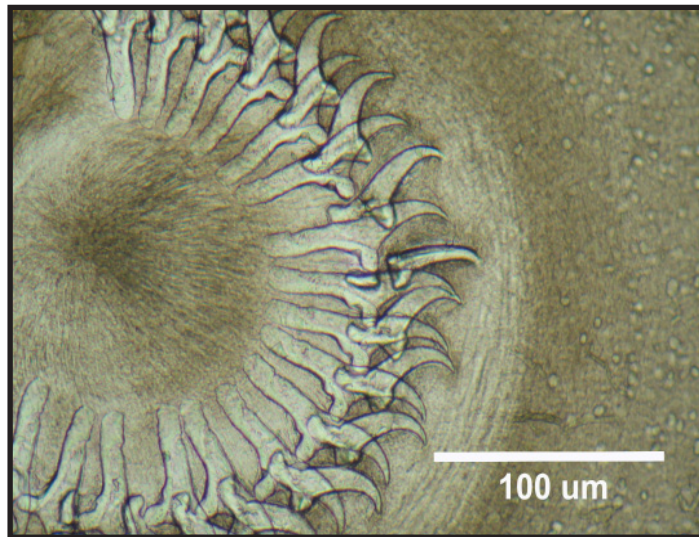


Figura 2. Morfología de la corona radiada de *Taenia* spp. colectada en el intestino delgado de *Lycalopex culpaeus*.

(2012). Algunos de estos estudios, así como los realizados por Fiorello *et al.* (2004), Deem & Emons (2005) y Vieira *et al.* (2012), sugerían la transmisión de parásitos entre cánidos

domésticos y silvestres. En el presente trabajo, no se descarta este tipo de transmisión para el caso de *Toxocara canis* y Ancylostomidae, cuya presencia en el zorro andino podría

estar relacionada con su presencia en perros domésticos (*Canis familiaris*). En efecto, formas inmaduras de ambos parásitos fueron identificadas en dos muestras fecales de perros domésticos colectadas de forma oportunista en un sendero durante el periodo de estudio (WCS, datos no publicados).

A fin de obtener mayor información referida a la fauna parasitaria de *L. culpaeus* en sus distintas áreas de distribución, y entender su implicancia sobre el estado de salud de ésta y otras especies con las cuales comparte su hábitat, se sugiere ampliar los reportes proporcionados por el presente estudio.

Agradecimientos

Este estudio fue financiado por la fundación Bobolink y el proyecto WCS Greens en el marco de las actividades del Programa Gran Paisaje Madidi - Tambopata de WCS - Bolivia. Los autores agradecen a Billy Borth de la Hacienda de Acero Marka por permitirnos el acceso a su propiedad. Herminio Ticona, Zulia Porcel, María Vizcarra, Andrés Ramirez y Jesús Martínez apoyaron en la toma de muestras. Marcela Uhart, Pablo Beldoménico y Robert Wallace por la revisión crítica del documento.

Referencias

- Ayala-Crespo, G., M. Viscarra, E. Alandia & R. Wallace. 2013. Investigaciones científicas de fauna en el valle de Acero Marka, La Paz, Bolivia. Informe Técnico WCS-Bolivia, La Paz. 26 p.
- Beltrán, L.F., P. Beldomenico & J. L. Gonzales. 2009. Estudio coproparasitológico de mamíferos silvestres en cautiverio con destino a relocación en Santa Cruz, Bolivia. Revista Veterinaria y Zootecnia 3:51-60.
- Chame, M. 2003. Terrestrial mammal feces: a morphometric summary and description. Memorias do Instituto Oswaldo Cruz 98: 71-94.
- Cordero del Campillo, M., V. Rojo, F. Martínez, A. Sánchez, R. Hernández, B. Díez & V. Carvalho. 1999. Parasitología veterinaria. 1^{ra}. ed. Editorial McGraw-Hill Interamericana, Madrid. 968 p.
- Cornejo, F. & P.M. Jiménez. 2001. Dieta del zorro andino *Pseudalopex culpaeus* (Canidae:) en el matorral desértico del sur del Perú. Revista de Ecología Latino Americana 8: 7-9.
- Erickson, A.B. 1944. Helminths of Minnesota Canidae in relation to food habits, and a host list and key to the species reported from North America. American Midland Naturalist 32: 358-372.
- Fiorello, C.V., R.G. Robbins & S.E. Wade. 2006. Parasites of free-ranging small canids and felids in the Bolivian Chaco. Journal of Zoo and Wildlife Medicine 37: 130-134.
- Hendrix, C.M. 2002. Laboratory procedures for veterinary technicians. 4^a. ed. Mosby Elsevier, Maryland Heights. 475 p.
- Ibisch, P.L. & G. Mérida (eds). 2003. Biodiversidad: La riqueza de Bolivia. Estado de conocimiento y conservación. Ministerio de Desarrollo Sostenible - Editorial FAN, Santa Cruz. 638 p.
- Jiménez, J.E., C. Briceno, H. Alcaíno, P. Vásquez, S. Funk & D. González-Acuña. 2012. Coprologic survey of endoparasites from Darwin's fox (*Pseudalopex fulvipes*) in Chiloé, Chile. Archivos de Medicina Veterinaria 44: 93-97.
- Loos-Frank, B. 2000. An up-date of Verster's (1969) Taxonomic revision of the genus '*Taenia Linnaeus*' (Cestoda) in table format. Systematic Parasitology 45: 155-184.
- McCallum, H. & A.P. Dobson. 1995. Detecting disease and parasite threats to endangered species and ecosystems. Trends in Ecology and Evolution 10: 190-194.
- Morales, G., L.A. Pino, E. Sandoval & D. Jiménez. 2005. Helmintosis gastrointestinal de los bovinos en Venezuela. Revista Digital -CENIAP (Centro de Investigaciones

- Agropecuarias de Venezuela): http://sian.inia.gov.ve/repositorio/revistas_tec/ceniaphoy/articulos/n7/arti/morales_g1/arti/morales_g1.htm (Revisado septiembre 2012).
- Moro, P.L., J. Ballarta, R.H. Gilmar, G. Leguia, M. Rojas & G. Montes. 1998. Intestinal parasites of the Grey Fox (*Pseudalopex culpaeus*) in the Central Peruvian Andes. *Journal of Helminthology* 72: 87-89.
- Munson, L. 1999. Necropsy procedures for wild animals. Wildlife Health Center, School of Veterinary Medicine, University of California, Davis: <http://www.vetmed.ucdavis.edu/whc/pdfs/necropsy.pdf> (Revisado octubre 2009).
- Niehaus, C., I. Valerio, K. Blanco & M. Chinchilla. 2012. Infecciones parasitarias del coyote, *Canis latrans* (Carnivora: Canidae) en un Parque Nacional y una zona agrícola en Costa Rica. *Revista de Biología Tropical* 60: 799-808.
- Rajković, R., A. Marinculić, S. Bosnić, B. Vinković & M. Zagreb. 2002. Prevalence and seasonal distribution of helminth parasites in red foxes (*Vulpes vulpex*) from the Zagreb County (Croatia). *Zeitschrift für Jagdwissenschaft* 48: 151-160.
- Schantz, P.M. & R.D. Lord. 1972. Echinococcus in the South American red fox (*Dusicyon culpaeus*) and the European hare (*Lepus euopaeus*) in the Province of Neuquén, Argentina. *Annals of Tropical Medicine and Parasitology* 66(4): 479-485.
- Soulsby, E.J.L., A.R. Martínez & F.A.R. Vázquez. 1987. Parasitología y enfermedades parasitarias en los animales domésticos. 7ª ed. Nueva Editorial Interamericana, México DF. 822 p.
- Salazar, J., T.L. Yates & L.M. Zalles. 2002. Mamíferos de Bolivia. Pp. 65-13. En: Ceballos, G. & J.A. Simonetti (eds.) *Diversidad y Conservación de los Mamíferos Neotropicales*. CONABIO, Instituto de Ecología, Universidad Nacional Autónoma de México, México DF.
- Tantaleán, M. 2010. Manual de diagnóstico parasitológico en animales silvestres. Brigada de Fauna Silvestre, Animal Place Perú, Instituto Peruano de la Biodiversidad, Lima. 28 p.
- Torres, J., J.M. Segovia, J. Miquel, C. Feliu, L. Llana & F.P. Fonseca. 2000. Helminthofauna del lobo ibérico (*Canis lupus signatus* Cabrera, 1907). Aspectos potencialmente útiles en mastozoología. *Galemys* 12: 1-11.
- Ueno, H. & V.C. Gutierrez. 1983. Manual para diagnóstico das helmintoses de ruminantes. Faculdade de Medicina Veterinária. Universidad Federal do Rio Grande do Sul, Porto Alegre. 176 p.
- Vázquez, V.M. P., J.F. Crespo, C.S.D. Valencia, D.R. Herrera, A.F. Palacios, E.L.H. Liéban & A.O. Pelcastre. 2004. Frecuencia de nematodos gastroentéricos en bovinos de tres áreas de clima subtropical húmedo de México. *Técnica Pecuaria en México* 42: 237-245.
- Vieira, F. M., J. L. Luque, S. L. Suell, A. H. A. N. Moraes & L. C. P. Muniz. 2012. *Dipylidium caninum* (Cyclophyllidae, Dypylidiidae) in a wild carnivore from Brazil. *Journal of Wildlife Diseases. Wildlife Diseases Association* 48(1). 233-234.
- Wallace, R. B., H. Gómez, R. Porcel & D. Rumiz. 2010. Distribución ecológica y conservación de los mamíferos medianos y grandes de Bolivia. 1ª ed. Editorial. Centro de Ecología Difusión Simón I. Patiño, La Paz. 960 p.

Nota recibida en: Febrero de 2013.

Manejada por: Jaime Jiménez.

Aceptada en: Mayo de 2013.