

HERNIA INCISIONAL GIGANTE: REPORTE DE CASO EN LA CIUDAD DE TEGUCIGALPA, HONDURAS

GIANT INCISIONAL HERNIA: CASE REPORT IN TEGUCIGALPA CITY, HONDURAS

Dr. Carlos Fernando Avilez Soto¹.

DESARROLLO

Una hernia incisional es una protrusión que ocurre a través o cerca de una cicatriz quirúrgica, siendo el resultado del debilitamiento de la fascia del tejido muscular del abdomen¹. Representa una gran causa de morbilidad quirúrgica a nivel mundial con una incidencia de aproximadamente 2-20%, siendo más común en laparotomías (9.9%) que en laparoscopias (0.7%)². La edad, la obesidad, la malnutrición, los desórdenes del tejido conectivo y la cirugía bariátrica son posibles factores causales de hernias incisionales³. La estrangulación de la hernia es una complicación potencialmente mortal, que sin tratamiento quirúrgico puede provocar obstrucción intestinal, peritonitis, necrosis y choque séptico; culminando en la muerte⁴. El diagnóstico es clínico, al examen físico se evidencia una protrusión relacionada a una cicatriz quirúrgica previa y el tratamiento consiste en la reparación del defecto con prótesis, sin prótesis o utilizando malla por vía laparoscópica^{4,5}.

¹Médico General, Universidad Católica de Honduras

Correspondencia a:

Nombre: Carlos Fernando Avilez Soto

Correo electrónico: karlavilez@gmail.com

Teléfono y celular: (+504) 33300017

ORCID: <https://orcid.org/0000-0003-4226-0516>

PRESENTACIÓN DEL CASO

Paciente femenina de 77 años, la cual padece de obesidad mórbida que presenta cuadro clínico de disfagia de alimentos sólidos de 20 días de evolución acompañado de hiporexia, náuseas y vómitos (con contenido alimentario) del mismo tiempo de evolución mencionado anteriormente.

Concomitantemente refiere dolor abdominal generalizado de carácter punzante, severo, de 2 días de evolución, que no se atenúa con analgésicos orales.

Al examen físico se observa abdomen globoso a expensas de tejido adiposo, hernia de aproximadamente 40cm de diámetro (**figura 1**), irreducible y dolorosa a la palpación profunda (**figura 2**), no se palpan masas ni visceromegalias. Se le realiza hernioplastia a la paciente a pesar del temor de los familiares por su obesidad mórbida, evolucionando satisfactoriamente y sin ninguna complicación.

Palabras clave: Hernia Incisional, Cirugía General, Cicatrización de Heridas

Keywords: Incisional Hernia, General Surgery, Wound Healing

Procedencia y arbitraje: no comisionado, sometido a arbitraje externo.

Recibido para publicación: 7 de marzo de 2023

Aceptado para publicación: 26 de junio de 2023

Citar como:

Avilez Soto CF. Hernia incisional gigante: reporte de caso en la ciudad de Tegucigalpa, Honduras. Rev Cient Cienc Med 2023; 26(1): 109-110

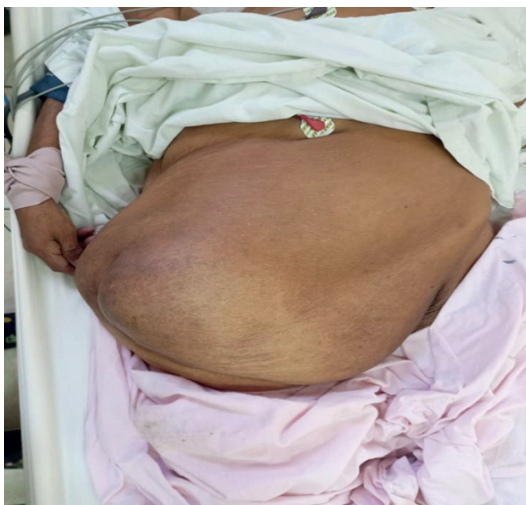

Figura 1. Hernia incisional gigante en paciente con antecedente de obesidad mórbida

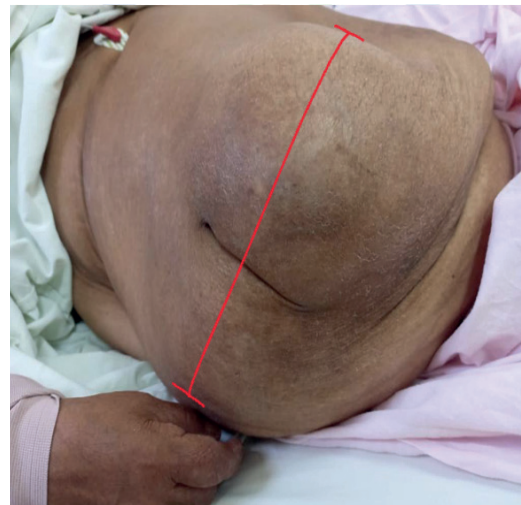


Figura 2. Defecto herniario de 40 centímetros de diámetro, irreducible y doloroso a la palpación profunda

REFERENCIAS

1. Weledji E, Nana C. A fistulating incarcerated incisional hernia: a case report. JSCR. [Internet]. 2020 [citado 30 Jul 2023]; 4: 1-4. Disponible en: <https://doi.org/10.1093/jscr/rjaa062>
2. Sekhar S, Ekka N, Nair R, Pratap V, Mundu M, Kumar A. Effect of Suture Length on the Incidence of Incisional Hernia and Surgical Site Infection in Patients Undergoing Midline Laparotomy: A Systematic Review and Meta-Analysis. Cureus. [Internet]. 2023 [citado 30 Jul 2023]; 15(2): e34840. Disponible en: [10.7759/cureus.34840](https://doi.org/10.7759/cureus.34840)
3. Gignoux B, Bayon Y, Martin D, Phan R, Augusto V, Darnis B, et al. Incidence and risk factors for incisional hernia and recurrence: Retrospective analysis of the French national database. Colorectal Dis. [Internet]. 2021 [citado 30 Jul 2023]; 23(6): 1515-1523. Disponible en: [10.1111/codi.15581](https://doi.org/10.1111/codi.15581)
4. Beltrán M, Häberle F, Beltrán A. Hernia incisional en laparotomía de McBurney: complicaciones de una hernia inusual. Rev cir. [Internet]. 2020 [citado 30 Jul 2023]; 72(2): 150-54. Disponible en: https://www.scielo.cl/scielo.php?script=sci_arttext&pid=S2452-45492020000200150
5. Dietz U, Menzel S, Lock J, Wiegering A. The treatment of Incisional Hernia. Dtsch Arztebl Int. [Internet]. 2018 [citado 30 Jul 2023]; 115(3): 31-7. Disponible en: [10.3238/arztebl.2018.0031](https://doi.org/10.3238/arztebl.2018.0031)