CASO

CASE REPORT

ENTEROCOLITIS ALÉRGICA NEONATAL, UN DIAGNÓSTICO SUBESTIMADO. REPORTE DE CASO

NEONATAL ALLERGIC ENTEROCOLITIS, ANUNDERESTIMATED DIAGNOSIS. CASE REPORT

Torres-Salinas Carlos Hugo[1], Lozano-Moreno Daniel Alejandro[2], Jesus-Terbullino Luz Noelia[1]

[1] Médico Pediatra – Universidad continental
[2] Médico Pediatra Neonatólogo – Universidad continental

Correspondencia a:
Torres-Salinas Carlos Hugo
Correo electrónico: ctorress@continental.edu.pe
Telefono: +51947459408
ORCID: 0000-0001-9259-3963
0000-0002-8950-1105

RESUMEN

La enterocolitis de tipo alérgica es una reacción no mediada por inmunoglobulina E producida por la proteína de leche de vaca, muestra un cuadro clínico grave caracterizado por: vómitos y diarrea profusa, palidez, letargia, acidemia, distensión abdominal y shock.
Se presenta el caso de un neonato de 19 días de vida, con ingesta de fórmula maternizada y posterior desarrollo de síntomas compatibles con enterocolitis alérgica, presentó criterios de reproducibilidad y empeoramiento con mejoría clínica al retiro de fórmula maternizada.
Su incidencia es sumamente desconocida e inusual en el periodo neonatal y en muchos casos suele ser confundida con la enterocolitis necrotizante. Sin embargo, debe ser considerada en las posibilidades diagnósticas por tratarse de un cuadro grave y manejo diferente.

ABSTRACT

La enterocolitis de tipo alérgica es una reacción no mediada por inmunoglobulina E producida por la proteína de leche de vaca, muestra un cuadro clínico grave caracterizado por: vómitos y diarrea profusa, palidez, letargia, acidemia, distensión abdominal y shock.
Se presenta el caso de un neonato de 19 días de vida, con ingesta de fórmula maternizada y posterior desarrollo de síntomas compatibles con enterocolitis alérgica, presentó criterios de reproducibilidad y empeoramiento con mejoría clínica al retiro de fórmula maternizada.
Su incidencia es sumamente desconocida e inusual en el periodo neonatal y en muchos casos suele ser confundida con la enterocolitis necrotizante. Sin embargo, debe ser considerada en las posibilidades diagnósticas por tratarse de un cuadro grave y manejo diferente.

Palabras clave: Enterocolitis, inmunoglobulina E, enterocolitis necrotizante.

Keywords: Enterocolitis, immunoglobulin E, necrotizing enterocolitis.

Procedencia y arbitraje: no comisionado, sometido a arbitraje externo.

Recibido para publicación: 10/10/2020
Aceptado para publicación: 10/10/2022

Citar como:
Torres-Salinas CH, Lozano-Moreno DA, Jesus-Terbullino LN. Enterocolitis alérgica neonatal, un diagnóstico subestimado. Reporte de Caso. Rev Cient Cienc Med. 2022; 25(2): 174-179

INTRODUCCIÓN

La enterocolitis alérgica también denominada síndrome de enterocolitis inducida por proteínas alimentarias (FPIES), tuvo sus primeras descripciones en las décadas de 1960 y 1970 por Gryboski y posteriormente Sicherer[1], a menudo es una condición poco o mal diagnosticada, hallando una baja incidencia de 15,4/100 000 según un estudio llevado a cabo en niños menores a 2 años en Australia entre el 2012 - 2014; se desconoce en el periodo neonatal, por ser confundida muchas veces con una patología de similares características como la enterocolitis necrotizante[2,3,4].

Su espectro clínico es variado, pero tiene predominancia gastrointestinal; se encuentra junto con la proctocolitis y la enteropatía como una reacción alérgica de hipersensibilidad tipo III, no mediada por IgE a la proteína de leche de vaca; mostrando síntomas tardíos en horas o semanas tras exponerse al antígeno[5].

Los escasos reportes de enterocolitis alérgica en el periodo neonatal, provienen de los Estados Unidos de Norteamérica y Europa 3,4,14. Mientras que en la literatura peruana solo se encontró un reporte, expuesto en el año 2011[6], lo cual justifica la presente publicación.

PRESENTACIÓN DEL CASO

Neonato de 39 semanas, nacido en clínica producto de parto podálico por cesárea, peso de nacimiento de 3260gr, APGAR: 8[1]-9[5], alimentado con fórmula maternizada convencional; ingresó a emergencia a los 19 días de vida por presentar 3 días con vómitos lácteos, deposiciones líquidas de abundante cantidad en 8 y 12 ocasiones respectivamente sin moco ni sangre. A su ingreso pesó 2620gr, delta de peso: -19,6%, mucosas secas, ojos hundidos, signo de pliegue presente, taquipneico, taquicárdico, irritable, febril, y fontanelas deprimidas.

Es diagnosticado con deshidratación severa secundaria a enteritis infecciosa probable; se realizó reanimación con fluidos y se obtuvo una respuesta adecuada, luego se inició con nutrición enteral de leche materna exclusiva (20%) y fluidos de mantenimiento (80%) con vigilancia estrecha de funciones vitales.

Los exámenes de laboratorio al ingreso fueron: Leucocitos: 35290/uL, A:6%, S: 54%, E:0%, B:0%, M: 20%, L:20%, Hcto: 40.8%, PLT: 955000 u/L, granulaciones tóxicas ++/++, hipopigmentación ++/+++, linfocitos reactivos 10%, PCR:71,1 mg/L, Urea: 76mg/dL, Creatinina: 0,67mg/dL, Glucosa: 120 mg/dL, test rotavirus (-), test adenovirus (-), TGO: 36,7 U/L, TGP: 38,5 U/L, fosfatasa alcalina: 400 UI/L, bilirrubina total: 0.8mg/dL, bilirrubina indirecta: 0.6mg/dL, AGA: pH: 7.06, pCO2: 14.9, HCO3: 7.3, glucosa: 158mg/dL, lactato: 1.7 mmol/L, sodio: 149mEq/L, potasio: 4.6mEq/L, cloro: 130 mEq/L, calcio: 1.63 mmol/L, y se envió dos hemocultivos.

Las primeras 24 horas se mantuvo con de medio interno y vía oral; se inició cobertura antibiótica por persistencia de vómitos[2] y diarreas acuosas[10], con Ampicilina (200mg/kg/día) + Cefotaxima (50mg/kg/día) por los 4 días siguientes, durante ese periodo se observó incremento del flujo de deposiciones hasta 11,8 cc/kg/h con necesidad de reposición hídrica; al 5to día presentó distensión abdominal marcada con residuo gástrico bilioso y deterioro hemodinámico, se realiza una radiografía abdominal evidenciando distensión de asas intestinales y neumatosis difusa (**Fig N°1.**). Es así que ingresa a sala de operaciones y se observa la presencia de líquido claro escaso, neumatosis intestinal – parietal y palidez difusa yeyuno-ileal; realizándose la ileostomía, 12cm de la válvula íleo cecal a doble boca.

En el post operatorio inmediato recibió transfusión de paquete globular (15cc/kg) y se rotó la cobertura antibiótica a Imipenem (25mg/kg/do), Vancomicina (10mg/kg/do) y Metronidazol (15mg/kg de carga, luego 7.5mg/kg/do), los mismos que completaron un esquema de 14 días. Así también, se inicia nutricional parenteral, sin aporte enteral durante los siguientes cinco días, al cabo de esto muestra evolución clínico - laboratorial favorable y radiografía de abdomen con disminución de neumatosis y buena distribución de aire (**Fig N°2.**), reiniciándose la vía enteral con leche materna exclusiva de forma progresiva, sin embargo, a los dos días presenta deposiciones líquidas y distensión abdominal, suspendiendo el aporte enteral programado y decidiendo cambiar a fórmula extensamente hidrolizada durante 10 días con evolución favorable. Por ello es programado a cirugía de restitución de tránsito intestinal, quedando 5 días sin aporte enteral para la cicatrización de anastomosis, al término se inicia el aporte enteral progresivo con leche materna, presentando al tercer día regurgitaciones biliosas en 3 ocasiones, distensión abdominal, deposiciones abundantes semilíquidas, fiebre 38,5°C y PCR: 28.8mg/dL; razón por la cual, se reinicia la fórmula extensamente hidrolizada normalizando los reactantes de fase aguda y con mejoría clínica notoria. Es dado de alta para seguimiento ambulatorio.

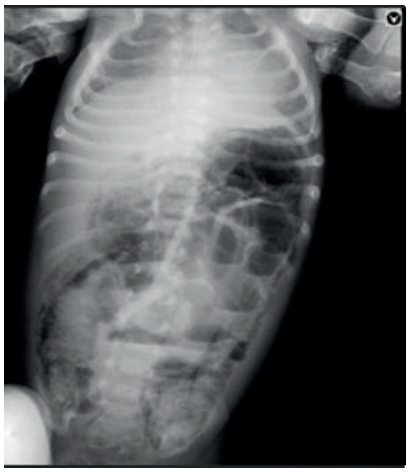

Figura1: *Radiografía abdominal con distención de asas y neumatosis difusa, asociado a niveles hidroaéreos*

Figura 2: *Radiografía de abdomen con mejoría de la distención de asas y ausencia de neumatosis intestinal*

DISCUSIÓN

El síndrome de enterocolitis inducida por proteínas alimentarias es una condición sub-diagnosticada y no fue hasta el año 2015 que se aceptó como entidad propia. En 2017 se realiza el primer consenso internacional para brindar pautas sobre el diagnóstico y manejo por parte de la Academia estadounidense de alergia, asma e inmunología, seguida por otros como la Sociedad española de gastroenterología[11,13].

En una patología que cuenta con pocos estudios de seguimiento a mediano y largo plazo; se encontró, un estudio australiano que describe la presentación precoz en niños expuestos a alimentos múltiples versus únicos (4.6 frente - 5.8 meses), la alimentación con leche materna exclusiva al parecer tiene un rol protector ante dicha enfermedad: 23% frente a 36%. Por otro lado los antecedentes atópicos en poblaciones coreanas, israelíes e italianas muestran menor relación para el desarrollo de la enfermedad (0-9%), a diferencia de sus pares estadounidenses (11-57%)[13,18].

En España un estudio mostró predominancia en varones, con edad de presentación entre el sexto y séptimo mes de vida, similar a otros estudios, plantean que podría suceder mucho antes. Así también destaca como alimentos involucrados a la leche de vaca 50%, pescado 37.5% y yema de huevo 12.5%; con diferencias geográficas interesantes frente a estudios estadounidenses y australianos los cuales consideran al pescado, una causa rara de alergia[7,8].

Otro aspecto a destacar, son los niños con defectos en la producción de anticuerpos, los mismos que curiosamente pueden mostrar un elevado riesgo de alergia a los antígenos alimentarios y mayor sintomatología con niveles bajos de IgA e IgG[9].

En los hallazgos histológicos destaca el edema, atrofia vellosa e infiltración celular en el duodeno y yeyuno; niveles altos y constantes de TNF-α, producido por células mononucleares en sangre periférica, células epiteliales de la lámina propia, y presente en heces post exposición al alérgeno, esta citoquina favorece la permeabilidad intestinal y por ello se plantea que podría estar involucrado en la patogénesis de FPIES. Otros estudios destacan una activación policlonal de células T en los explantes intestinales fetales humanos desencadenando atrofia vellosa que se confirma en ratones tanto la activación por células T y TNF-α con daño intestinal y cuadros de diarrea, sin embargo, la presencia y el fenotipo de células T específicas para alimentos en la mucosa intestinal de estos pacientes deben demostrarse sólidamente, lo cual en este grupo no es factible[10,11].

Las recomendaciones de consensos o sociedades involucradas emiten pautas para su diagnóstico y tratamiento, reconocen la existencia de dos fenotipos: agudo y crónico. En el presente caso por ser del fenotipo agudo sugieren contar con una historia clínica con signos y síntomas típicos que mejoran luego de la retirada el alimento desencadenante, así también excluir otras causas potenciales; de no tener un historial claro o relación riesgo-beneficio favorable se debe proceder al reto oral con vigilancia, siendo este el gold standard a realizarse en condiciones hospitalarias adecuadas (**Tabla N°1**)[12,13].

La analítica muestra leucocitosis, anemia, hipoalbuminemia, trombocitosis reactiva, proteína C reactiva e IL-6 elevadas, y en la radiografía edema de asas, neumatosis y aire portal, hallazgos que comparte se confunde con la enterocolitis necrotizante en la edad neonatal[14,15,16]. Por otro lado, la coexistencia de

estos hallazgos sumados a los clínicos puede brindarnos diferentes grados de severidad que se relacionan con la colonoscopia (**Tabla N°2**) [17].

El manejo debe ser individualizado y según gravedad; las reacciones leves requieren rehidratación oral; las moderadas y severas incluyen reanimación con fluidos endovenosos, hidratación de mantenimiento y en ocasiones el uso de vasopresores, soporte oxigenatorio, y corrección del estado ácido-base. Así también, se recomienda el uso de Metilprednisolona EV en dosis única (1mg/kg, máximo 60-80 mg) para atenuar el proceso inflamatorio, y Ondansetrón (0.15mg/kg/do) en el manejo de vómitos como terapia complementaria, este último requiere monitoreo en su administración por la posibilidad de prolongar el intervalo QT[18].

Por otro lado, es oportuno mencionar el rol del microbioma intestinal, que se altera ante la introducción precoz de alimentos, y es por ello que recientes estudios plantean la posibilidad de identificar y usar cepas bacterianas benéficas en la prevención y tratamiento de la alergia alimentaria; sin embargo, a la fecha los ensayos clínicos de probióticos son limitados[19].

El paciente presentado reúne los criterios de la "The American Academy of Allergy, Asthma and Immunology) para ser catalogada como FPIES fenotipo agudo, de subtipo temprano y grado severo[12]. Se destaca el empeoramiento marcado con el aporte enteral de leche materna y fórmula maternizada, que remite a la ingesta de fórmula extensamente hidrolizada. Dicho de otra manera, se aprecia claramente la reproducibilidad del evento ante la exposición del alérgeno y mejoría al retiro del mismo.

La enterocolitis alérgica cobra especial relevancia, por tener un debut agresivo que pone en riesgo la vida del paciente y a su vez podría dejar secuelas importantes.

Por tal motivo debe ser diagnosticada de forma oportuna. Sin embargo, su desconocimiento lleva a no ser considerada como una de las opciones diagnósticas, sobre todo en el periodo neonatal, exponiendo al niño a intervenciones tanto diagnósticas como terapéuticas inadecuadas[2,5,13].

Asimismo, cabe destacar que esta entidad también nos enseña que siguen vigentes los métodos de recolección de datos en la historia clínica, la misma que se complementa con el seguimiento de la evolución del paciente, los mismos que derivan en claro beneficio de la calidad de atención médica de nuestros pacientes.

Tabla 1: *El diagnóstico de FPIES requiere que se cumpla con el criterio principal al menos 3 criterios menores..(AAAAI - 2017).*

Criterios mayores	Criterios menores
• Vómitos 1 – 4 horas después de la ingesta de alimento, ausencia de un alimento ausencia de síntomas de alergia IgE mediada (cutáneos o respiratorios)	• Episodios repetidos de vómitos después de comer el mismo alimento • Episodios repetidos de vómitos 1 – 4 horas después de comer diferentes tipos de alimentos • Letargia extrema acompañante • Palidez extrema acompañante • Necesidad de acudir al servicio de urgencias por este motivo • Necesidad de sueroterapia intravenosa • Diarrea tras 24 horas (normalmente en 5 – 10 horas) • Hipotensión • Hipotermia

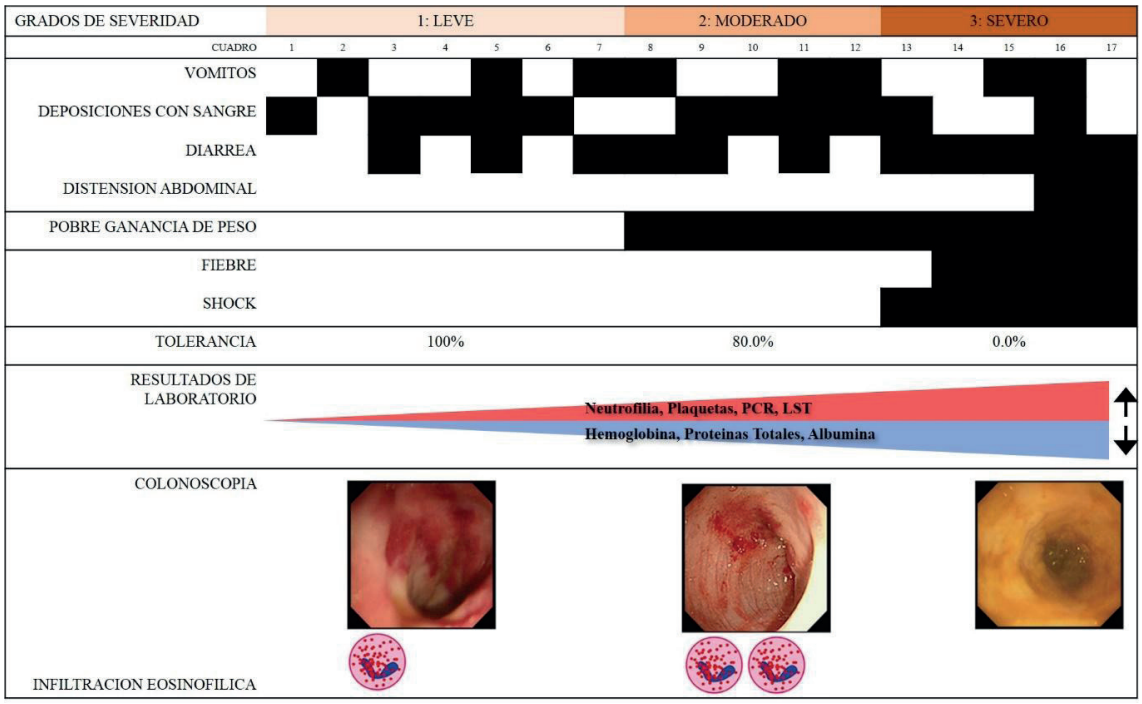

Tabla 2: *Esquema de severidad clínica desde leve, moderado, severo; y su correlación con las alteraciones laboratoriales, así como con los hallazgos macroscópicos encontrados en el estudio de colonoscopia. *PCR: Proteína C reactiva, LST: Test de estimulación de linfocitos.*

REFERENCIAS

1 Brown-Whitehorn T., Cianferoni A. F**ood protein induced enterocolitis (FPIES).** Diagnosis and management [Internet]. 2nd ed. Switzerland AG: Springer; 2019 [revisado el 11 May 2020; citado 23 May 2020]. Disponible en: *https://www.springer.com/gp/book/9783030212285*

2. Mehr S, Frith K, Barnes EH, Campbell DE, Allen K, Barnes E, et al. **Food protein–induced enterocolitis syndrome in Australia: A population-based study, 2012-2014.** J Allergy ClinImmunol [Internet]. 2017;140(5):1323–30. Disponible en: *http://dx.doi.org/10.1016/j.jaci.2017.03.027*

3. Srinivasan P, Brandler M, D'Souza A, Millman P, Moreau H. **Allergic enterocolitis presenting as recurrent necrotizing enterocolitis in preterm neonates.** J Perinatol. [Internet]. 2010;30(6):431–3. Disponible en: *https://pubmed.ncbi.nlm.nih.gov/20508631/*

4. Lenfestey MW, de la Cruz D,Neu J. **Food Protein–Induced Enterocolitis Instead of Necrotizing Enterocolitis? A Neonatal Intensive Care Unit Case Series.** J Pediatr [Internet]. 2018;200:270–3. Disponible en: *https://doi.org/10.1016/j.jpeds.2018.04.048*

5. Adrada Trujillo E, Álvarez Gómez J, Casado Sánchez L, Ángeles de Pando M. **Alergia a la proteína de leche de vaca no mediada por IgE . Síndrome De Enterocolitis Inducida Por Proteínas (FPIES). Guías de actuación conjunta** Pediatría Primaria-Especializada. [Internet]. 2019;1–28. Disponible en: *http://www.ampap.es/wp-content/uploads/2019/04/Alergia-a-la-prote%C3%ADna-de-leche-de-vaca-no-mediada-por-IGE.-Sindrome-de-enterocolitis-inducida-Ipor-proteinas-alimentarias-FPIES.pdf*

6. Muñoz Urribarri A, Delgado Godos A, Castillo Durán R, Yábar Berrocal A. **Reporte de caso: alergia a la proteína de leche de vaca.** Rev. gastroenterol. Perú [Internet]. 2011 Abr; 31(2): 183-187. Disponible en: *http://www.scielo.org.pe/scielo.php?script=sci_arttext&pid=S1022-51292011000200014*

7. Alonso SB, Ezquiaga JG, Berzal PT, Tardón SD, San José MM, López PA, et al. **Food protein–induced enterocolitis syndrome: Increased prevalence of this great unknown—results of the PREVALE study.** J AllergyClinImmunol. [Internet]. 2019;143(1):430–3. Disponible en: *https://pubmed.ncbi.nlm.nih.gov/30244024/*

8. Vazquez-Ortiz M, Machinena A, Dominguez O, Alvaro M, Calvo-Campoverde K, Giner MT, et al. **Food protein–induced enterocolitis syndrome to fish and egg usually resolves by age 5 years in Spanish children.** J Allergy ClinImmunolPract [Internet]. 2017;5(2):512-515.e1. Disponible en: *http://dx.doi.org/10.1016/j.jaip.2016.12.029*

9. Szczawińska-Popłonyk A, Breborowicz A, Ossowska L. **Food allergy in children with hypogammaglobulinemia.** Pediatr Pol. [Internet]. 2012;87(5):444–8. Disponible en: *https://www.researchgate.net/publication/264546248_Food_allergy_in_children_with_hypogammaglobulinemia*

10. Morita H, Nomura I, Matsuda A, Saito H, Matsumoto K. **Gastrointestinal food allergy in infants.** AllergolInt [Internet]. 2013;62(3):297–307. Disponible en: *http://dx.doi.org/10.2332/allergolint.13-RA-0542*

11. Berin C. I**mmunopathophysiology of Food Protein-Induced Enterocolitis Syndrome. HHS Public Access.** PhysiolBehav. [Internet]. 2017;176(3):139–48. Disponible en: *https://www.ncbi.nlm.nih.gov/pmc/articles/PMC4426226/*

12. Nowak-Węgrzyn A, Chehade M, Groetch ME, Spergel JM, Wood RA, Allen K, et al. **International consensus guidelines for the diagnosis and management of food protein–induced enterocolitis syndrome: Executive summary—Workgroup Report of the Adverse Reactions to Foods Committee, American Academy of Allergy, Asthma & Immunology.** J AllergyClinImmunol. . [Internet]. 2017;139(4):1111-1126.e4. Disponible en: *https://pubmed.ncbi.nlm.nih.gov/28167094/*

13. Espín B, Díaz JJ, Carlos L, Baviera B, Claver Á, et al. **Alergia a las proteínas de leche de vaca no mediada por IgE : documento de consenso de la Sociedad Española de Gastroenterología , Hepatología y Nutrición Pediátrica (SEGHNP)**, la Asociación Española de Pediatría de Atención Primaria (AEPAP). [Internet]. 2019;90(3):193.e1-193.e11. Disponible en: *http://dx.doi.org/10.1016/j.anpedi.2018.11.007*

14. Preto C, Oliveira D, Braga AC, Lima R, Proença E. **Allergic enterocolitis in a pretermnewborn.** J Pediatr Neonatal IndividMed. [Internet]. 2017;6(1):1–5. Disponible en: *http://www.jpnim.com/index.php/jpnim/article/view/060116*

15. Pose G, Arancibia M, Soto G, Espinoza A, Fuentealba I, Reginensi R. **Neumatosis intestinal y alergia a la proteina de la leche de vaca.** RevChilRadiol. [Internet]. 2008;14(2):68–72. Disponible en: *https://scielo.conicyt.cl/scielo.php?script=sci_arttext&pid=S0717-93082008000200005*

16. Kaya A, Toyran M, Civelek E, Mısırlıoglu ED, Kırsaçlıoglu CT, Kocabaş CN. **Food protein-induced enterocolitis syndrome in two exclusively breastfed infants.** PediatrAllergyImmunol. [Internet]. 2016;27(7):749–50. Disponible en: *https://pubmed.ncbi.nlm.nih.gov/27288868/*

17. Yagi H, Takizawa T, Sato K, Inoue T, Nishida Y, Ishige T, et al. **Severity scales of non-IgE-mediated gastrointestinal food allergies in neonates and infants.** AllergolInt [Internet]. 2019;68(2):178–84. Disponible en: *https://doi.org/10.1016/j.alit.2018.08.004*

18. Leonard SA, Pecora V, Fiocchi AG, Nowak-Wegrzyn A. **Food protein-induced enterocolitis syndrome: A review of the new guidelines.** World Allergy Organ J. [Internet]. 2018;11(1):1–9. Disponible en: *https://www.ncbi.nlm.nih.gov/pmc/articles/PMC5804009/*

19. Ho Hsi-en, Bunyavanich S. **The gut microbiome in food allergy. Role of the microbiome in food allergy.** Curr Allergy Asthma Rep. [Internet]. 2019;122(3):276–82. Disponible en: *https://pubmed.ncbi.nlm.nih.gov/29623445/*