DOI: 10.51581/rccm.v25i1.470

CASO

CASE REPORT

LUPUS ERITEMATOSO CUTÁNEO SUBAGUDO PSORIASIFORME. REPORTE DE CASO

SUBACUTE PSORIASIFORM CUTANEOUS LUPUS ERYTHEMATOSUS. CASE REPORT

Beymar Arturo Inchauste Callaura[1], Silvana Ayala Bacinello[2], Brayan Gustavo Michel Quispe[3]

RESUMEN

El Lupus eritematoso sistemico (LES) subagudo representa el 10% del total de los casos y en su variedad psoriasiforme resulta poco frecuente. Presentamos el caso de una paciente femenina de 22 años con el diagnóstico previo de LES y nefropatía lúpica hace 2 años, que refiere cuadro clínico de +/- aproximadamente 2 meses de evolución posterior a la suspensión de micofenolato de mofetilo. Ccuadro caracterizado por la aparición progresiva de lesiones dérmicas discoides, costrosas y descamativas que comprometen aproximadamente el 80% de la superficie corporal acompañado de orina espumosa. Examen físico: lesiones corporales respetando palmas y plantas, dolorosas a la digitopresión. Llenado capilar > a 2 segundos. Laboratorios: leucocitos 5930 y Granulocitos 90%. Examen general de orina: infeccioso. Se trata de LES cutáneo subagudo psoriasiforme. El tratamiento fue antibiótico, inmunosupresor y antihipertensivo. Se otorgó el Aalta hospitalaria con micofenolato y ciprofloxacino. El seguimiento debe realizarse por personal médico especializado en reumatología, nefrología y dermatología.

ABSTRACT

Subacute systemic lupus erythematosus (SLE) represents 10% of all cases and is rare in its psoriasiform variety. We present the case of a 22-year-old female patient with a previous diagnosis of SLE and lupus nephropathy 2 years ago, who reported a clinical picture of +/- 2 months of evolution after the suspension of mycophenolate mofetil. Table characterized by the progressive appearance of discoid, crusty and scaly dermal lesions that involve approximately 80% of the body surface accompanied by foamy urine. Physical examination: bodily injuries respecting palms and soles, painful on acupressure. Capillary filling> 2 seconds. Laboratories: leukocytes 5930 and Granulocytes 90%. General urine test: infectious. This is subacute psoriasiform cutaneous SLE. The treatment was antibiotic, immunosuppressive and antihypertensive. Hospital discharge with mycophenolate and ciprofloxacin. Follow-up should be by medical personnel specialized in rheumatology, nephrology, and dermatology.

[1]Reumatologo de la caja nacional de salud -HON2
[2]Residente de primer año de cirugía general de la caja nacional de salud - HON2
[3]Médico general.

Correspondencia a:
Silvana Ayala Bacinello
Correo electrónico: silvana.ayala.bacinello@gmail.com
Telefono: 60348372
ORCID: 0000-0002-8540-0921
0000-0003-1632-2533
0000-0002-6236-9562

Palabras clave: Lupus eritematoso sistémico, Lupus Eritematoso Cutáneo, Reumatología.

Keywords: Lupus Erythematosus, Systemic, Lupus Erythematosus Cutaneous, Rheumatology

Procedencia y arbitraje: no comisionado, sometido a arbitraje externo.

Recibido para publicación: 22 abril 2021
Aceptado para publicación: 30 de agosto de 2022

Citar como:
Inchauste Callaura BA, Michel Quispe BG, Ayala Bacinello S. Lupus eritematoso cutáneo subagudo psoriasiforme. Reporte de caso Rev Cient Cienc Med. 2022; 25(1): 63-67

INTRODUCCIÓN

El lupus eritematoso sistémico (LES) parte de las enfermedades sistémicas del tejido conectivo[1], es una enfermedad autoinmune, crónica y de causa desconocida. Se sabe que debido a la producción de autoanticuerpos y a la formación de múltiples inmunocomplejos que median respuestas inflamatorias al depositarse en diversos órganos y tejidos, produce presentaciones clínicas variables y multisistémicas. También llamado "la gran simuladora" pudiendo afectar cualquier órgano[2].

Prevalece en mujeres (9:1) comúnmente entre la segunda y cuarta década de vida[3]. Es máas frecuente en la raza afroamericana. Los mestizos suelen tener formas más graves (glomerulonefritis frecuente, neuropatías desmielinizantes y mayor daño acumulado) pero se ha visto que responden mejor al tratamiento[4].

Existen situaciones de estrés, (exposición al sol, infecciones o medicamentos) que pueden desencadenar la enfermedad. En 2019 la European League Against Rheumatism publico los nuevos criterios diagnósticos, basado es la presencia o no de anticuerpos antinucleares. En el American College of Rheumatology (ACR) se toman en cuenta 17 criterios entre clínicos ye inmunológicos[3,5]. La presentación más frecuente es la mucocutánea (75–90%) seguida de la musculoesqueléticas y renal[6,7].

Las lesiones mucocutáaneas se clasifican en LES cutáneo agudo, subagudo y crónico[8] (**Ver tabla 1**);. Eel subagudo psoriasiforme se distribuye de forma centríifuga, pudiendo dejar zonas hipopigmentadas sin cicatriz[9]. El tratamiento es multidisciplinario buscando una remisión clínica mantenida o, un estado de actividad inflamatoria bajo[5, 6, 9].

Tabla 1: *Clasificación: lesiones lupus cutáneo*

LUPUS ERITEMATOSO CUTANEO		
LESIONES ESPECIFICAS		LESIONES INESPECIFICAS
AGUDO	Eritema malar	Fotosensibilidad
	Eritema lúpico fotosensible	Alopecia difusa
	Eritema lupicomaculopapular	Fenómeno de Raynaud
	Lupus ampollar	Livedoracemoso
	De tipo NET	Vasculitis
SUBAGUDO	Psoriasiforme	Telangiectacias periungueales
	Anular	Hemorragias en astilla
CRÓNICO	Discoide	Gangrena
	Hipertrófico	Purpura
	Tumidus	Eritema nudoso
	Sabañon	
	Liquen	
	Mucoso	
	Paniculitis	

PRESENTACIÓN DEL CASO

Paciente femenino de 22 años de edad internada en salas generales del Hospital Obrero Numero 2 - CNS, acude al servicio de urgencias refiriendo cuadro clínico +/- 2 meses de evolución caracterizado por presentar lesiones dérmicas discoides, eritematosas, costrosas, descamativas, dolorosas, pruriginosas y generalizadas (**Ver Figura 1**), las lesiones aparecieron progresivamente en una semana, posterior a que la paciente suspendiera la medicación con micofenolato de mofetilo. La misma indica que se iniciaron en la espalda (**Ver figura 2**) para después comprometer el resto del cuerpo, incluido la región del rostrocara, cuadro acompañado de orina espumosa.

Actualmente La paciente se encontraba en tratamiento con prednisona 20mg cada diadía, hidroxicloroquina 200mg cada día y suspendió el micofenolato hace 2 meses por no contar con seguro de salud.

En sus antecedentes refiere que fue diagnosticada de Lupus eritematoso sistémico (LES) hace 2 años en el Hospital Clínico Viedma;. de igual manera refiere Nefropatía lúpica e Hipertensión Arterial (HTA) diagnosticada hace 2 años en tratamiento con losartan 50mg cada día.

Al examen físico se pudo identificar un paciente en regular estado general, consciente, orientado en sus las tres esferas, hemodinámicamente estable y afebril. Entre los hallazgos importantes se observa: mucosas hidratadas y ligeramente pálidas, en piel presencia de lesiones discoides, eritematosas, costrosas y descamativas que abarcan cara, tórax, abdomen, miembros superiores e inferiores, incluido manos

Figura 1: *Lesiones descamativas, eritematosas y costrosas con acentuación en tórax superior y lateral izquierdo*

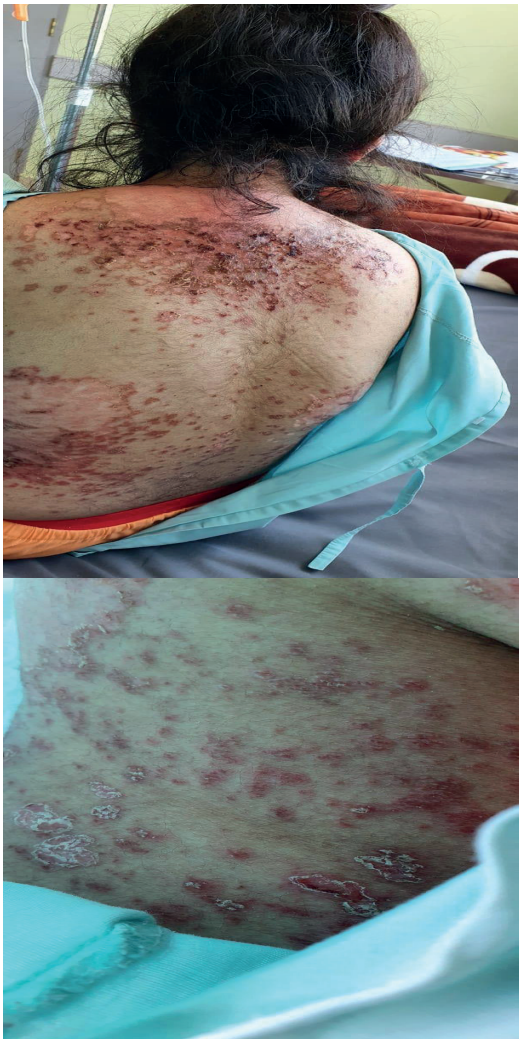

Figura 2: *Lesiones en tórax y abdomen lateral derecho.*

y pies respetando palmas y plantas, dolorosas a la digitopresión; fascie cushingoide, orofaringe no congestiva con lengua saburral, cardiopulmonar y abdomen clínicamente normal. Puño percusión negativa. Eextremidades: tono y trofismo conservado, llenado capilar >2segundos.

Se realizaron los siguientes estudios de gabinete: Hemograma: GB 5930, Gran 90%, Linf 8%, GR 4000000, Hb 12,7g/dl, Hto37, 7%, Plaquetas 212000. Química sanguínea: INR 1,17, CrS 0,9mg/dl, resto de parámetros dentro del rango normal. TFG 89.86 ml/min/1,73m2. Examen general de orina: ligeramente opalescente, sedimento escaso, proteínas 300mg/dl (+++), cetonas 15mg/dl (+), sangre (++), células epiteliales 7xc, leucocitos 27xc, GR 15xc y bacterias regular. Proteinuria de 24 horas: 2295mg/24hrs. Prueba rápida de Covid 19: IgM e IgG negativo.

Se estableció el diagnóstico de: Lupus eritematoso cutáneo subagudo psoriasiforme asociado a Nefropatía lupicalúpica e Infección del tracto urinario alto

Tratamiento aplicado:

Se inició manejo antibiótico, antihipertensivo e inmunosupresor durante su estancia hospitalaria, que consistía en lo siguiente: Dieta blanda, blanca e hiposódica. Pprotector gástrico, ceftriaxona 1gr EV c/12 horas, enalapril 10 mg VO cada día en horas 09:00, clorferinamina 10mg EV c/12 horas, prednisona 20mg VO cada día a horas 08:00, betametasonagel local en zona de lesión cada 12 horas, neomicina, bacitracina local en zona de lesión cada 12 horas, se solicitó valoración por dermatología y posteriormente por nefrología.

La paciente estuvo internada 5

días, en los cuales refirió disminución importante del prurito y además se evidenció que progresivamente las lesiones presentaban menos descamación y eritema. En la valoración por nefrología, se observó que la infección del tracto urinario tratada con antibióticos estaba acompañada de compromiso renal el cual se vio reflejado en la proteinuria de 24 horas y en el examen general de orina. Los resultados concordaron con el antecedente de nefropatía lúpica, que se relaciona con las concentraciones >500mg de proteína/24 hrs y cilindros hemáticos[5]. Con la sospecha de una nefropatía lúpica más allá del grado III debido a la clínica franca, no se pudo realizar biopsia.

Posteriormente, para el alta hospitalaria, la paciente presentaba aun lesiones pero con una mejoría evidente.

Se inició tratamiento con Micofenolato de mofetilo 1gr VO cada 12 horas (08:00 y 20:00 hrs) y ciprofloxacina 500mg VO cada 12 horas.

DISCUSIÓN

Se presenta caso clínico de LES cutáneo subagudo psoriasiforme, un subtipo poco frecuente, en una mujer de 22 años. Se describe las características clínicas, y el tratamiento aplicado. En la paciente las lesiones comenzaron con pequeñas zonas descamativas en la espalda que posteriormente llegan a comprometer el resto del torso y extremidades, así como lo vemos descrito en la bibliografía, de una forma centrifuga[7]; Aademás la forma de placas eritematosas descamativas nos hace pensar en psoriasis, al igual que se reporta en otros casos[10]. El LES tiene un pico de incidencia entrede los 44 ya los 49 años, lo que contrasta con nuestro caso[11].

En un articuloartículo de revisión ,que tomóo en cuenta 54 estudios escogidos minuciosamente, se consensuóo que el 60% de las personas con LES presenta afectación renal, y hasta el 30% tiene clínica renal en el momento del diagnóstico. La nefritis lúpica (NL) se presenta en el 50% de los casos de LES, en los primeros 5 años de enfermedad, aumentando así la morbimortalidad. Nuestro caso clínico sigue la regla de sucesos esperados en un paciente con Lupus, no habiéndose realizado la biopsia renal, indispensable para la estadificación de la NL[11]. Aunque se tiene que poner a consideración que el lupus eritematoso cutaneocutáneo suele ser la única manifestación en este tipo de Lupus, y en esta en particular solo del 5 al 10% presentaráa afectación sistémica, lo que hace a nuestro caso especial[12].

El tratamiento de elección fue corticoides tópicos con buena respuesta al tratamiento, además se utilizaron antibióticos tópicos para evitar infecciones sobreagregadas.

Nos basamos en inmunosupresión con diferentes corticoides, estos actúan por 2 viasvías: genómica y no genómica. La primera requiere horas para comenzar su efecto y la segunda es más rápida y potente. Se ha comprobado que con >30mg/día de prednisona el receptor intracelular se satura y una dosis mas alta no sería más potente. En el caso de la no genómica, su efecto inicia a los 100mg y como máximo a los 250mg. Entonces comenzamos con un efecto genómico que con dosis más altas llegan a activar la vía no genómica[4,9]. No hay que olvidar que los 3 pilares del tratamiento del Lupus cutaneocutáneo son: fotoproteccióon, corticoides tópicos y antipalúdicos[12]. En comparación con nuestro caso, prescindimos de la fotoproteccióon, ,

omitiendo que la fotosensibilidad puede desencadenar las lesiones.

Al momento del alta hospitalaria se da micofenolato de mofetilo que se utiliza en nefropatía lúpica y casos de falla en la terapéutica y resistencia en lupus cutáneo[4].

La evolución de la paciente fue favorable, presentando el primer día dolor de moderada a alta intensidad y prurito sobre las lesiones, a presentar solamente un leve prurito el último día de internación[7]. Se recomendó no suspender la medicación y acudir a sus controles, la calidad de vida es muy importante y para ello necesitamos trabajar de forma coordinada con la paciente. Según elun Íindice de calidad de Vvida en Dermatología (DLQI) que fue utilizado

en casos de Lupus cutaneocutáneo en un estudio realizado en 36 pacientes, el cual reveló que el 50% tuvo un impacto moderado, grave y extremadamente grave en su calidad de vida. Debido a que las lesiones presentes en la piel son muy evidentes y también tienen gran impacto en el sentir y el ser de una persona, por lo que más allá de fármacos supresores y protector solar debe ofrecérsele tratamiento cosmético y psicológico[13].

CONCLUSIÓN

Él LES cutáneo subagudo psoriasiforme es de presentación muy rara pero se debe tomar en cuenta en pacientes con antecedente de enfermedad no tratada o que hayan suspendido el tratamiento, además de otras manifestaciones que podrían acompañar las lesiones, como se vio en nuestro caso estaba acompañada con nefropatía lúpica e ITU, el seguimiento debe ser por personal médico especializado en reumatología, nefrología y dermatología .

El diagnóostico y el tratamiento del LES deben ser inmediatos, para evitar secuelas y mejorar el pronóostico del paciente.

REFERENCIAS

1. Duran, M. E., and Gonzalez. E. **Reumatologia. Rev**. Farmaciahospitalaria.,2011 vol.2.Cap.20.p 1446:1490. Disponible en *https://www.sefh.es/bibliotecavirtual/Residente/OKMANUALFARMACIAHOSPITALARIA.pdf*

2. Bermúdez MWM, Vizcaino LY, Bermúdez MWA. **Lupus eritematoso sistémico.** Acta Med Cent. 2017; vol.11 (1) p 82-95. Disponible en *http://www.revactamedicacentro.sld.cu/index.php/amc/article/view/795*

3. T. Pedraz Penalva, T. P. P., & P. Bernabeu Gonzálvez, P. B. G. **Lupus eritematoso sistemico.** Portada SVR. (2008) , vol. 2. p 18-32. Disponible en *https://dialnet.unirioja.es/servlet/articulo?codigo=3123458*

4. Xibillé-Friedmann D, Pérez-Rodríguez, M., Carrillo-Vázquez, S., Álvarez-Hernández, E., Aceves, F. J.,. **Guía de práctica clínica para el manejo del lupus eritematoso sistémico propuesta por el Colegio Mexicano de Reumatología.** Reumatología Clínica. 2019. Vol. 15. P. 3:20. Disponible en *https://www.reumatologiaclinica.org/es-guia-practica-clinica-el-manejo-articulo-S1699258X18300901*

5. Narváez, J. (2020). **Revisión: lupus eritematoso sistémico 2020.** Medicina Clínica. 2020. vol. 11 (155). P 494:501. Disponible en *https://www.sciencedirect.com/science/article/abs/pii/S0025775320303250*

6. Vicente Cuevas, M., Olmedo Sanlaureano, S., & Jiménez Moya, A. **A propósito de un caso clínico con presentación cutánea.** Pediatría Atención Primaria.2015. Vol. 15(57), p. 55e5–55e9. Disponible en *https://scielo.isciii.es/scielo.php?script=sci_abstract&pid=S1139-76322013000100006*

7. Miguel A. Mariscal Delgadillo, Oscar Lizarazu Quispe- **Manifestaciones Clínicas Del Lupus Eritematoso Sistémico En El Complejo Hospitalario Viedma. Periodo 1993-2003.** Revista Ciencia y Medicina. 2005. Vol. 6 (6); p 12:14. Disponible en *http://www.revistasbolivianas.ciencia.bo/scielo.php?script=sci_abstract&pid=S1816-29082005000100005&lng=es&nrm=iso*

8. M. Galindo*, R.A. Molina y J.L. Pablos Álvarez. **Lupus eritematoso sistémico. Etiopatogenia. Manifestaciones clínicas. Historia natural. Pruebas diagnósticas.** Diagnóstico diferencial. 2017. Vol. 12 (25), p. 1429:1439. Disponible en *http://www.residenciamflapaz.com/Articulos%20Residencia%2017/156%20Lupus%20eritematoso%20sist%C3%A9mico%20(I)%20MEDICINE%2002-17.pdf*

9.Larissa Dorina López-Cepeda,* Virginia Martínez Estrada. (2019). **Lupus eritematoso cutáneo subagudo tipo anular. Presentación de un caso.** Rev Cent Dermatol Pascua, Vol. 2(28), p 71:75. Disponible en *https://www.medigraphic.com/pdfs/derma/cd-2019/cd192c.pdf*

10. Martínez Estrada, D., & Hernández-Pérez, D. **Lupus eritematoso cutáneo subagudo tipo psoriasiforme. Presentación de un caso.** Rev Cent Dermatol Pascua. 2004. Vol 13 (2), p 88:90. Disponible en: *https://www.medigraphic.com/pdfs/derma/cd-2004/cd042e.pdf*

11. Maria Cristina Martinez Avila, Amilkar Jose Almanza Hurtado, Jesus Daniel Rodriguez Blanco, Tomas Rodriguez Yanez, Rodrigo Daza Arnedo, Gustavo Aroca Martinez. **Nefropatia Lupica: una puesta al día.** Revista Colomb Reumatol. 2021. Vol XXX. Disponible en *https://www.elsevier.es/es-revista-revista-colombiana-reumatologia-374-avance-resumen-nefropatia-lupica-una-puesta-al-S0121812321001274.*

12. Silvia Mendez-Flores, Fatima Tinoco-Fragoso, Gabriela Hernandez Molina. **Lupus eritematoso cutaneo, una entidad multidimensional.** Rev. Med inst Mex Seguro Soc. 2015, 53(6), p 764-72. Disponible en *https://www.medigraphic.com/pdfs/imss/im-2015/im156q.pdf*

13. A. Batalla, I. Garcia-Doval, G. Peon, C. de la torre. **Estudio de Calidad de vida en pacientes con lupus eritematoso cutaneo.** Actas Dermo-Sifiliograficas. 2013. Vol. 104(9), p 800-806. Disponible en *https://www.sciencedirect.com/science/article/pii/S0001731013001634*