

CASO

CASE REPORT

NEUMOTORAX ASOCIADO A NEUMOMEDIASTINO ESPONTANEO SECUNDARIO A NEUMONIA GRAVE POR COVID-19: REPORTE DE CASO

PNEUMOTORAX ASSOCIATED WITH SPONTANEOUS PNEUMOMEDIASTINUM SECONDARY TO SEVERE PNEUMONIA BY COVID-19: CASE REPORT

René Igoor Herbas Bernal¹, María Gabriela Vasquez Ortuño², Nataly Adriána Terrazas Salazar²

RESUMEN

El neumotórax y neumomediastino son complicaciones muy raras que se presentan en el contexto del COVID-19, pero es más raro aún que se presenten ambas al mismo tiempo. Presentamos el caso de un paciente infectado con SARS-COV-2 con antecedente de Linfoma no Hodgkin en tratamiento. La tomografía de tórax reveló neumotórax asociado a neumomediastino, además de enfisema subcutáneo. Como tratamiento se colocaron sondas torácicas bilaterales. A pesar de que el neumotórax y neumomediastino son consideradas patologías auto-limitantes, en este caso el paciente falleció.

ABSTRACT

Pneumothorax and pneumomediastinum are very rare complications that occur in the context of COVID-19, however it is even more rare for them to occur at the same time. We present the case of a patient infected with SARS-COV-2 with a history of non-Hodgkin's Lymphoma under treatment. Chest CT revealed pneumothorax associated with pneumomediastinum, in addition to subcutaneous emphysema. As treatment, bilateral chest tubes were placed. Although pneumothorax and pneumomediastinum are considered self-limiting pathologies, in this case the patient died.

INTRODUCCIÓN

En la pandemia por el COVID-19 (Coronavirus Disease 2019), causada por el nuevo coronavirus que afecta predominantemente los pulmones, desde una neumonía leve hasta neumonía grave con múltiples focos de consolidaciones; como complicaciones raras se encuentran el neumotórax con neumomediastino de diferentes extensiones, siendo la fisiopatología y causas variadas¹. Presentamos un caso clínico de un paciente inmunodeprimido en tratamiento de Linfoma no Hodgkin con COVID-19 confirmado, quien presentó neumonía grave y en el control evolutivo neumomediastino severo y neumotórax asociado.

La tomografía tiene alto rendimiento en el diagnóstico de COVID-19, ya que demuestra el compromiso pulmonar por la presencia de patrones típicos, por un sistema conocido mundialmente propuesto por la Sociedad Holandesa y Americana de radiología: el CO-

RADS, con muy buena relación inter observador en las puntuaciones 1 y 5. El CO-RADS 1 con baja sospecha de tratarse de COVID-19 por hallazgos no infecciosos y en otro extremo CO-RADS 5 con patrón típico altamente sospechoso de neumonía COVID-19².

En este caso clínico se discutirán las posibles causas de neumotórax y neumomediastino como complicaciones no frecuentes de COVID-19, así como también su hipótesis fisiopatológica y enfoque de conducta.

PRESENTACIÓN DEL CASO

Paciente masculino de 62 años de edad ingresa a servicio de emergencia del Hospital Elizabeth Seton en Bolivia con cuadro clínico de aproximadamente una semana de evolución, caracterizado por alzas térmicas no cuantificadas, escalofríos, tos seca esporádica,

¹Médico Imagenólogo, Servicio de Imagenología del Caja Petrolera de Salud

²Médico general, Caja Petrolera de Salud

Correspondencia a:

María Gabriela Vasquez Ortuño
Correo electrónico: mgvo237@gmail.com

Teléfono: +54 9 11 6840-8819.

ORCID: <https://orcid.org/0000-0001-5476-3060>

<https://orcid.org/0000-0002-4620-3773>

<https://orcid.org/0000-0002-6508-2399>

Palabras clave:

Neumomediastino, Neumotórax, enfisema subcutáneo, COVID-19

Keywords: pneumomediastinum, pneumothorax, subcutaneous emphysema, coronavirus

Procedencia y arbitraje: no comisionado, sometido a arbitraje externo.

Recibido para publicación: 13 de septiembre del 2021

Aceptado para publicación: 14 de Diciembre del 2021

Citar como:

Herbas Bernal RI, Vasquez Ortuño MG, Terrazas Salazar NA. Neumotorax asociado a neumomediastino espontaneo secundario a neumonia grave por covid-19: reporte de caso Rev Cient Cienc Med. 2021; 24(2): 148-152

disnea de medianos esfuerzos y baja saturación de oxígeno al momento de la consulta. Tiene antecedentes de Linfoma no Hodgkin diagnosticado hace 1 año, terminó esquema 3 de quimioterapia 1 mes previo a la consulta; no tiene antecedentes de tabaquismo. Por todo lo descrito, se decide su internación con manejo sintomático y oxigenoterapia.

Al examen físico se evidenció en el paciente malestar general. Signos vitales al ingreso Tensión Arterial: 110/60 mmHg, Pulso: 95 pm, Frecuencia Respiratoria: 22 pm, Temperatura: 37.5C; la saturación inicial de oxígeno fue del 86% con aire ambiente y mejoró a 92% con mascarilla a un caudal de 1 L/min. A la auscultación se evidencia murmullo vesicular disminuido en ambos campos pulmonares y crépitos en ambas bases.

En los laboratorios de ingreso se evidencia proteína C reactiva de 48 mg/L, glóbulos rojos: 3.32×10^6 uL, leucocitos 5100 uL, linfocitos 16 %, plaquetas 79000 uL, hemoglobina 9.9 g/dl.

La tomografía de ingreso mostró infiltrados intersticio-acinares de tipo vidrio deslustrado, de distribución difusa en ambos campos pulmonares más evidentes en bases pulmonares sin tendencia a consolidación al momento, con puntuación de CORADS 5, neumonía moderada por lo cual se decide aislamiento especial en sala COVID. Paciente recibe medidas terapéuticas de soporte: dexametasona 6mg vía endovenosa cada 24 horas, enoxaparina 40mg vía subcutánea cada 24 horas, ceftriaxona 1 g vía endovenosa cada 12 horas y Levofloxacina 500mg vía oral cada 24 horas. Posteriormente la prueba RT/PCR dio positivo para COVID-19 confirmando la enfermedad.

El 9º día de internación el paciente muestra deterioro clínico con mayor dificultad respiratoria, saturación de 90% con oxígeno por mascarilla a 10 L/min, por lo que se transfunde un paquete de plasma hiperinmune. Posteriormente la evolución es estacionaria por 10 días; sin embargo en su 25vo día de internación presentó mayor dificultad respiratoria, con saturación de oxígeno del 65% por mascarilla a un caudal de 15 L/min.

Debido a esto se decide tomografía urgente de control, la cual mostró un neumotórax bilateral de grado moderado asociado a un importante neumomediastino, enfisema

subcutáneo en partes blandas de cuello y regiones escapulares, colapso parcial no mayor al 70% de ambos pulmones y la persistencia de infiltrados intersticio-acinares con tendencia a consolidación en bases pulmonares (**Ver Figura 1, 2 y 3**). Por todo lo anterior se decidió la colocación de sondas torácicas bilaterales inmediatamente. Ante el cuadro progresivo desfavorable que demostró el paciente, se realiza valoración por unidad de cuidados intensivos y durante el traslado al mismo llega a fallecer.

Conflicto de intereses: No existe ningún conflicto de intereses y se tiene el consentimiento de los familiares del paciente.

DISCUSIÓN

El neumomediastino espontáneo y neumotórax son la presencia de aire libre en el mediastino y en la cavidad torácica respectivamente^{3, 6, 7}. Son patologías poco frecuentes consecuentes a neumonía por COVID-19, que según los estudios ocurre en 1 a 2% de los pacientes³. Están caracterizadas por ser benignas y autolimitadas, su mecanismo aún no está completamente aclarado, sin embargo se puede explicar por medio del efecto Macklin, que se describe como la salida del aire hacia el mediastino siguiendo un gradiente de presión a lo largo de las vainas broncoalveolares desencadenado por el aumento de la presión intraalveolar que lleva a la ruptura alveolar⁸. Dentro de las causas predisponentes de esta patología están: enfermedades pulmonares intersticiales, asma, enfisema pulmonar, bronquiectasias quísticas, enfermedades quísticas del pulmón, cáncer de pulmón, infecciones pulmonares graves que causan neumatoceles, tos severa, cetoacidosis diabética, ERGE (enfermedad por reflujo gastroesofágico), inhalación de drogas^{3, 5, 7, 9}.

En este caso el paciente descrito tenía como antecedentes de importancia neumonía grave por COVID-19 y Linfoma no Hodgkin en tratamiento, que marcarían como un proceso inflamatorio severo del pulmón de afectación intersticial que probablemente haya llevado a la formación de neumatoceles múltiples y estos hayan generado el efecto fisiopatológico de Macklin y por lo tanto el

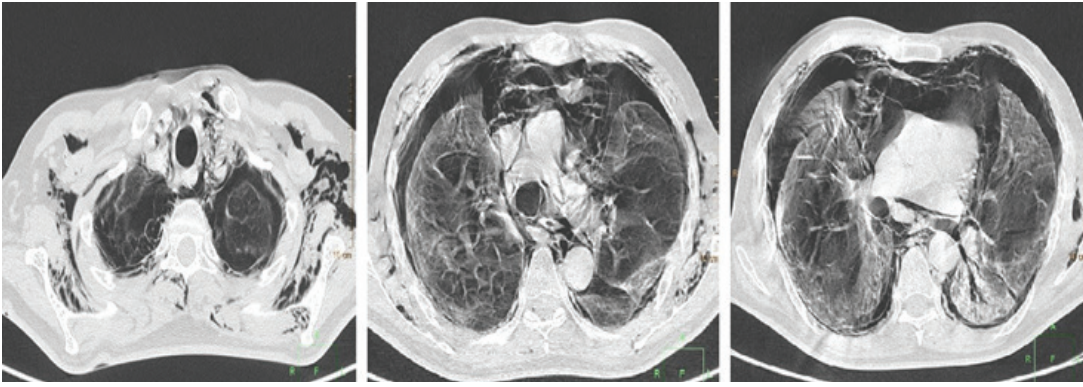


Figura1: corte axial en ventana de parénquima pulmonar a diferentes niveles, se observa importante y extenso aire en cavidad torácica en segmentos anteriores, en plano de mediastino, espacio pericárdico, y de partes blandas de cuello y regiones supraclaviculares bilateralmente, compatible con neumotórax moderado asociado a neumomediastino y enfisema subcutáneo, además de colapso parcial de parénquima pulmonar bilateralmente con foco de condensación e infiltrados intersticiales de tipo vidrio deslustrado a nivel basal izquierda: patrón típico de neumonía por COVID-19.

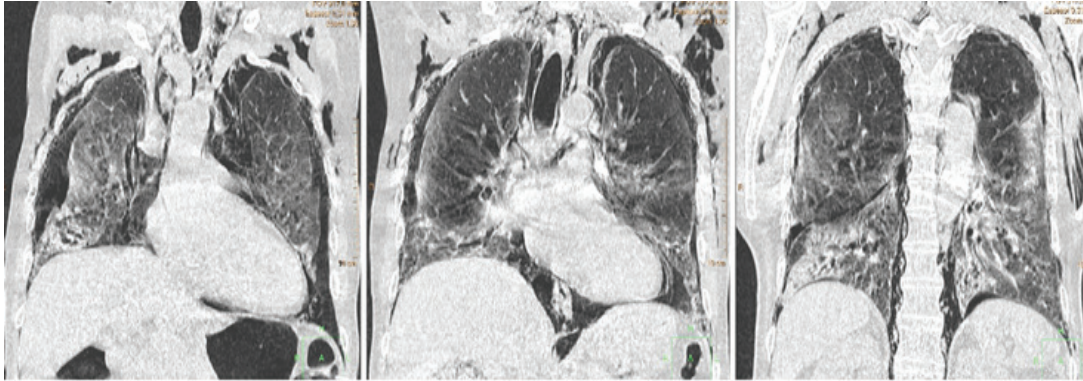


Figura2: corte coronal en ventana de parénquima pulmonar a diferentes niveles, observando el neumomediastino y neumotórax con enfisema subcutáneo. En segmentos posteriores del parénquima pulmonar se identifican mejor los infiltrados intersticiales en vidrio deslustrado con tendencia a consolidación en bases pulmonares.

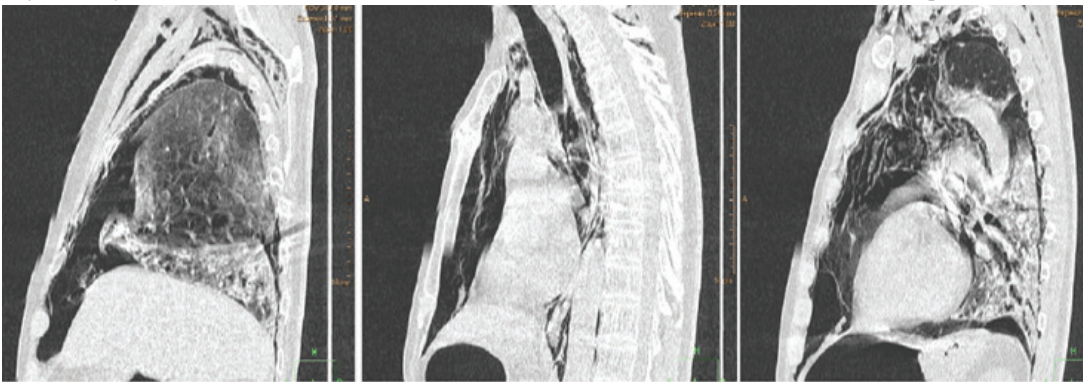


Figura3: A corte sagital pulmón derecho, B corte sagital mediastino, C corte sagital pulmón izquierdo, todos en ventana de parénquima pulmonar. Se observa neumomediastino asociado a neumotórax bilateral y enfisema subcutáneo. Infiltrados intersticiales en vidrio deslustrado en bases pulmonares con foco neumónico basal izquierdo.

subsecuente desarrollo de neumotórax y neumomediastino asociado por la ruptura de dichos neumatoceles.

Dentro de otras causas descritas en la literatura se encuentran traumatismo

traqueal y/o torácico, perforación de órgano hueco (esófago), barotrauma secundario a ventilación mecánica, post cirugía torácica^{4,10}.

En caso de neumotórax la conducta dependerá de la extensión y compromiso del

mismo para la colocación de tubos torácicos o cirugía torácica en el peor de los casos; si se tratara de neumotórax a tensión por ejemplo⁶.

Varios autores y publicaciones mencionan que la conducta en general, en el caso presentado de neumotórax y neumomediastino es la oxigenoterapia, analgesia si fuera necesario y el seguimiento estricto de los mismos. La mayoría de las veces el neumotórax y neumomediastino no son muy extensos y la conducta es observacional^{9, 11}.

Para ello la imagen juega un papel preponderante en el diagnóstico oportuno, caracterización en la extensión del mismo y en el control, pudiendo utilizarse la radiografía y tomografía con mayor sensibilidad y especificidad como fue en el caso presentado. El neumotórax si bien no era a tensión al momento y no causaba colapso importante de los pulmones, el neumomediastino si abarcaba varios planos mediastinales, incluso pericárdico. Por la probabilidad de alteración hemodinámica se decide actuación inminente por lo que la conducta en primera instancia fue la colocación de tubos torácicos bilaterales¹².

Se describe que el neumotórax y neumopericardio a tensión son raros y excepcionales, siendo en estos casos los que necesitan tratamiento específico como drenajes torácicos o toracostomía con tubo. Se demostró que este tratamiento quirúrgico es más efectivo con resolución mucho más rápida del problema, dejando en claro que también se debe tratar el problema desencadenante (en este caso la neumonía por COVID-19) y estabilizar al paciente para que los resultados sean efectivos y favorables^{13, 14}.

Es así que autores publicaron serie de casos de hasta 20 pacientes y otra serie de 10 pacientes COVID-19 positivos con neumotórax y neumomediastino, demostrando en más de la mitad de los casos que la evolución fue favorable con medidas de soporte y solo en un tercio la evolución fue desfavorable, como en nuestro caso llegando a fallecer^{3, 13}.

El cuadro mixto de neumotórax y neumomediastino se presentó más frecuentemente en varones. En caso de presentarse por separado supone un cuadro más limitado y pudiera considerarse menos grave, a diferencia de un cuadro mixto que es de pronóstico desfavorable³.

CONCLUSIÓN

Se concluye que el desenlace en nuestro paciente es debido a los factores predisponentes y posibles causas que presentaba, además de la presencia de ambas patologías, las cuales solo empeoraron el pronóstico. El tratamiento si bien en la mayoría de los pacientes es expectante y conservador, en el caso de nuestro paciente se colocaron sondas torácicas bilaterales. A pesar de que el desenlace en más de la mayoría de los pacientes es favorable, en nuestro paciente lo condujo a la muerte.

REFERENCIAS

1. Zhou C, Gao C, Xie Y, Xu M. **COVID-19 with spontaneous pneumomediastinum.** The Lancet Infectious Diseases. [Internet]. 2020 [citado 12 septiembre 2020]; 20 (4): 1-2. Disponible en: [https://www.thelancet.com/journals/laninf/article/PIIS1473-3099\(20\)30156-0/fulltext](https://www.thelancet.com/journals/laninf/article/PIIS1473-3099(20)30156-0/fulltext)
2. Castillo A. F, Bazaes N. D, Huete G. Á. **Radiología en la Pandemia COVID-19: Uso actual.** Rev Chil Radiol [Internet]. 2020 [citado 12 septiembre 2020]; 26 (3): 1-12. Disponible en: https://scielo.conicyt.cl/scielo.php?script=sci_arttext&pid=S0717-93082020000300088
3. Quincho-Lopez, A., Quincho-Lopez, D., & Hurtado-Medina, F. **Case Report: Pneumothorax and Pneumomediastinum as Uncommon Complications of COVID-19 Pneumonia—Literature Review.** The American Journal of Tropical Medicine and Hygiene [Internet]. 2020 [citado 2 septiembre 2020]; 103 (3): 1170-1176. Disponible en: <https://doi.org/10.4269/ajtmh.20-0815>
4. Romano N, Fischetti A, Melani E. **Pneumomediastinum Related to Covid-19 Pneumonia.** Journal of Cleaner Production [Internet]. 2020 [citado 12 septiembre 2020]; 360 (6): 1-3. Disponible en: <https://doi.org/10.1016/j.amjms.2020.06.003>
5. Prokop M, Everdingen W, Rees Vellinga T, Quarles van Ufford, Stoger L, Neenen L, et al. **CO-RADS: A Categorical CT Assessment Scheme for Patients Suspected of Having COVID-19-Definition and Evaluation.** Radiology [Internet]. 2020 [citado 12 septiembre 2020]; 296 (2): 1-8. Disponible en: <https://doi.org/10.1148/radiol.2020201473>
6. Varela Patiño M, Torres Blanco B. **Neumomediastino y enfisema subcutáneo en relación con la pandemia por SARS-CoV-2.** Med Gen Fam [Internet]. 2020 [citado 12 septiembre 2020]; 9 (3): 162-164. Disponible en: <https://dx.doi.org/10.24038/mgyf.2020.026>
7. Murayama S, Gibo S. **Spontaneous pneumomediastinum and Macklin effect: Overview and appearance on computed tomography.** World Journal of Radiology [Internet]. 2020 [citado 12 septiembre 2020]; 6 (11): 850-854. Disponible en: <https://doi.org/10.4329/wjr.v6.i11.850>
8. Kelly S, Hughes S, Nixon S, Paterson-Brown S. **Spontaneous pneumomediastinum (Hamman's syndrome).** The Surgeon [Internet]. 2020 [citado 12 septiembre 2020]; 8 (2): 63-66. Disponible en: <https://doi.org/10.1016/j.surge.2009.10.007>
9. Kolani S, Houari N, Haloua M, Alaoui Lamrani Y, Boubbou M, et al. **Spontaneous pneumomediastinum occurring in the SARS-COV-2 infection.** IDCases [Internet]. 2020 [citado 12 septiembre 2020]; 21: 1-4. Disponible en: <https://doi.org/10.1016/j.idcr.2020.e00806>
10. Mohan V, Tauseen R. **Spontaneous pneumomediastinum in COVID-19.** BMJ Case Reports [Internet]. 2020 [citado 12 septiembre 2020]; 13 (5): 1-2. Disponible en: <https://casereports.bmj.com/content/13/5/e236519>
11. Gorospe L, Ayala Carbonero A, Ureña Vacas, Fernandez S, Muñoz Molina G.M, et al. **Neumomediastino espontáneo en pacientes con COVID-19: una serie de cuatro casos.** Arch Bronconeumol [Internet]. 2020 [citado 12 septiembre 2020]; 44 (9): 591-592. Disponible en: <https://doi.org/10.1016/j.arbres.2020.06.008>
12. González Pacheco H, Gopar Nieto R, Jiménez Rodríguez G, Manzur Sandoval D, Sandoval J, Arias Mendoza A. **Bilateral spontaneous pneumothorax in SARS-CoV-2 infection: A very rare, life-threatening complication.** American Journal of Emergency Medicine [Internet]. 2020 [citado 12 septiembre 2020]. Disponible en: <https://doi.org/10.1016/j.ajem.2020.07.018>
13. Eperjesiova B, Hart E, Shokr, M, Sinha P, Ferguson G. **Spontaneous Pneumomediastinum/Pneumothorax in Patients With COVID-19.** Cureus [Internet]. 2020 [citado 12 septiembre 2020]; 12 (7): 1-4. Disponible en: <https://doi.org/10.7759/cureus.8996>
14. Mallick T, Dinesh A, Engdahl R, Sabado M. **COVID-19 Complicated by Spontaneous Pneumothorax.** Cureus [Internet]. 2020 [citado 12 septiembre 2020]; 12 (7): 1-8. Disponible en: <https://doi.org/10.7759/cureus.9104>