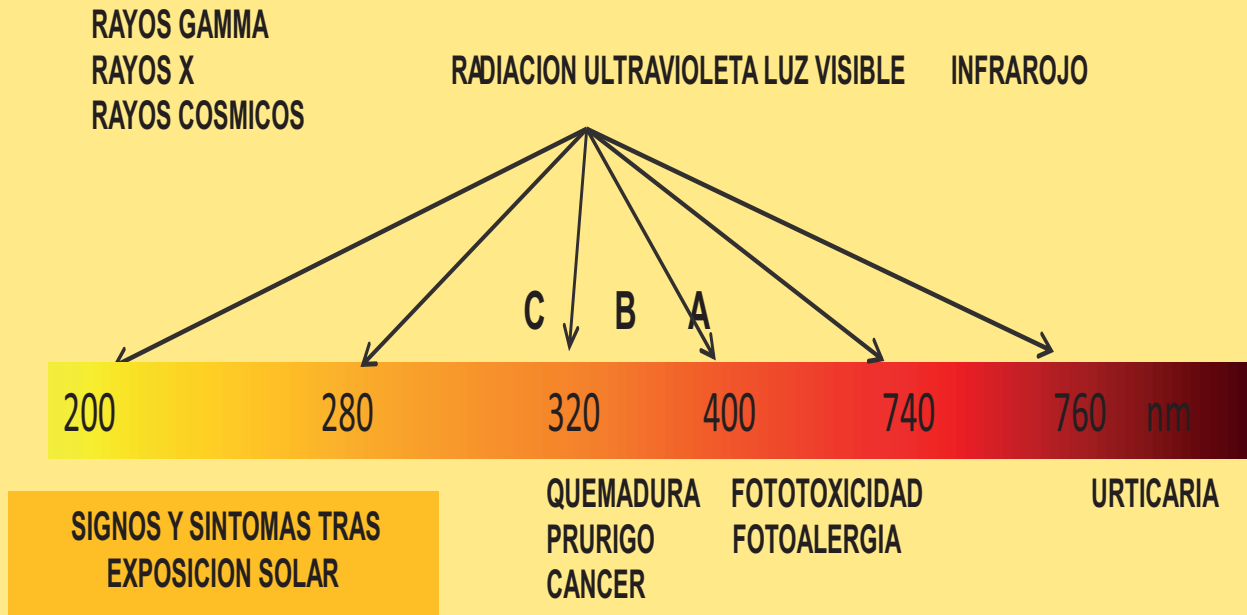


ESPECTRO FOTOBIOLOGICO DEL SOL



Administración de sustancias fototóxicas o alérgicas, tiempo de evolución, morfología lesional, fotosensibilización

HISTORIA DE ENFERMEDADES CUTANEAS SUBYACENTES + RUV
LUPUS ERITEMATOSO CRONICO DISCOIDE, SISTEMICO
DERMATOPOLIMIOSITIS
PRURIGO SOLAR
ROSACEA

TRASTORNOS CON COMPROMISO INTERNO, HISTORIA FAMILIAR
XERODERMA PIGMENTOSO
PORFIRIA

| DIAGNOSTICO DIFERENCIAL | FOTOALERGIA | FOTOSENSIBILIDAD |
|-------------------------|---------------------------|------------------|
| DOSIS | MINIMA | ALTA |
| CLINICA | > 24 HORAS | MINUTOS |
| MORFOLOGIA | EXUDACION | QUEMADURAS |
| PIGMENTACION | SI | NO |
| TOPOGRAFIA | AREAS FOTO Y NO EXPUESTAS | ZONAS EXPUESTAS |

Reproducido con permiso de:

Dr. Antonio David Pérez-Elizondo¹

¹Dermatooncólogo, Jefe de la Consulta Externa del Hospital para el Niño, Instituto Materno-Infantil del Estado de México, Profesor Titular de la Cátedra de Dermatología, Universidad Autónoma del Estado de México.

Contacto: antoniodavid64@gmail.com