

Displasia mesenquimal de placenta

Loyda Zurita Herrera¹, Claudia F. Zenteno Delgado¹

Paciente secundigesta, de 31 años de edad, sin antecedentes de interés. Controlada en la Caja Nacional de Salud, con diagnóstico ecográfico de mola parcial. Ingresa al servicio de emergencias de la Clínica Los Olivos, por presentar dolor abdominal intenso, sangrado vaginal y amenaza de parto pre término, cursando un embarazo de 20 semanas de gestación. En el servicio de gineco-obstetricia es inducida a parto normal, resultado del cual nace feto muerto de sexo femenino, pequeño para la edad gestacional con placenta hipertrófica y múltiples vesículas. El estudio histopatológico reporta Displasia Mesenquimal de Placenta.

La Displasia Mesenquimal de placenta (DMP) es una rara entidad patológica, caracterizada por presentar malformaciones vasculares placentarias, con apariencia macroscópica y ecográfica de una mola parcial¹. Hasta el momento solo se han repor-

tado 66 casos².

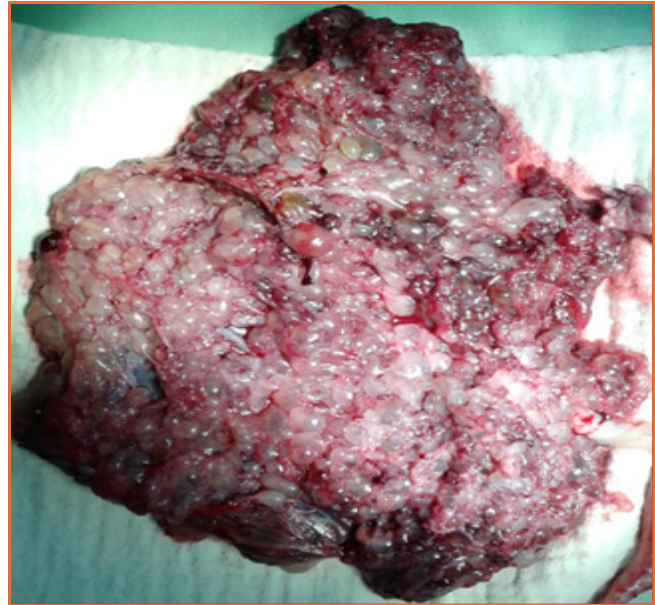
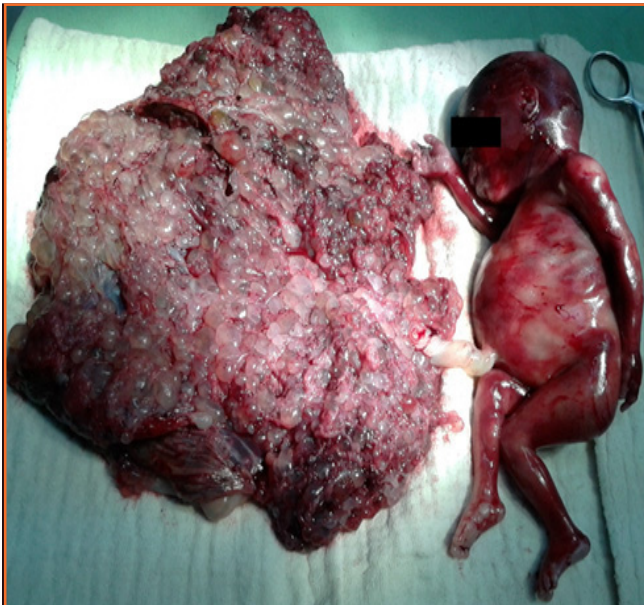
En la DMP se observa una difusa degeneración hidrópica macroscópica de las vellosidades coriales, limitada al mesénquima extraembrionario, que origina placentomegalia, estructuras quísticas placentarias y restricción del crecimiento intrauterino con predilección por el sexo femenino³. El diagnóstico de certeza es histopatológico.

Se le ha encontrado asociada al síndrome de Beckwith-Wiedemann, hamartoma mesenquimal hepático fetal, muerte fetal intrauterina, placenta previa, hiperplasia adrenal congénita fetal y malformación de la pared abdominal anterior fetal con feto anatómicamente normal asociado al cariotipo 46XX³.

El diagnóstico diferencial se lo realiza con mola parcial y embarazos múltiples en el que coexistan molas completas o parciales con fetos normales.

REFERENCIAS

1. Alvarez E, Bello JA, Gonzales A, Borrajo E, Rodriguez R et. **Displasia Mesenquimatoso de Placenta**. Rev Progressos de Obstetricia y Ginecología. 2004; 47(09): 52-61. Disponible en : <http://z.l.elsevier.es/revista/progresos-obstetricia-ginecologia-151/resumen/displasia-mesenquimatoso-placenta-13066752>
2. Rencored G, Saéz J, Figueroa J, KaKarleka E, Rio MJ, Salinas A. **Displasia Mesenquimatoso de Placenta: Caso Clínico**. Rev Chilena de Ultrasonografía. 2009;12(2): 51-3. Disponible en : <http://www.ultrasonografia.cl/us122/recoret.pdf>
3. Huertas E, Valladares E, Gutiérrez G, Oros V. **Displasia mesenquimal placentaria**. An. Fac. med. [online]. 2008; 69(3): 188-92 [citado 2013-09-03]. Disponible en: <http://www.scielo.org.pe/scielo.php?script=sci_arttext&pid=S1025-55832008000300008&lng=es&nr_m=iso>. ISSN 1025-5583



¹Estudiante de Medicina, Universidad Mayor de San Simón, Cochabamba - Bolivia
 Autor para correspondencia. Loyda Zurita Herrera. Correo electrónico: loydazurita@gmail.com

Consentimiento del paciente: Obtenido.
 Procedencia y arbitraje: No comisionado,
 no sometido a arbitraje externo.