

# Miocarditis difusa reagudizada, Cardiomiopatía dilatada causada por *trypanosoma cruzi* y su detección en medicina nuclear

Acute on fuzzy myocarditis, dilated cardiomyopathy caused by *trypanosoma cruzi* and detection by nuclear medicine

Victor Cesar Lugo Espinoza<sup>1</sup>, Raúl Araujo Rios<sup>2</sup>

## RESUMEN

La miocarditis es la inflamación del corazón de etiología múltiple, es una enfermedad insidiosa, usualmente asintomática y es una causa importante de muerte repentina en adultos jóvenes. En Sudamérica la enfermedad de Chagas es la causa principal de miocarditis, y conlleva a la cardiomiopatía dilatada que es considerada como un síndrome clínico y fisiopatológico caracterizada por disfunción del miocardio, de la conducción eléctrica y dilatación de las cavidades del corazón, que predispone a la insuficiencia cardíaca y al desencadenamiento de muerte súbita. El diagnóstico de la miocarditis es difícil, a veces la clínica no nos aporta suficiente información y los exámenes complementarios específicos son invasivos, por eso debemos resaltar el uso de los métodos nucleares en el diagnóstico. La Gammagrafía cardíaca es un estudio radioisotópico del corazón con pirofosfato Tecnecio 99m o Galio 67, ambos se distribuyen específicamente por el tejido cardíaco inflamado.

## ABSTRACT

Myocarditis is inflammation of the heart of multiple etiologies, is an insidious disease, usually asymptomatic and is a major cause of sudden death in young adults. In South America, Chagas disease is the leading cause of myocarditis and entails dilated cardiomyopathy which is considered as a clinical and pathophysiologic syndrome, characterized by myocardial dysfunction, of the myocardial electrical conduction and dilation of the heart chambers, which predisposes triggering heart failure and sudden death.

The diagnosis of myocarditis is difficult, sometimes the clinic does not give us enough information and specific supplementary tests are invasive, so we highlight the use of nuclear methods in diagnosis. The heart scan is a heart radioisotope study with technetium pyrophosphate 99 m or Gallium 67; both are distributed specifically by inflamed heart tissue.

## INTRODUCCIÓN

La miocarditis es una enfermedad inflamatoria aguda o crónica del corazón, producida por un proceso infeccioso y/o una respuesta inmune. Entre sus causas destacan los agentes infecciosos de tipo viral, parásitos, bacterias, espiroquetas, rickettsias, a fármacos y otros tóxicos<sup>1</sup>.

La cardiopatía crónica es una enfermedad insidiosa y usualmente asintomática y es una causa importante de muerte súbita en adultos menores de 40 años<sup>2</sup> en muchas ocasiones precede a la cardiomiopatía dilatada<sup>3</sup>. En las zonas comprendidas entre México y América del Sur una de las principales causas de este trastorno se atribuye a *Trypanosoma cruzi*, agente productor de la enfermedad de Chagas<sup>4</sup>.

La enfermedad de Chagas es una infección sistémica causada por el protozoo flagelado *Trypanosoma cruzi*. Es una zoonosis en la que participan un gran número de reservorios vertebrados y transmisores triatómicos. La enfermedad de Chagas, que constituye un importante problema sanitario en las Américas y está estrechamente relacionada con aspectos

socioeconómicos y culturales<sup>5</sup>. Entre sus manifestaciones clínicas el compromiso cardíaco es el más importante y frecuente de la enfermedad en la etapa crónica. El corazón se nota aumentado de tamaño debido a la dilatación e hipertrofia de las cámaras cardíacas. A partir de la infección inicial por Chagas, unos 10 a 20 años después, la enfermedad se torna clínicamente manifiesta en algunos pacientes (25% aproximadamente), por la aparición de arritmias auriculares o ventriculares de severidad variable y/o el desarrollo de una cardiomiopatía dilatada<sup>6</sup>.

La cardiomiopatía dilatada chagásica puede ser considerada como un síndrome clínico y fisiopatológico caracterizado por disfunción miocárdica, disfunción de la conducción eléctrica y dilatación de las cavidades cardíacas, con una hipertrofia inapropiada y es denominada cardiomegalia. La hipertrofia miocárdica se desarrolla como respuesta a una sobrecarga hemodinámica o a la inflamación, con aumento de miofibrillas<sup>7</sup>, aumento de sarcómeros, fibroblastos y de la matriz colágena intersticial<sup>8</sup>.

<sup>1</sup>Estudiante de cuarto año de la carrera de medicina de la Universidad Mayor, Real y Pontificia de San Francisco Xavier De Chuquisaca, miembro de la Sociedad Científica de Estudiantes de Medicina (SOCEMED-SUCRE), Hospital Santa Bárbara – Sucre.

<sup>2</sup>Docente Titular de la Catedra Cardiología, en la Universidad Mayor, Real y Pontificia de San Francisco Xavier De Chuquisaca, Hospital Santa Bárbara - Sucre, Departamento de Medicina Nuclear.

### Correspondencia a:

Victor Cesar Lugo Espinoza  
fito\_vic@hotmail.com

**Palabras clave:** Miocarditis, Cardiomiopatía dilatada, Gammagrafía.

**Keywords:** Myocarditis, dilated cardiomyopathy, Scintigraphy.

**Procedencia y arbitraje:** no comisionado, sometido a arbitraje externo.

**Recibido para publicación:**  
23 de agosto del 2013  
**Aceptado para publicación:**  
24 de septiembre del 2013

**Citar como:**  
Rev Cient Cienc Med  
2013; 16 (2): 37-39

**Abreviaturas utilizadas en este artículo:**

- T. cruzi:** Trypanosoma cruzi
- Rx. PA:** Rayos x postero anterior
- Tc 99m:** Tecnecio 99
- Ga 67:** Galio
- PO2:** Presión de Oxígeno

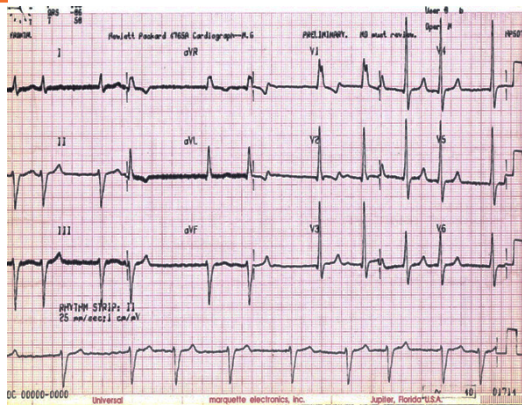


Figura 1: Electrocardiograma en reposo con diagnóstico de fibrilación auricular de moderada respuesta ventricular, bloqueo completo de rama derecha y hemibloqueo anterior izquierdo paciente: SMD

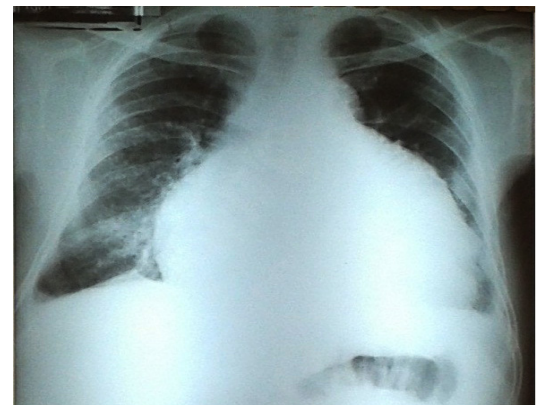


Figura 2: Radiografía de Tórax (Postero-Anterior) con diagnóstico de Cardiomegalia grado IV e insuficiencia cardiaca. Paciente: SMD

El mayor hallazgo histopatológico en la forma dilatada de la cardiopatía chagásica crónica es la presencia de una miocarditis difusa con intenso daño tisular y muy escasa presencia de formas de *T. cruzi*<sup>9</sup>. La presencia de cardiomiopatía dilatada juega un papel importante para desarrollar insuficiencia cardiaca, shock Cardiogénico y/o muerte súbita. La cardiomegalia puede ser clasificada de acuerdo al índice cardior-tórico en la Rx. PA de tórax (Tabla 1). En el estudio Framingham entre el 20 y el 55% de los pacientes con insuficiencia cardíaca fallecen en el término de 4 años y aproximadamente entre el 40 y el 50% de dichas muertes son de carácter súbito<sup>10</sup>.

La Gammagrafía cardiaca es un estudio radioisotópico del corazón con pirofosfatos marcados con Tecnecio 99 (Tc 99m) o con Galio (Ga 67) realizado en medicina nuclear, de gran importancia para el diagnóstico de daño miocárdico. Por medio de este estudio se descubre los depósitos del isótopo en los focos de inflamación. Para ambos isótopos Tc 99m y Ga 67 se realiza, en la gammacámara, horas después de administrarle al paciente 5mCi (I.V.) de citrato de Galio o Tc 99m (I.V.) según esquema.

**PRESENTACIÓN DEL CASO**

**Enfermedad actual:** Paciente de sexo masculino

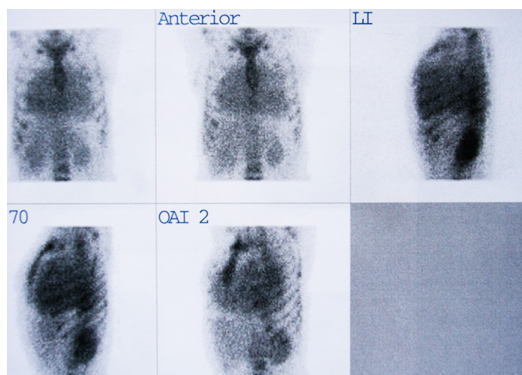


Figura 3: Gammagrafía cardiaca con pirofosfatos unidos a Tc 99m con diagnóstico de miocarditis difusa reagudizada. Paciente: SMD

de 45 años de edad, nacido en San Juan del Oro, Potosí (zona endémica de Enfermedad de Chagas), de ocupación profesor rural. Presenta un cuadro clínico cardiaco de larga evolución, desde hace 6 años cuando fue diagnosticado de Chagas. Comienza su padecimiento progresivamente: 1 año antes de su muerte paciente presenta disnea grado II, 6 meses después disnea grado III, y 1 mes antes de su muerte el paciente refiere estar realizando actividades rutinarias y mientras se encontraba sentado, aparece bruscamente con disnea de reposo, tos, expectoración serosa, y edemas en miembros inferiores por lo que acude al servicio de emergencias del Hospital Santa Barbará – Sucre presentando al examen físico: polipnea, ortopnea, disnea grado IV (de reposo), ingurgitación yugular, cianosis periférica, el paciente refiere dolor en hipocondrio derecho de inicio brusco y sin irradiación y estreñimiento con 13 meses de evolución.

Se estabiliza al paciente y es internado en salas de Cardiología, se realiza un minucioso examen físico, general y regional y se diagnostica Insuficiencia cardiaca congestiva con ascitis, hepatomegalia y edema agudo de pulmón. Por lo que se le realiza exámenes complementarios: hemograma completo, gasometría con PO2 disminuida, electrocardiograma muestra fibrilación auricular, bloqueo de rama derecha y

	GRADO	INDICE
	NORMAL	<0.50 *
<b>CARDIOMEGALIA</b>	I	0.51 – 0.52
	II	0.53 – 0.59
	III	0.60 – 0.65
	IV	>0.66

Tabla 1: Clasificación de cardiomegalia de acuerdo al índice cardior-tórico en Radiografía de Tórax Postero-Anterior.

\* Valor valido en América. En el resto del mundo el valor normal es de <0.48

hemibloqueo anterior izquierdo (Figura 1). Radiografía de tórax proyección postero anterior (PA) con diagnóstico de cardiomegalia grado IV, edema agudo de pulmón e insuficiencia cardiaca (Figura 2). Gammagrafía cardiaca con pirofosfatos unidos a Tc 99m en donde se constata una marcación uniforme anormal en el miocardio en todas las proyecciones, con el diagnóstico de miocarditis chagásica difusa reagudizada y cardiomiopatía dilatada. El paciente recibe tratamiento médico exitoso con dieta hiposódica, reposo absoluto en posición fowler o semifowler, control de signos vitales, control de diuresis, control del peso diario, Oxígeno 4 a 6 lts/min. Y dextrosa 5% 1000ml por vía catéter intravenoso 15 gotas/min, fue tratado farmacológicamente con: Digoxina 0.25 mg/día. Carvedilol 12.5 mg/día. Furosemida 40 mg/día. Espironolactona 100 mg/día y Warfarina según esquema; es dado de alta 1 semana después de su internación, a las 3 semanas siguientes del alta correspondiente, la familia informa que el paciente falleció súbitamente, en horas de la tarde después de almorzar mientras descansaba sentado en una silla, por posible paro cardíaco.

## DISCUSIÓN

La enfermedad de Chagas temida por su alta morbi-mortalidad es un severo problema de salud pública y está relacionado directamente con los altos índices de pobreza. Se estima que América Central y Sudamérica, se presenta en 21 países y afecta a más de 19 millones de personas, y se encuentran en riesgo de adquirir la infección aproximadamente 100 millones de personas en áreas rurales, con 12 000 muertes por año. La incidencia de enfermedad de Chagas en Bolivia es muy alta por, lo altos índices de pobreza y representa una enfermedad mortal y atenta con la vida de muchas personas en el área rural, Pero se notó que a mejores calidades de vida en el área rural, se reduce, en gran magnitud la prevalencia de esta enfermedad<sup>1</sup>.

La mayoría de los infectados (70 – 80 %) no presentan alteraciones somáticas. La enfermedad de Chagas no atendida, es la causa principal de muerte de muchas personas que generalmente presentan un cuadro de evolución crónica. Su más temida complicación es la insuficiencia cardiaca causada por la cardiomiopatía dilatada y que con el paso del tiempo aumenta el riesgo de llegar al shock Cardiogénico fatal, y/o a la predisposición de muerte súbita por los cambios en la conducción eléctrica del corazón.

A pesar que la enfermedad de Chagas es muy conocida, la parasitosis tiende a ser silenciosa por lo que muchos pacientes fallecen, sin haber podido determinar en vida, la causa de su enfermedad<sup>11</sup>. La miocarditis es una enfermedad que suele provocar miocardio-

patías, insuficiencia cardiaca, shock y muerte. Puede presentar evolución silenciosa. Y es frecuentemente de difícil diagnóstico por no presentar ninguna manifestación clínica en los periodos agudos en muchos pacientes, y su diagnóstico temprano es de vital importancia.

Los exámenes complementarios son claves en el diagnóstico, que se logra únicamente mediante la biopsia endomiocárdica, pero casi ningún examen, que no sea invasivo tiene especificidad directa para la detección de miocarditis. Se debe resaltar la importancia de realizar una detección y diagnóstico temprano para poder realizar el tratamiento oportuno o realizar el seguimiento apropiado de la enfermedad. Haciendo énfasis en la importancia de este estudio que es una alternativa: la gammagrafía cardiaca con pirofosfatos realizado en medicina nuclear.

## REFERENCIAS

1. es.MDHealthResource.com. **Miocarditis, aguda** [sitio en internet]. España: MDHealthResource.com; 2012 [acceso 18 de abril de 2013]. Disponible en: <http://es.mdhealthresource.com/disability-guidelines/myocarditis-acute>
2. Feldman A, Mcnamara D. **Myocarditis**. New England journal of medicine 2000 [acceso 15 de abril de 2013]; 343(19): 1388-98. Disponible en: <http://bases.bireme.br/cgi-bin/wxislind.exe/iah/online/?IsisScript=iah/iah.xis&nextAction=lnk&base=MEDLINE&exprSearch=11070105&indexSearch=UI&lang=e>
3. Peset A. **Actualización en miocarditis** [sitio en internet]. España: Sociedad Española de Cardiología; 15 de marzo de 2012 [acceso 10 de abril de 2013]. Disponible en: <http://www.secardiologia.es/practica-clinica-investigacion/blog-cardiologia-hoy/jacc-journal-american-college-cardiology/3937-actualizacion-en-miocarditis>
4. Christie J D, García L. **Emerging parasitic infections**. Clinics in laboratory medicine [revista en internet] 2004 [acceso 15 de abril del 2013]; 24(3): 737-72. Disponible en: <http://bases.bireme.br/cgi-bin/wxislind.exe/iah/online/?IsisScript=iah/iah.xis&nextAction=lnk&base=MEDLINE&exprSearch=15325063&indexSearch=UI&lang=e>
5. Moncayo A. **Chagas' Disease**. A disease whose days are numbered. Division of Control of Tropical Diseases. World Health Organization, Geneva, 1996.
6. Hagar JM, Rahimtoola SH. **Chagas' heart disease in the United States**. N Engl J Med 1991; 325:763-8.
7. Nadal-Ginard B, Mahdavi V: **Molecular basis of cardiac performance: Plasticity of the myocardium generated through protein isoform switches**. I. Clin. Invest. 1989; 84: 1693-1700
8. Weber K.T, Brilla C: **Pathological hypertrophy and cardiac interstitium. Fibrosis and Renin-Angiotensin-Aldosterone System**. Circulation 1991; 83:1849-1865.
9. Caeiro T, Palmero H, Iosa D: **Estudio del reflejo barorreceptor en la enfermedad de Chagas**. Medicina (Buenos Aires). 1980. 40(1): 27-32.
10. Cagide A, Fernandez R, Labadet C, Bozzo R.: **Enfoque terapéutico del paciente con insuficiencia cardíaca**. En: Cámara M, Madoery C, Alonso C, Bongiorno P: Avances en Medicina 99. Ed. Soc. Arg. de Med. Buenos Aires- Argentina. 1997 pp.249-274.
11. Ranga N, Herranz E. **Chagas: enfermedad silenciosa y silenciada**, MSF, marzo 2003 [acceso 2 de abril de 2013] Disponible en: [www.msfes/images/chagas\\_silenciosa\\_silenciada\\_tcm3-1376.pdf](http://www.msfes/images/chagas_silenciosa_silenciada_tcm3-1376.pdf)