

Miocardopatía Chagásica con taquicardia ventricular: Hospital Obrero N° 2 “Caja Nacional de Salud”

Chagas Cardiomyopathy with ventricular tachycardia: Hospital Obrero N°2 “Caja Nacional de Salud”

Condori Pardo Nancy¹, Condori Paxi Jiovana Mariela¹, Dr. Raúl Arnez Terrazas²

¹Estudiantes de Medicina, Universidad Mayor de San Simón, Cochabamba, Bolivia.

²Cardiólogo CNS – Docente de la Facultad de Medicina UMSS

Correspondencia a:
Condori Paxi Jiovana Mariela
imarieljovi@hotmail.com

Palabras claves: Bradicardia sinusal, Miocardopatía Chagásica, Taquicardia ventricular.

Keywords: Heart block sinusal, Chagasic Myocardiopathy, Ventricular tachycardia.

RESUMEN

La miocardopatía chagásica es la inflamación del músculo cardíaco producida por el *Trypanosoma cruzi*. Los parásitos que se encuentran en los excrementos de la vinchuca (*Tripanosoma infestans*) son transmitidos al organismo luego de la alimentación del vector. Afecta varias áreas del organismo humano como son los nervios periféricos y las paredes del intestino grueso entre otros, sin embargo el corazón es uno de los órganos que con mayor frecuencia es afectado una vez producida la infección. Otros mecanismos de infección son a través de transfusiones de sangre contaminada y por medio de la placenta al feto.

Se describe el caso de un paciente de 53 años transferido del policlínico N° 32 de la ciudad de Cochabamba con el diagnóstico de Insuficiencia Cardíaca Congestiva y bradicardia sinusal: El diagnóstico de bradicardia sinusal se realizó hace 2 años, donde se le propuso al paciente un implante de marcapasos, que este no realizó.

Ingresó a salas de unidad de terapia intensiva con el diagnóstico de admisión de síndrome de taquicardia – bradicardia con antecedente de miocardopatía chagásica.

Al examen físico paciente presenta disnea, mareos y palpitaciones. Durante su internación el paciente presenta episodios de taquicardia sinusal de hasta 150 latidos por minuto y bradicardias sistólicas hasta 30 latidos por minuto, taquicardia ventricular y fibrilación auricular por lo que se considera como diagnóstico: miocardopatía chagásica con taquicardia ventricular. Se decide implantar un marcapaso temporal y luego definitivo, se decide discontinuar la dosis de amiodarona, a la auscultación se presenta ritmo regular sin ruidos sobre agregados.

ABSTRACT

Chagasic myocardopathy is a cardiac muscle inflammation caused by the *Trypanosoma cruzi*. Parasites can be found on vinchucas dregs. They are transmitted to human organism after vectors feeding. It affects several areas of the human body such as the peripheral nerves and colon walls however heart is one of the organs with a higher affection frequency. Other mechanisms of infection are dare contaminated blood transfusions and through the placenta to the fetus.

Describing a case of a 53 years old patient whose transferred from the N° 32 policlinic of Cochabamba city diagnosed with congestive heart failure and sinusal bradycardia. The history of diagnosed sinusal bradycardia was made two years ago where he proposed to the patient; a pacemaker implantation was not performed.

It Enter at the intensive care unit room with the admition diagnostic of bradycardia tachycardia syndrome and the chagasic cardiomyopathy antecedent. Physic exam revels, dyspnea, dizziness and palpitations.

During its internation patient presents sinusal tachycardia up to 150 rates per minute and a systolic bradycardia of 30 rates per minute, ventricular tachycardia and auricular fibrillation so it is considered as a diagnosis: Chagas cardiomyopathy with ventricular tachycardia. So it is decided to implement a temporary pacemaker and then final is decided to discontinue the dose of amiodarone on auscultation regular rhythm occurs without noise on aggregate.

Procedencia y arbitraje: no comisionado, sometido a arbitraje externo.

Recibido para publicación:
23 de mayo de 2011
Aceptado para publicación:
26 de agosto de 2012

Citar como:
Rev Cient Cienc Med
2012;15(1): 37-40

INTRODUCCIÓN

La Enfermedad de Chagas es una parasitosis crónica endémica en Centroamérica y Sudamérica. La miocardopatía crónica de Chagas, causa alteraciones de la conducción eléctrica del corazón, dilatación ventricular, arritmias ventriculares y muerte súbita^{1,2} Siendo la causa de muerte más frecuente en muchas

zonas endémicas^{1,3}. Los pacientes con miocardopatía chagásica crónica presentan el sustrato anatómico propicio para la aparición de una taquicardia ventricular por reentrada⁴ y tienen una elevada incidencia de arritmias ventriculares^{2,5}. En este contexto los complejos ventriculares prematuros de acoplamiento temprano, el fenómeno R sobre T, son observaciones

Abreviaciones y acrónimos utilizados en este artículo:

FC = Frecuencia Cardíaca

UTI = Unidad de Terapia Intensiva

P/A = Presión arterial

CID = Comunicación Intravascular Diseminada

frecuentes y se sospecha que actúan como desencadenantes de la taquicardia ventricular². La evolución y pronóstico de los enfermos depende del tipo y extensión de la lesión predominante, es decir del grado de daño miocárdico del sistema eléctrico-conductor o de la fibra contráctil miocárdica.

La taquicardia ventricular es aquella de origen ventricular cuyos complejos QRS son ensanchados (mayor a 0,14 segundos), de más de 30 segundos de duración ó que requiere intervención inmediata para su terminación, por provocar un síndrome de bajo volumen minuto o degenerar en fibrilación ventricular³.

En los pacientes portadores de una miocardiopatía dilatada la respuesta compensatoria del sistema nervioso simpático y las alteraciones estructurales miocárdicas provocan cambios morfológicos y respuestas autonómicas anormales que son responsables de la génesis de arritmias ventriculares^{4,5}. Tres mecanismos electrofisiológicos diferentes son predominantes los cuales son la taquicardia ventricular por reentrada relacionada con cicatriz fibrosa, incluyendo la etiología chagásica, automatismo focal y taquicardia ventricular por reentrada rama a rama e interfascicular⁶. La forma de presentación clínica de los pacientes con miocardiopatía dilatada y taquicardia ventricular puede ser el síncope relacionado a la frecuencia de la arritmia, lo que ocasiona disminución del gasto cardíaco y del volumen de llenado ventricular⁷. El síncope con taquicardia ventricular identifica pacientes con alto riesgo de muerte súbita. Esto ocurre en alrededor del 16% de pacientes con insuficiencia cardíaca congestiva y el riesgo de muerte súbita es de 45% al año. La importancia del caso es mostrar las complicaciones que la enfermedad de Chagas trae consigo principalmente a nivel del corazón.

PRESENTACIÓN DEL CASO

Paciente de sexo masculino 53 años de edad con antecedentes de miocardiopatía chagásica. Fue transferido del policlínico N° 32 hacia el Hospital Obrero N° 2 de la ciudad de Cochabamba en fecha 28 de abril del 2011 por presentar disnea a grandes esfuerzos, palpitaciones, mareos esporádicos acompañados de síntomas digestivos como dolor abdominal localizado en epigástrico. Se establece el diagnóstico de Insuficiencia Cardíaca Congestiva bradicardia sinusal severa.

El 28 de abril de 2011 a horas 11:00 am ingresa a la Unidad de Terapia Intensiva del Hospital Obrero con diagnóstico de síndrome de taquicardia – bradicardia, con una presión arterial de 110/60 mm de Hg, frecuencia cardíaca de 150 latidos por minuto que desciende luego hasta 30 latidos por minuto, frecuencia respiratoria de 20 respiraciones por minuto,

consiente, tranquilo con dolor leve en epigastrio. A la auscultación ruidos cardíacos hiperfonético.

Abdomen con leve dolor epigástrico.

El electrocardiograma de horas 19:44 muestra taquicardia sinusal de 150 latidos por minuto que se conduce con bloqueo de rama derecha. En el electrocardiograma de horas 20:35 se muestra una frecuencia cardíaca de 35 latidos por minuto seguido de Extrasístole Ventricular (Figura 1). Se decide colocación de monitoreo temporal y su internación en UTI.

El cuadro abdominal con diagnóstico de colecistitis crónica, se decide de manera temporal tratarlo secundariamente luego de la resolución del cuadro cardíaco.

Conducta: Se programa cirugía y el 04 de mayo del 2011 se realiza el implante del marcapaso definitivo bajo anestesia local, durante el procedimiento se mantiene hemodinámicamente estable con una P/A: 110/80mmHg, FC: 60 latidos por minuto, y una saturación de oxígeno 96%.

El paciente se mantiene internado en UTI, por presentar extrasístole Ventricular. Descontinuándose la dosis de amiodarona habiendo mejorado a la auscultación, se presenta ritmo regular sin ruidos sobre agregados, clínicamente estable ingresa a salas de cirugía cardiovascular para control con diagnóstico de egreso de UTI:

1. Implante de marcapaso definitivo.
2. Colecistitis crónica.

Antecedentes personales patológicos: Miocardiopatía Chagásica desde hace 10 años

Medicamentos de consumo cotidiano: no consume medicamentos.

Vicios: paciente refiere consumo de alcohol como único vicio, este de manera ocasional sin llegar a la pérdida de conciencia.

Antecedentes patológicos familiares: Padre fallecido con antecedentes de hipertensión arterial, enfermedad de Chagas.

Revisión por sistemas:

- *Sistema cardiovascular* : Disnea de medianos esfuerzos, palpitaciones espontáneas

- *Sistema gastrointestinal*: Dolor agudo, tipo punzante, no se calma con cambios de postura, de intensidad leve a moderada, localizado frecuentemente en epigastrio.

EXAMEN FÍSICO:

- Paciente en regular estado general consiente, tranquilo

- *Corazón*: ritmo cardíaco irregular, alternante con episodios de taquicardia y bradicardia con extrasístoles.

- *Abdomen*: Blando depresible con ruidos hidroaé-

reos positivos, presencia de dolor a la palpación profunda en epigastrio e hipocondrio derecho y hepatomegalia

- *Extremidades*: Presencia de edema en ambos miembros inferiores con fóvea (+).

EXÁMENES COMPLEMENTARIOS

- *Radiografía de tórax*: en la cual se evidencia cardiomegalia importante con antecedentes de miocardiopatía dilatada chagásica

- *Ecografía abdominal*: donde se evidencia hepatomegalia severa homogénea, paredes de vesícula engrosadas por patología de base, líquido anecoico en cavidad abdominal de leve a moderada cantidad.

DIAGNÓSTICO

Insuficiencia Cardíaca Congestiva y miocardiopatía chagásica con taquicardia ventricular

DIAGNÓSTICO DIFERENCIAL:

El síndrome de taquicardia – bradicardia o también conocida como enfermedad del nodo sinusal, cursa con una serie de trastornos del ritmo cardíaco que abarcan, Bradicardia sinusal, Taquicardias, Bradicardia-taquicardia. En general, es un síndrome relativamente inusual y entre sus diversas formas, la bradicardia sinusal ocurre con más frecuencia que los otros tipos. Este síndrome puede ser causado por trastornos que ocasionan cicatrices, degeneración o daño del sistema de conducción del corazón.⁸

La disfunción del nodo sinusal y las arritmias atriales se presentan frecuentemente en la cardiomiopatía chagásica crónica y comprenden desde extrasístoles atriales aisladas, flúter atrial, síndrome bradicardia-taquicardia hasta depresión severa de la actividad del nodo sinusal.

TRATAMIENTO:

Diuréticos, antiarrítmicos, heparina profiláctica, marcapaso transitorio y luego definitivo.

Este grupo de pacientes, sin duda están expuestos a múltiples complicaciones (muerte súbita, arritmias graves, insuficiencia cardíaca descompensada y tromboembolismo) cuya aparición indica mal pronóstico. Por lo tanto es necesario definir un índice de riesgo que determinaría el perfil evolutivo de cada paciente¹².

DISCUSIÓN

El presente caso clínico nos enseña que ante la presencia de una enfermedad del nodo sinusal o del síndrome taquicardia - bradicardia, una vez que se descartan las causas más comunes de estos padecimientos, debe considerarse la enfermedad de Chagas como diagnóstico diferencial. El abordaje de esta

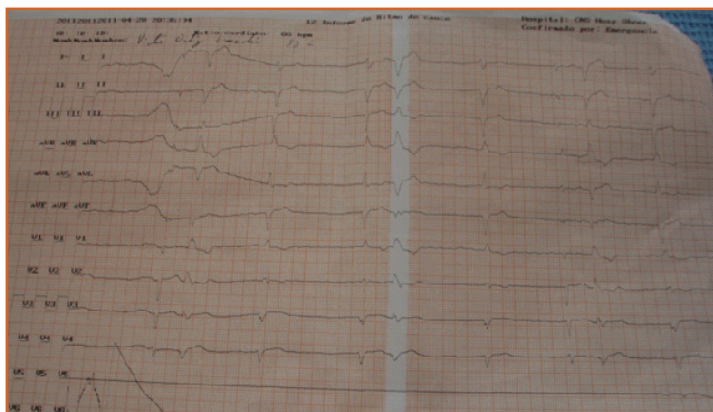


Figura 1 : Presenta frecuencia de 35 por minuto seguido de Extrasístole Ventricular.

enfermedad debe ser integral y multidisciplinario tomando en cuenta además de los hallazgos clínicos y de laboratorio, aspectos epidemiológicos, entomológicos y sociales, que son de vital importancia para un adecuado seguimiento y prevención de re infección y de nuevos casos.

En cuanto al tratamiento aplicado actualmente disponemos de tres recursos terapéuticos para el tratamiento de la taquicardia ventricular monomorfa sostenida en la miocardiopatía dilatada no isquémica: Cardiodesfibrilador implantable, ablación por catéter y fármacos como la amiodarona y el sotalol.

Los pacientes de alto riesgo (resucitados de muerte súbita, taquicardia ventricular sostenida sincopal espontánea o con síntomas severos y pacientes con síncope y taquicardia ventricular inducida) deben recibir un cardiodesfibrilador implantable como terapia inicial, indudablemente estudios como el de Saksena y col, el AVID y el CID^{9,10,11} han demostrado como pacientes con arritmias ventriculares graves y a través de este dispositivo presentaron una disminución significativa de mortalidad súbita, respecto de los que recibían otro tipo de terapéutica. Su utilización en la enfermedad de Chagas demostró excelentes resultados¹², aunque su costo continúa siendo limitante para dichos pacientes.

Lo que indica que en nuestro caso presentado lo ideal para nuestro paciente era el implante de un cardiodesfibrilador, por las características clínicas que presentaba, pero su costo es elevado por lo cual la Caja Nacional de Salud no cubre dicho implante por lo que se limitó al implante de un marcapaso.

En cuanto a las similitudes el uso de *Amiodarona* sigue siendo gran utilidad en la disminución de la mortalidad por insuficiencia cardíaca y por muerte súbita constituyendo uno de los pocos estudios multicéntricos randomizados que incluyó entre los cardiopatas dilatados a pacientes con enfermedad de Chagas en nuestro país.

PERFIL DE RIESGO DEL CARDÍOPATA CHAGÁSICO EN RIESGO

Bloqueo bifascicular (BCRD + HBAl) (+)	→	ECG
Dilatación cardíaca (+)	→	(Rx de tórax)
ARRITMIA (extrasistolia ventricular compleja o fibrilación auricular) (+)	→	(Holter)
Deterioro: Fracción de acortamiento (+)	→	(Ecocardiograma)
Muy baja: Fracción de eyección (+)	→	(Cámara Gamma)

Figura 1 : Cuadro que muestra perfil de riesgo del paciente con cardiopatía chagásica avanzada

REFERENCIAS

1. Manejo de bradicardia sinusal. Nueva clasificación. Disponible en: <http://urgenciasbidasoa.wordpress.com/>
2. Medical Disability Guidelines Tratamiento. Disponible en: www.mdguidelines.com/.../sindrome-del-seno-enfermo/trea
3. Abelloa M, González-Zuelgarayb J, Lópezb y Labadeta C. Modos de inicio de taquicardia ventricular monomórfica espontánea en pacientes con cardiopatía chagásica. *Rev Esp Cardiol*.

2008; 61:487-93. - Vol.61 Núm 05 DOI: 10.1157/13119993

4. Gascón J, Albajar P, Cañas E, Flores M, Gómez J, Ramón N. Diagnóstico, manejo y tratamiento de la cardiopatía chagásica crónica en áreas donde la infección por *Trypanosoma cruzi* no es endémica. *Rev Esp Cardiol*. 2007;60(3):285-93

5. Villagrà F, Santos J, Gavilán JL, Álvares A, Castillo J, Gil-Fournier M. **Cardiopatías Congénitas**. *An Pediatr (Barc)* 2003;59(6):606-22

6. Enciclopedia Médica **Síndrome de Bradicardia – Taquicardia**. Disponible en: <http://www.nlm.nih.gov/medlineplus/spanish/encyclopedia.html> 2006. Acceso el 1 de abril de 2008

7. Barboza Arguello M, Faerron Angel J, Calvo Fonseca N, Campos Fuentes E, Villavicencio Rosales C, Sánchez Hernández G. **Enfermedad del nodo sinusal en una niña con Enfermedad de Chagas**. *Rev. Costarr. Cardiol*. 2006 mayo - agosto, Volumen 8, No. 2

8. OMS, Serie de Informes Técnicos. **Control de la Enfermedad de Chagas**. Segundo informe del Comité de Expertos de la OMS. Ginebra 2002. p. 38.

9. Saksena S, Camm A.J: **Implantable defibrillators for prevention of sudden death**. *Technology at a medical and economic crossroad*. *Circulation* 2002;85:2316.

10. The antiarrhythmics versus implantable defibrillators (AVID) Investigators: **A comparison of antiarrhythmic-drug therapy with implantable defibrillators in patients resuscitated from near-fatal ventricular arrhythmias**. *N. Engl. J. Med.* 2007;337:1576-1583.

11. Connolly S J and CIDS investigators. **Canadian implantable defibrillators study (CIDS) a randomized trial of the implantable cardioverter defibrillator against miodarone**. *Circulation* 2000.101:1297-1302.

12. Storino R, Jörg M, Auger S: **Manual práctico de la atención médica del paciente chagásico**. Ed. Masson- Doyma. Buenos Aires, Argentina. 2002 (en prensa).

FE DE ERRATAS

Estudio de Rodilla Flotante en pacientes del Hospital Clínico Viedma. Revista Ciencia Médica 2011, volumen 14. Número 1:12-16. Bajo el título “Introducción” en el séptimo párrafo (Página 13), usted leyó: El objetivo del presente estudio es determinar más acerca de ésta patología y las características que tiene en nuestro medio, analizándose, distribución según edad y sexo, mecanismos que producen, el tipo de presentación de la patología, su tratamiento, resultados...

Bajo el título “Resultados” en el cuarto párrafo (Página 14), usted leyó: -correspondiendo 10 pacientes al tipo I, 3 al tipo IIA, 1 al tipo IIB y 3 al tipo IIC. Dando los porcentajes mostrados en el (Figura 3).

Bajo el título “Resultados” en el sexto párrafo (Página 14), usted leyó: Las lesiones asociadas se presentaron en el 100% de los pacientes, apareciendo en los porcentajes mostrados en la (Figura 4).

Bajo el título “Resultados” en el octavo párrafo (Página 15), usted leyó: 6 pacientes presentaron un resultado excelente, 5 un resultado bueno, 3 un resultado regular y 1 paciente un resultado pobre, cuyos porcentajes se muestran en la (Figura 5).

Estudio de Rodilla Flotante en pacientes del Hospital Clínico Viedma. Revista Ciencia Médica 2011, volumen 14. Número 1:12-16. Bajo el título “Introducción” en el séptimo párrafo (Página 13), usted debió haber leído: El objetivo del presente estudio es determinar más acerca de ésta patología y las características que tiene en nuestro medio, analizándose: distribución según edad y sexo, mecanismos que producen, el tipo de presentación de la patología, su tratamiento, resultados...

Bajo el título “Resultados” en el cuarto párrafo (Página 14), usted debió haber leído: -correspondiendo 10 pacientes al tipo I, 3 al tipo IIA, 1 al tipo IIB y 3 al tipo IIC (Figura 3).

Bajo el título “Resultados” en el sexto párrafo (Página 14), usted debió haber leído: Las lesiones asociadas se presentaron en el 100% de los pacientes (Figura 4).

Bajo el título “Resultados” en el octavo párrafo (Página 15), usted debió haber leído: 6 pacientes presentaron un resultado excelente, 5 un resultado bueno, 3 un resultado regular y 1 paciente un resultado pobre (Figura 5).