

# Actinomicosis Orofaríngea, una Presentación Cervicofacial

## Oropharynx Actinomycosis, a Cervicofacial Presentation

Boris A. Blanco Cáceres<sup>1</sup>, Karla N. Montaña-Rueda<sup>1</sup>, A. Mélyny Blanco Cáceres<sup>2</sup>

<sup>1</sup>Estudiantes de Medicina, Sociedad Científica de Estudiantes de Medicina, Universidad Mayor de San Simón. Cochabamba, Bolivia

<sup>2</sup>Residente de Medicina Interna, Hospital de Clínicas. Buenos Aires, Argentina.

Correspondencia a:  
Boris A. Blanco Cáceres  
thonybbc@hotmail.com

**Palabras claves:** Actinomicosis, Cervicofacial, Orofaringe.

### RESUMEN

La Actinomicosis es una enfermedad producida por *Actinomyces Israelii* y *Proprininbacterium*, afecta con mayor frecuencia a hombres adultos y puede adoptar diversas formas: cervicofacial, torácica, abdominal y pélvica.

La afectación cervicofacial puede cursar como una leve tumoración, como un absceso o como una masa, pero no siempre se diagnostica con facilidad, y de hecho, con frecuencia es confundida con neoplasias o enfermedades granulomatosas. El diagnóstico se obtiene a partir de los hallazgos microbiológicos e histológicos.

Se presenta el caso de un paciente de sexo masculino de 67 años, con dolor constante en orofaringe de algunos meses de evolución, que le impedía la ingesta de alimentos. Al examen físico presentaba lengua saburral, secreción lingual con gránulos pequeños de color amarillo, lesión indurada orofaríngea y numerosas lesiones diseminadas de 3 mm de diámetro aproximadamente en piel de manos, abdomen y miembros inferiores llegándose al diagnóstico de actinomicosis procediéndose con el tratamiento adecuado.

### ABSTRACT

Actinomycosis is a disease caused by *Actinomyces Israelii* and *Proprininbacterium*, most often affects adult men and may take several forms: cervicofacial, thoracic, abdominal and pelvic.

Cervicofacial involvement may appear as a mild tumor, like an abscess or a mass, but is not always easily diagnosed, and in fact, is often mistaken for malignancy or granulomatous disease. The diagnosis was obtained through microbiological and histological findings.

A male patient, aged 67, had constant pain in the oropharynx for some months, which prevented him from eating. On examination: coated tongue, small, yellow lingual secretion granules, indurated lesion oropharyngeal and numerous disseminated lesions, of 3 mm in diameter on the skin of the hands, abdomen and lower limbs; with the correct diagnosis we can start appropriate treatment.

**Keywords:** Actinomycosis, Cervicofacial, Oropharynx

### INTRODUCCIÓN

La Actinomicosis es una enfermedad localizada o hematogena crónica producida por *Actinomyces Israelii* y *Proprininbacterium*, que suelen formar parte de la flora comensal de las encías, amígdalas y los dientes. Afecta con mayor frecuencia a hombres adultos y puede adoptar diversas formas: cervicofacial, torácica, abdominal y pélvica. La vía más habitual de acceso en la variante cervicofacial es la caries dental, la diseminación desde localizaciones primarias es infrecuente y posiblemente se deba a una diseminación hematogena<sup>1</sup>. Actúa como patógeno en determinadas circunstancias: escasa higiene oral, diabetes, inmunodepresión, malnutrición y daños tisulares locales<sup>2</sup>.

El crecimiento *in vivo* de los actinomicetos suele provocar la formación de agregados denominados "gránulos de azufre". Las manifestaciones clínicas iniciales de la actinomicosis son muy diversas. La enfermedad, que era frecuente antes que se contara con antibióticos, tiene hoy menor incidencia, con lo que ha disminuido también la frecuencia de su identificación oportuna<sup>3</sup>.

La afectación cervicofacial puede cursar como una leve tumoración, como un absceso o como una masa. La forma de presentación ocurre en la mayoría de los casos como una lesión crónica progresiva, con o sin tractos sinuosos y drenaje, induración, fluctuación y enrojecimiento local. En otras ocasiones se presenta como una infección de curso agudo acompañada de signos de afectación sistémica como elevación de la temperatura, malestar general, etc. Pero la actinomicosis no siempre se diagnostica con facilidad, y de hecho, con frecuencia es confundida con neoplasias o enfermedades granulomatosas. El diagnóstico nos los van a dar los hallazgos microbiológicos e histológicos, pero también va a ser fundamental sospechar esta infección para que podamos llegar al diagnóstico correcto<sup>2</sup>.

El tratamiento de elección es la Penicilina G 10 a 20 millones UI vía parenteral durante dos a cuatro semanas seguidas por penicilina V vía oral 500 mg 4 veces al día. El Sulfametoxazol a una dosis de 2 a 4 gramos puede ser una alternativa terapéutica.

#### Abreviaciones y acrónimos utilizados en este artículo:

CNS N°2 = Hospital Obrero N° 2 de la Caja Nacional de Salud  
CA Orofaríngeo = Cáncer Orofaríngeo  
UI = Unidades Internacionales

Recibido para publicación:  
10 de Agosto de 2010

Aceptado para publicación:  
24 de Agosto de 2010

#### Citar como:

Rev Cient Cienc Med 2010;13(1):  
38-40

El tratamiento es de respuesta lenta, debe continuarse durante semanas a meses después de que hayan desaparecido las manifestaciones clínicas con el propósito de asegurar la curación. La práctica de procedimientos como el drenaje y la resección quirúrgica puede ser benéfica<sup>4</sup>.

## PRESENTACIÓN DEL CASO

Paciente de sexo masculino de 67 años, con dolor constante en orofaringe de algunos meses de evolución, con el desarrollo progresivo de afonía, incremento del dolor, odinofagia y pérdida de peso de aproximadamente 10 Kg. en dos meses previos a la consulta, atribuidos por el paciente al dolor en orofaringe que le impedía la ingesta de alimentos. Motivo por el cual es enviado al servicio de Infectología del CNS N°2.

**Al examen físico:** Lengua saburral, secreción lingual con gránulos pequeños de color amarillo (azufre) (fig. 1), lesión indurada orofaríngea, numerosas lesiones diseminadas de 3 mm de diámetro aproximadamente en piel de manos y abdomen. En miembros inferiores manchas rojizas simétricas bilaterales de 5 cm de diámetro aproximadamente en superficies antero internas de la pierna (fig. 2), sumados a lesiones similares de menor diámetro circundantes a las lesiones descritas.

Dentro de los antecedentes de importancia se destaca la consulta con el servicio de odontología, 3 meses previos a la consulta en cuestión, para tratarse algunas piezas dentales en mal estado (1 y 2 molar izquierdos), mismo servicio evidencio la presencia de lesiones induradas con numerosos abscesos en orofaringe, por lo cual es derivado a cirugía maxilofacial

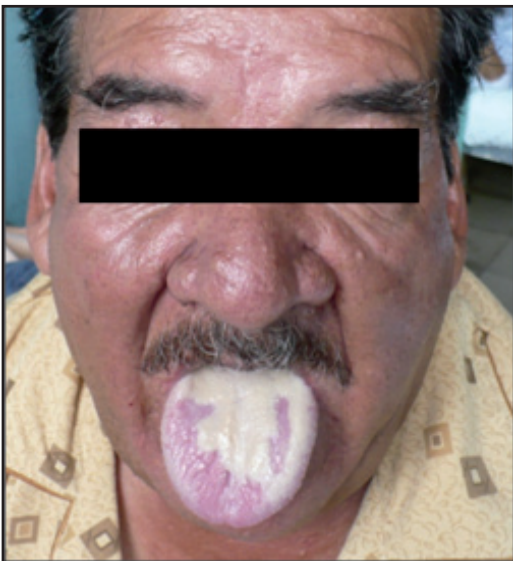

Figura 1: Lengua saburral y secreción lingual con gránulos color azufre y trayectos fistulosos

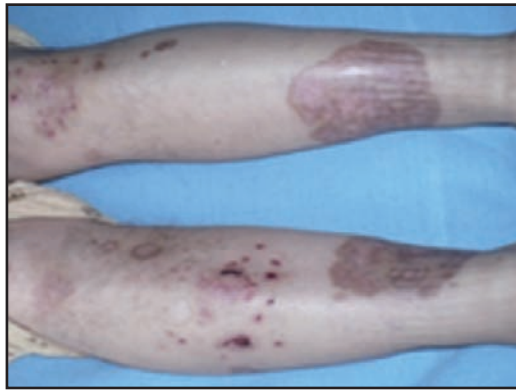


Figura 2: Manchas en Miembros. Inf. Sugieren diseminación hemática

donde se planteo la sospecha de un CA orofaríngeo por la clínica compatible, solicitándose la toma de una biopsia.

Dentro de los exámenes complementarios se realizó un hemograma completo que resalta: moderada leucocitosis, con desviación hacia la izquierda. Biopsia: ausencia de células tumorales malignas. Cultivo de secreciones de la lesión: crecimiento positivo para *Actinomyces Israelii*, descartando de esta manera cualquier sospecha de un CA orofaríngeo.

Estudios de imagen: se solicitó una placa torácica posteroanterior ante sospecha de diseminación torácica, la misma fue descartada al no evidenciarse alteración pulmonar alguna ni clínica compatible.

Una vez establecido el diagnóstico, se procede al drenaje y aspiración de abscesos y el cierre quirúrgico de fistulas, a cargo de cirugía maxilofacial. Posteriormente es internado en el servicio de Infectología para iniciar tratamiento en base a Penicilina Sódica 4 Millones UI cada 6 hrs. durante 3 semanas, con evolución favorable, sustituyéndose posteriormente la terapia a vía oral, con Penicilina V por 9 meses.

## DISCUSIÓN

La actinomicosis es una enfermedad comúnmente ignorada, esto debido a la falta de conocimiento de los patógenos implicados en este cuadro (*Actinomyces Israelii*, *Propriniobacterium*), y de la diversidad de formas que pueden adoptar las lesiones, ya que la morfología de estas se asemeja con lesiones cancerosas. La localización de este cuadro puede llevar a confusiones en el diagnóstico, por ello es muy importante hacer un diagnóstico oportuno debido a que las complicaciones y el riesgo de diseminación podrían entorpecer y aun prolongar el curso de esta patología, afectando definitivamente las zonas corporales implicadas. En el presente caso el cuadro clínico correspondía a una infección cervicofacial primaria crónica, con probable diseminación hematogena a piel de miembros inferiores, lo cual nos indicaría que el tratamiento debería ser durante un tiempo muy prolongado a

fin de evitar complicaciones torácicas, abdominales y pélvicas entre otras; el desarrollo de un cuadro diseminado es muy poco frecuente, pero se llegó a la conclusión de diseminación debido a que las lesiones cutáneas remitieron al finalizar el tratamiento. Las diseminaciones deben ser descartadas mediante control radiológico torácico, abdominal y pélvico. El diagnóstico debe ser responsable por el impacto que podría generar un diagnóstico erróneo como un CA en el paciente y su familia. Es por eso que la toma de muestras para cultivo constituyen una herramienta diagnóstica de mucha importancia en este cuadro clínico.

## REFERENCIAS

1. Beers MH, Porter RS, Jones TV, Kaplan JL, Berkwitz M. **El Manual Merck de Diagnóstico y Tratamiento 11a ed.** España: Elsevier; 2007. p. 1637- 1638.
2. Herrero Basilio M. Y., Barón Ramos M. A., Daura Sáez A., Muñoz Roca N. L., Valiente Álvarez A. **Tumoración mandibular: un caso de actinomicosis cervicofacial. An. Med. Interna (Madrid)** [revista en Internet]. 2002 Nov [acceso en: Julio 2010]; 19(11): 61-63. Disponible en: [scielo.isciii.es/scielo.php?script=sci\\_arttext&pid=S0212-71992002001100017&lng=es](http://scielo.isciii.es/scielo.php?script=sci_arttext&pid=S0212-71992002001100017&lng=es). doi: 10.4321/S0212-71992002001100017.
3. Kasper D, Fauci A, Longo D, "et al". **Harrison Principios de Medicina Interna.** 16º ed. Mexico: McGraw-Hill Interamericana; 2006: Vol I: cap 147. p. 1044.
4. Tierney L, McPhee S, Papadakis M. **Diagnóstico Clínico y Tratamiento 41a ed.** Mexico: Manual Moderno; 2006. p. 1251

## Fe de erratas

Portada. Revista Ciencia médica 2009, volumen 12. Número 2. En la portada, tercera oración usted debió haber leído: Prevalencia de cardiopatías congénitas y su asociación a infecciones.

Estado y evaluación de la investigación en pregrado. Revista Ciencia médica 2009, volumen 12. Número 2:5. En el cuarto párrafo usted debió haber leído: Un error que se viene arrastrando desde hace mucho tiempo, es la presentación de bibliografía, debido a que no se basan en las "Normas de Vancouver"; en el quinto párrafo usted debió haber leído: Otros problemas son los tiempos en que se presentan cada sección; en el mismo párrafo debió haber leído: Pero como hasta el momento ha sucedido, los trabajos realizados muestran errores por poca orientación que se les brinda a los autores.

Comparación del libro de Advanced Trauma Life Support 7ma y 8va edición. Revista Ciencia médica 2009, volumen 12. Número 2:6-8. Bajo el acápite Síndrome compartimental (página 8), usted debió haber leído: La ausencia de un pulso distal es un hallazgo a encontrar.

Tratamiento farmacológico de control del asma en niños de 5 años menores: Nuevas recomendaciones del GINA 2009. Revista Ciencia médica 2009, volumen 12. Número 2:9-11. En la tabla 1 (página 9), en la fila correspondiente a Limitación de las actividades, usted debió haber leído: Puede tener tos, sibilancias o dificultad respiratoria durante el ejercicio, actividad rigurosa o la risa.

Frecuencia de Neumonía Adquirida en la comunidad en el Hospital Clínico Viedma. Revista Ciencia médica 2009, volumen 12. Número 2:15-17. En la tabla 1 (página 16), la sigla VCH se refiere a Hospital Clínico Viedma. Bajo el título resultados (página 16), en la primera oración del tercer párrafo usted debió haber leído: En el cultivo se realizó un antibiograma y los resultados fueron: sensibilidad y resistencia antibiótica del estreptococo.

Contaminación enterobacteriana del Guarapo de una Fábrica de Cochabamba, en Fermentación Normal y Fermentación Flemosa. Revista Ciencia médica 2009, volumen 12. Número 2:20-22. Bajo el resumen (página 20), usted debió haber leído: El guarapo es una bebida alcohólica que sigue la vía de fermentación y un desvío del mismo resulta en guarapo de consistencia flemosa.

Esquizofrenia: la Complejidad de una Enfermedad Desoladora. Revista Ciencia médica 2009, volumen 12. Número 2:32-37. La tabla 1. (página 34) representa los criterios diagnósticos DSM-IV para la esquizofrenia y la tabla 2. (página 35) representa los criterios diagnósticos DSM-IV para los subtipos de esquizofrenia.