

IMAGENES PEDIATRICAS INUSUALES

Cuerpo extraño en vía aérea neonatal y dificultad respiratoria

Foreign body in the neonatal airway and respiratory distress

Drs.: Jiorgina Laime Pally*, Ac. Eduardo Mazzi Gonzales de Prada, Manuel Pantoja Ludueña****

Recién nacido masculino de 24 días de vida, procedente de Caranavi. Producto del 2º embarazo, de madre de 35 años de edad. Nació saludable luego de cesárea programada por presentación podálica. Alimentación con lactancia materna exclusiva. Recibió vacuna BCG. Ingresó al Servicio de Neonatología por presentar, una semana previa a su internación dificultad respiratoria, tos, irritabilidad y rechazo al seno materno. A su ingreso se observó mal estado general, hipoactividad, hipotermia, signos de deshidratación y sobre todo llamó la atención la taquipnea y los datos de dificultad respiratoria: retracción intercostal, costal y aleteo nasal. A la auscultación pulmonar se comprobó murmullo vesicular disminuido y estertores bilaterales. El resto del examen clínico fue normal.

La radiografía PA y lateral de tórax fue normal, figura # 1; como también fueron normales los demás estudios de gabinete y de laboratorio realizados. Mientras se realizaba fisioterapia respiratoria, el paciente eliminó espontáneamente un objeto de plástico (juguete de aproximadamente de 1-2 cm de diámetro), alojado en la vía aérea superior; figura # 2. Posterior a este evento, los síntomas y signos de dificultad respiratoria disminuyeron notoriamente. Frente a este hallazgo, se re-interrogó a la madre y comentó que el hermano mayor de 3 años de edad, jugando con ese juguete; fue quien lo introdujo en forma accidental en la boca del niño. Presentamos este caso inusual, para tenerlo presente dentro del diagnóstico diferencial del síndrome de dificultad respiratoria del recién nacido.

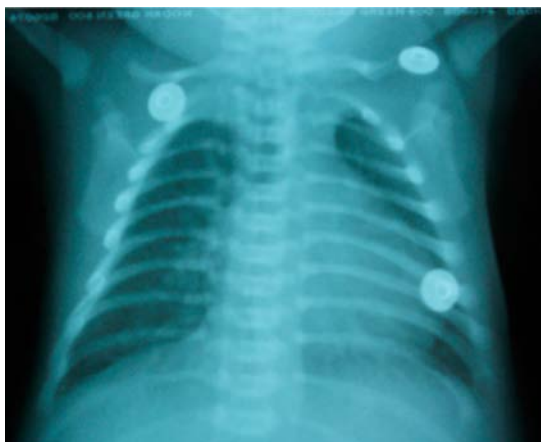


Figura # 1. Radiografía de tórax normal.



Figura # 2. Cuerpo extraño encontrado en la vía aérea.

* Médico Residente II de Pediatría. Hospital del Niño "Dr. Ovidio Aliaga Uría", La Paz

** Pediatra - Neonatólogo. Unidad de Neonatología. Hospital del Niño "Dr. Ovidio Aliaga Uría". La Paz

Correspondencia: Dra. Jiorgina Laime. jlaimep@gmail.com