

---

## CASO CLINICO

---

### *Síndrome Silver Russell*

*Silver Russell syndrome*

**Drs.: Jhony Perez Valverde\*, Carla Córdova Arce\*\***

#### **Resumen**

El síndrome de Silver-Russell es una rara enfermedad genética caracterizada por un retardo de crecimiento intrauterino y postnatal, asimetría corporal y dismorfismo facial peculiar. El cuadro es reconocible clínicamente pero su etiología parece ser heterogénea. Presentamos el caso de un niño 5 años y 8 meses de edad con retardo del crecimiento, agenesia de segundos premolares, micrognatia e hipoplasia generalizada del esmalte.

#### **Palabras Claves:**

Rev Soc Bol Ped 2011; 50 (1): 13-5: síndrome de Silver-Russell, retardo crecimiento, agenesia premolar, micrognatia, hipoplasia esmalte.

#### **Introducción**

El síndrome de Silver-Russell es una rara enfermedad genética caracterizada por retraso del crecimiento intrauterino, asimetría corporal de hemihipertrofia, y dismorfismo facial peculiar. Fue descrito por Silver en 1953 en dos niños pequeños al nacimiento con retraso en el desarrollo y asimetría corporal; un año después Russell publicó una serie de 5 pacientes similares con alteraciones faciales de frente amplia, cara pequeña y boca de labios finos con comisuras hacia abajo. Patton acuñó el nombre de "Síndrome de Silver-Russell" y posteriormente Price delineó los criterios diagnósticos: peso al nacimiento menor en dos desviaciones estándar, pobre crecimiento postnatal, perímetro cefálico conservado, asimetría corporal y dismorfismo facial clásico.<sup>1-4</sup>

#### **Abstract:**

Silver-Russell syndrome is a rare genetic disease characterized by intrauterine growth retardation and postnatal body asymmetry and peculiar facial dysmorphism, case are recognizable clinically, but its caused appears to be heterogeneous. We report the case of an infant of 6 months of age with growth retardation, absence of second premolars, mandibular micrognathia, generalized enamel hypoplasia.

#### **Key words:**

Rev Soc Bol Ped 2011; 50 (1): 13-5: Silver-Russell syndrome, growth retardation, enamel hypoplasia, micrognatia, agenesis of premolars.

La frecuencia de presentación es uno por cada 100.000 nacidos vivos, afecta igual a ambos sexos. Los pacientes son pequeños al nacer y continúan con retraso en el crecimiento postnatal en peso y talla, no hay crecimiento proporcionado y se presenta asimetría corporal con afección de algún segmento corporal. La cara es de forma triangular: frente amplia, mentón pequeño y afilado con micrognatia, escleróticas de tonalidad azulada, boca ancha con comisuras hacia abajo; además hay clinodactilia de meñiques y sindactilia entre tercero y cuarto dedos; la talla final que pueden lograr es en promedio 1,50 cm en varones y 1,40 cm en mujeres. La mayor parte de los casos son esporádicos pero también se ha comprobado herencia autosómica dominante y excepcionalmente recesiva.<sup>1-3</sup>

---

\* Jefe de la Unidad de Odontopediatría. Hospital del Niño Dr. Ovidio Aliaga Uría  
\*\* Odontopediatra. Hospital del Niño Dr. Ovidio Aliaga Uría

## Caso clínico

Se trata de un paciente masculino de 5 años y 8 meses de edad, que fue producto de una segunda gestación, parto hospitalario, Nació prematuro a los 7 meses con baja talla identificada por una ecografía prenatal y bajo peso de nacimiento (1.300 gr).

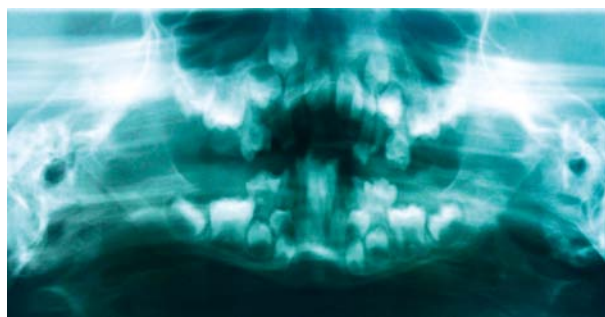
Antecedentes familiares: segundo hijo de padres jóvenes, sanos, madre de 31 años y padre de 30 años de edad, un hermano de 9 años aparentemente sano.

Antecedentes mórbidos: el crecimiento posnatal fue lento y escaso, se le diagnosticó desnutrición proteico-calórica severa por lo que está en tratamiento nutricional. Fue valorado por cardiología y se detectó un defecto del tabique interauricular, sin traducción hemodinámica. Fue valorado por genética, tiene un cariotipo 46 xy y se descartó causas cromosómicas para el fenotipo Silver Russel. Recibe hormona de crecimiento desde hace dos años.

Al examen físico actual destaca: paciente con talla baja para la edad con moderada hipotonía genera-

lizada, asimetría corporal dada por hemihipertrofia izquierda, clinodactilia de meñiques, macrocefalia, frente amplia, cara pequeña de contorno triangular con vértice inferior, labios finos alargados, comisuras bucales descendentes, mejillas planas, micrognatia; (figura # 1). La valoración intraoral mostró hipoplasia generalizada del esmalte, apiñamiento dental, presencia de múltiples caries dentales, y en la radiografía panorámica de la boca se evidencia la agenesia de segundos premolares superiores e inferiores (figura # 2).

**Figura # 2. Radiografía panorámica que demuestra la agenesia de los segundos premolares superiores e inferiores.**



El paciente recibió tratamiento integral bucodental bajo anestesia general estabilizando y rehabilitando la sanidad con función oral. Actualmente se mantiene en control odontopediátrico, los padres recibieron indicaciones y recomendaciones post-operatorio con el fin de mantener la salud estomatognática.

## Discusión

El paciente presenta todos los criterios clínicos en relación al síndrome de Silver-Russell, el diagnóstico diferencial se realizó con los síndromes autosómicos recesivos con los que comparte rasgos esenciales de retardo al crecimiento, asimetría, dismorfismo facial y clinodactilia; como son: síndrome de Dubowitz, que tiene ptosis palpebral, blefarofimosis, paladar hendido que no presentaba este paciente, y del síndrome “3-M”, llamado así por haberlo descrito Miller, McKusick y Malvaux o displasia

dolicoespondílea que requiere tener malformación esquelética vertebral hiperlordótica y alteraciones costales y metacarpianas.<sup>1</sup>

La mayoría de los casos de síndrome de Silver-Russell son esporádicos, pero la transmisión hereditaria es heterogénea, algunos casos muestran afección del cromosoma 7 ó 17.<sup>3</sup>

Se presento este caso clínico con el fin de tener una orientación en el diagnóstico, tratamiento, pronóstico y recomendaciones post-operatorias desde el punto de vista odontopediátrico. Así mismo, poder comparar y así relacionar los hallazgos dismorfológicos con alteraciones genéticas en relación a este síndrome que tiene asimetría corporal, dismorfismo facial, micrognacia, labios delgados, paladar hendido, agenesia de premolares, apiñamiento dental, hipoplasias de esmalte por hipocalcificación e hipo-

maduración, alto índice de procesos cariosos, alteraciones gingivales y queilitis angular secundaria.

## Referencias

1. Price SM, Stanhope R, Garrett C, Preece MA, Trembath RC. The spectrum of Silver Russell syndrome: a clinical and molecular genetic study and new diagnostic criteria. *J Med Genet* 1999;36:837-42.
2. Peinado GA, Borja PC, Narbona LE, Contreras CF, Jerez CA, Miras BMJ. Enanismo intrauterino y rasgos dismórficos: un caso de síndrome de Russell-Silver. *An Esp Pediatr* 2001;54:588-90.
3. Rossignol S. Silver-Russell syndrome and its genetic origins. *J Endocrinol Invest* 2006;29(Suppl 1):9-10.
4. Terán-Miranda C, Terán-Escalera C, Villarroel-Arratia P. Síndrome de Russell-Silver, reporte de un caso. *Rev Soc Bol Ped* 2007;46:33-5.