

## IMAGENES PEDIATRICAS INUSUALES

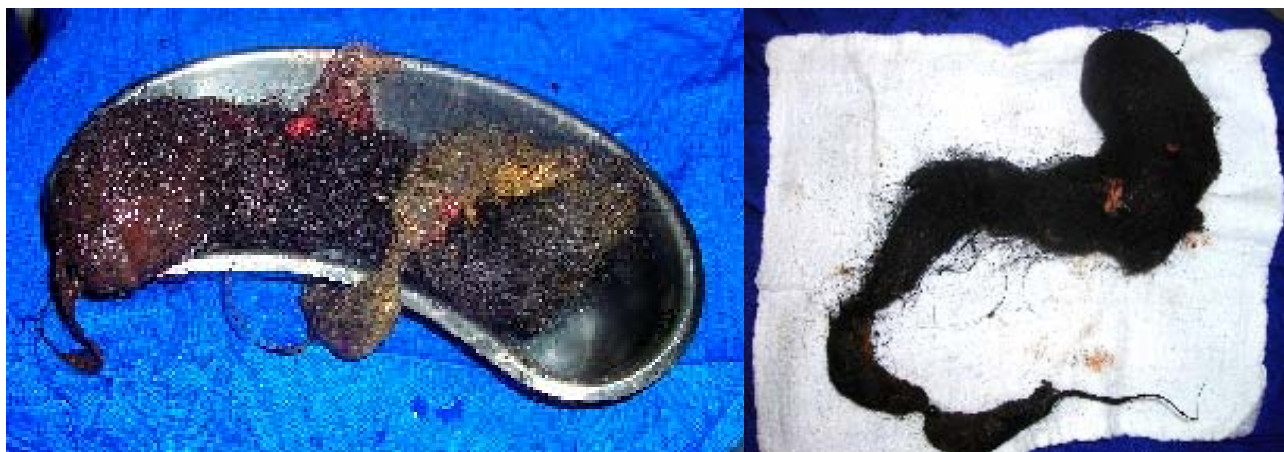### *Tricobezoar*

#### *Tricobezoar*

**Drs.: Deisy Bocángel Jerez<sup>1</sup>, Igor Salvatierra Frontanilla<sup>2</sup>, Jorge Galindo Gomez<sup>3</sup>, Alberto Durán Quiroz<sup>4</sup>.**

Paciente femenino de 13 años de edad, quien consulta por dolor abdominal, pérdida de peso y vómitos persistentes de tres semanas de evolución. Al examen físico destaca: emaciación, marcada palidez mucocutánea y masa abdominal de 10 cm de diámetro en epigastrio, no dolorosa, fija y adherida a planos profundos. Los exámenes complementarios demostraron: anemia severa, hipoproteinemia e hipoalbuminemia, hierro sérico bajo y TIBC elevado, PPD negativo, marcadores tumorales negativos, ultrasonografía abdominal no concluyente, radiografía de abdomen con medio de contraste sugerente de tricobezoar

y la tomografía axial computarizada (TAC) de abdomen fue compatible con bezoar y neumatosis gastroduodenal. Se realizó tratamiento multidisciplinario: transfusión de hemoderivados, manejo nutricional, suplemento con hierro, resolución quirúrgica del tricobezoar, apoyo psicológico y terapia psiquiátrica. Cabe hacer notar que tanto la familia como la paciente, negaron tricotilomanía y la misma que fue aceptada únicamente luego de haber visto el tumor extraído; indicando que la tricofagia tenía varios años de evolución produciendo el deterioro progresivo del estado general. Ver figuras # 1, 2 y 3.



**Figura # 1. Imágenes del tricobezoar en el postoperatorio inmediato.**

- 1 Médico Pediatra Nefróloga. Unidad de Pediatría General. Hospital del Niño "Dr. Ovidio Aliaga Uría". La Paz.
- 2 Médico Genetista. Unidad de Pediatría General. Hospital del Niño "Dr. Ovidio Aliaga Uría". La Paz.
- 3 Cirujano Pediatra. Unidad de Cirugía Pediátrica. Hospital del Niño "Dr. Ovidio Aliaga Uría". La Paz.
- 4 Médico Pediatra. Unidad de Pediatría General. Hospital del Niño "Dr. Ovidio Aliaga Uría". La Paz.

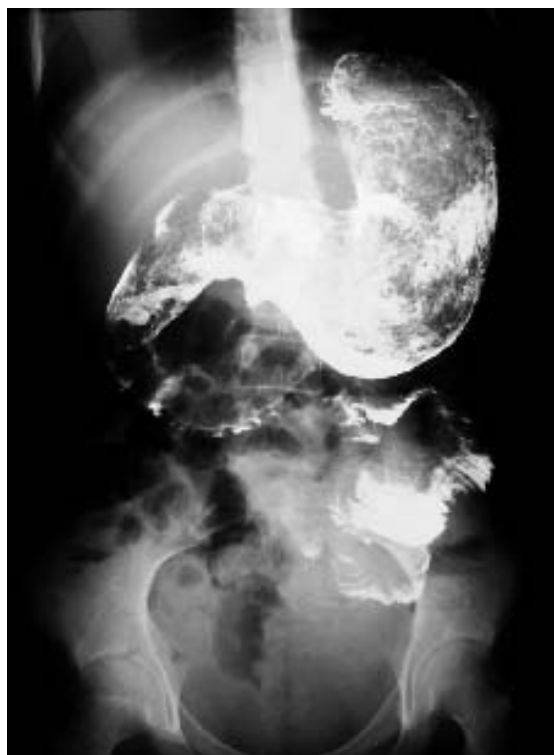

Figura # 2. Radiografía de abdomen contrastada sugerente de tricobezoar.

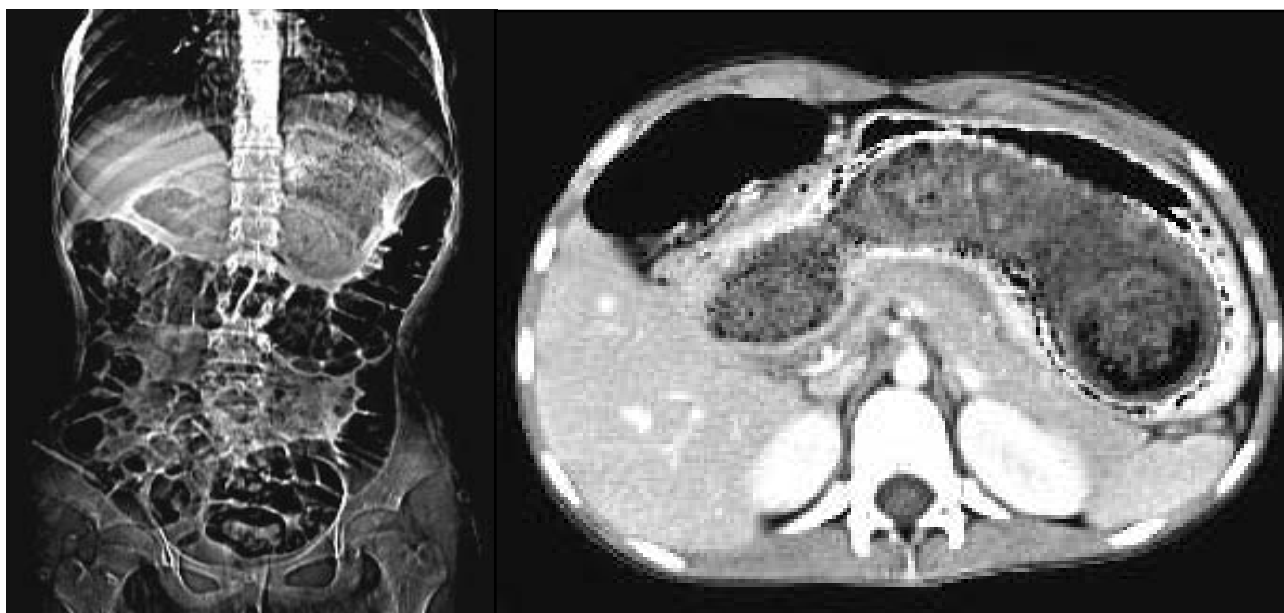


Figura # 3. TAC de abdomen compatible con bezoar y neumatosis gástrica.