

---

## CASO CLINICO

---

### *Absceso cerebral, a propósito de un caso*

*Cerebral abscess, a case report*

**Drs.: Miguel Céspedes Lesczinsky\*, Freddy Choque\*\*, Soledad Diaz\*\*, Nazareth Melgar\*\***

#### Resumen

Los abscesos cerebrales constituyen la forma más común de supuración intracraneal en los niños, son más frecuentes entre los 4 a 8 años de edad, el tipo de germen que lo causa depende del proceso primario y de la localización del absceso. El diagnóstico se realiza con pruebas de imágenes y el tratamiento puede ser médico o quirúrgico y en algunos casos mixtos. Presentamos el caso de una niña cuyo foco primario era una otitis media supurada que llevó a la formación de absceso cerebral.

#### Palabras claves:

Rev Soc Bol Ped 2009; 48 (2): 92-95: otitis media supurada, absceso cerebral.

#### Abstract

Cerebral abscesses are the most common form of intracranial suppuration in children, are more common among 4 to 8 years of age, the type of germ that causes it depends on the primary process and the location of the abscess. Diagnosis is made with imaging tests and treatment may be medical or surgical instruments and in some cases both. We report the case of a girl whose primary focus was a *suppurative otitis media* leading to the formation of cerebral abscess.

#### Key words:

Rev Soc Bol Ped 2009; 48 (2): 92-95: *suppurative otitis media*, cerebral abscess.

#### Introducción

Los abscesos cerebrales se pueden presentar en niños prácticamente a cualquier edad aunque son más frecuentes entre los 4 y 8 años, representan la forma más común de supuración dentro del cráneo y consiste en una acumulación localizada de material purulento. Son infrecuentes y son potencialmente mortales.

Puede originarse desde focos supurativos contiguos, por diseminación hematogena desde focos distantes, por traumatismos craneales penetrantes o después de una intervención quirúrgica; los agentes causales difieren dependiendo del origen de la infección. Gracias a estudios experimentales se pueden identificar cuatro etapas en la formación de un absceso

cerebral; cerebritis temprana, cerebritis tardía, capsula temprana y capsula tardía.

El diagnóstico se realiza por pruebas de imagen, y el tratamiento depende del estadio en que se encuentre la patología, pero consiste en antibióticos adecuados y en varias ocasiones el drenaje quirúrgico de la colección purulenta.

Presentamos el caso clínico de una niña con un cuadro primario de otitis media supurada que se complico con la formación de un absceso cerebral.

#### Caso clínico

Paciente femenino de 9 años de edad que ingresó al Servicio de Pediatría del Hospital Materno Infantil

---

\* Médico Pediatra. Hospital Materno Infantil. Trinidad - Beni

\*\* Médico Residente de Pediatría. Hospital Materno Infantil. Trinidad - Beni

Artículo recibido 10/7/09 y fue aprobado para publicación 18/9/09

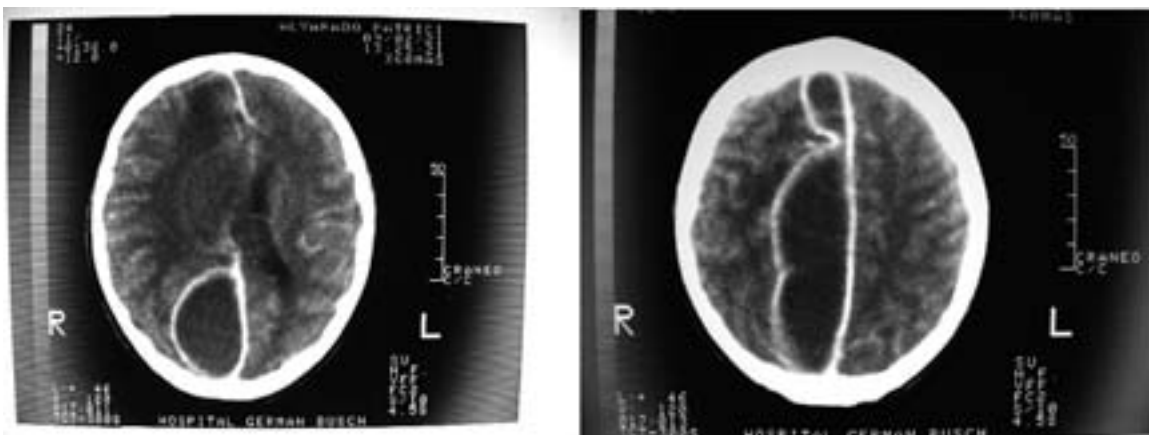
de Trinidad derivada del Hospital de la ciudad de Santa Ana de Yacuma, por un cuadro clínico de 15 días de evolución caracterizado por otalgia derecha por lo cual recibió tratamiento en base a amoxicilina por 7 días, no cediendo el cuadro, fue hospitalizada debido a que se suma al cuadro vómitos frecuentes, mal estado general y supuración de oído derecho; luego de 8 días de tratamiento con cefotaxima y ampicilina, el cuadro febril no remite por lo que fue derivada a nuestro centro hospitalario.

A su ingreso, paciente en regular estado general, piel y mucosas pálidas, con signos leves de deshidratación, desnutrida, orientada, álgica. Al examen físico se observa secreción purulenta y mal oliente de oído derecho, membrana timpánica congestiva y abombada en oído izquierdo, resto del examen sin particularidad. Ingresó con el diagnóstico de otitis media supurada. Se inicia antibiótico terapia en base a amoxicilina + ácido clavulánico más amikacina por vía parenteral. El hemograma de ingreso con leucocitosis de 12.800 mm<sup>3</sup> y neutrofilia de 85%, Hb baja, VES de 75 mm, química sanguínea normal, coproparasitológico reporta quistes de *Giardia Lamblia*, examen de orina normal.

A las 48 horas se reciben los resultados de los dos hemocultivos: negativos y de secreción de oído derecho: positivo para *Proteus Mirabilis*, sensible a amoxicilina + ácido clavulánico, ceftazidima, ci-

profloxacin, ampicilina, cefotaxima, gentamicina. Se realizó interconsulta con Otorrinolaringología, y se decide cambiar antibióticos a ciprofloxacina endovenosa y en gotas óticas. A las 48 horas, presenta nuevamente fiebre, vómitos, cefalea occipital, decaimiento general, por lo cual se realiza el día 5° de internación hemograma de control que reporta: leucocitos normales con neutrofilia, Hb 9,9; Hto 27,9, PCR +++, VES 65 mm, líquido cefalorraquídeo con citoquímico normal y cultivo negativo. La tomografía axial computarizada (TAC) de cráneo sin contraste muestra imagen compatible con absceso cerebral que fue confirmado con TAC con contraste, en la cual se observa en los diferentes cortes, imágenes de colección rodeada por un anillo reforzado por el contraste en región occipital que llega incluso a región frontal siguiendo el trayecto del seno venoso sagital (figura # 1), por este motivo se instaura tratamiento antibiótico con ceftriaxona, metronidazol y vancomicina, manitol y fenobarbital. Neurocirugía decide que la mejor conducta es la quirúrgica, sin embargo los familiares rechazan dicha intervención. En los días posteriores, la paciente presenta deterioro progresivo del estado de conciencia y posterior coma con signos de aumento de la presión intracraneal y finalmente presenta un paro cardio-respiratorio, falleciendo al día 7° de internación.

**Figura# 1. TAC de cráneo con contraste: evidencia el absceso cerebral y edema con desviación de la línea media.**



## Discusión

Los abscesos cerebrales son generalmente únicos, aunque en un 6% para algunos autores y en un 30% para otros pueden ser múltiples y afectar a más de un lóbulo, como en el caso que presentamos.

Las vías de infección son varias, entre las cuales tenemos la que se da por focos supurativos contiguos, sobre todo infecciones que asientan en el oído, senos paranasales, mastoides y dentales y la localización de la lesión así como los agentes causales difieren dependiendo del origen de la infección, así en infecciones de oído y de la región mastoidea la localización más habitual es el lóbulo temporal y occipital, 80% de los abscesos cerebelosos se originan en infecciones de oído, los gérmenes que predominan son *streptococos* aerobios y anaerobios, *fusobacterium*, *haemophilus*, *bacteroides*, *enterobacterias* y *Pseudomona aeruginosa*. *Proteus* es el germen más frecuente para algunos autores en absceso de origen ótico, siendo este el germen que encontramos en el cultivo de la secreción otica de nuestro paciente.

Otra vía de infección es la diseminación hematogena, que causan lesiones especialmente en el área de la arteria cerebral media aunque puede afectarse cualquier lóbulo cerebral. Las cardiopatías congénitas cianóticas representan hasta el 24% del origen de un absceso cerebral, siendo mayor el riesgo en presencia de Tetralogía de Fallot, seguida de la transposición de los grandes vasos, la atresia tricuspídea y el tronco arterioso, los gérmenes más frecuentes son *streptococos viridans*, *s. anaerobios*, *staphylococcus aureus* ( que es más frecuente con endocarditis ), y en raras ocasiones *haemophylus*. Puede también formarse un absceso debido a una lesión pulmonar, focos intraabdominales, urinarios, etc. En pacientes con inmunodepresión es importante tomar en cuenta a las infecciones micóticas, y si es consecuencia de un trauma craneal el más frecuente es *s. aureus*.

Los estadios o etapas en la formación de un absceso cerebral se conocen mejor hoy gracias a estudios experimentales, los cuales son: Cerebritis temprana (1 a 3 días); Cerebritis tardía (4 a 9 días); Capsula

temprana (10 a 14 días); Capsula tardía (día 14 y más).

Las manifestaciones clínicas dependen de varios factores como el tamaño y la localización del proceso, la virulencia de los microorganismos, el foco primario de infección, o el hecho de que sea único o múltiple. Según diferentes autores los signos más comunes son: Cefalea en un 60%, fiebre 50%, vómitos 50%, signos neurológicos focales 35%, edema de papila 35%, signos meníngeos 30%. La paciente del presente caso clínico manifestó cefalea, vómitos y fiebre prolongada. Entre las complicaciones tenemos herniación del tronco cerebral por aumento de la presión intracraneana, coma, o ventriculitis por rotura del absceso en el sistema ventricular lo cual conlleva un 80% de mortalidad.

Para el diagnóstico los exámenes rutinarios son poco esclarecedores, los hemocultivos son positivos solo en un 10%, y en la mayoría de los casos el cultivo de LCR también es negativo, la mejor oportunidad para establecer el diagnóstico bacteriológico es durante la punción o intervención quirúrgica del absceso. Los estudios complementarios más fiables y de elección son la TAC y la resonancia nuclear magnética (RNM), que permiten la detección de la lesión desde etapas tempranas de cerebritis, determinan el tamaño, número y localización del absceso, la TAC no es tan sensible como la RNM pero es más fácil y rápida de practicar, la RNM es superior en sensibilidad y especificidad, diferencia mejor entre edema cerebral y cerebro normal..

En cuanto al tratamiento este depende del estado de maduración del absceso, la cantidad de edema, el efecto masa que detectan las imágenes y la situación clínica del paciente. Sin embargo el drenaje quirúrgico sumado a terapia antibiótica son de elección en la mayoría de los abscesos cerebrales.

El tratamiento antibiótico estará indicado para aquellos casos en que los síntomas son de corta duración, clínicamente estables y con abscesos pequeños (< 2.5 cm.), abscesos en una zona crítica de difícil acceso, o aquellos pacientes que son malos candi-

datos a la cirugía. Cuando la causa es desconocida se administra una cefalosporina de 3<sup>era</sup> generación más metronidazol y si existe antecedente de un traumatismo penetrante o neurocirugía se añade a estos vancomicina o nafcilina. En los casos en que exista cardiopatía congénita se recomienda penicilina más metronidazol. La monoterapia con meropenem es una buena alternativa. Algunos autores recomiendan que cuando el absceso se deba a infecciones de oído, sinusitis o mastoiditis se indicará vancomicina, por el alto porcentaje de resistencia del *S. Pneumoniae* a la penicilina en combinación con cefalosporinas de 3era generación más metronidazol, siendo esta alternativa la que nosotros instauramos debido al antecedente de otitis media supurada y lo avanzado del proceso; como alternativa se puede utilizar ampicilina/ sulbactam, ciprofloxacina. En pacientes con inmunosupresión se debe tener en cuenta el uso de anfotericina B como terapia adicional. La duración que se recomienda para el tratamiento es de 4 a 6 semanas.

El tratamiento quirúrgico estará indicado en aquellos pacientes con abscesos de gran tamaño, los de fosa posterior, aquellos que produzcan un notable efecto de masa, cuando están localizados muy cerca del ventrículo por la posibilidad de rotura a él, en fase de encapsulación avanzada, que no respondan a la medicación antibiótica y en especial cuando aparezcan signos de deterioro neurológico, o aquellos que aumentan de tamaño luego de dos semanas de tratamiento medicamentoso.

El uso de corticosteroides hasta hoy esta en discusión, en presencia de convulsiones está indicada la administración de anticonvulsivos. Otros autores refieren que las convulsiones se presentan en un alto porcentaje 25 hasta 50% por lo que los anticonvulsivos estarán indicados de manera profiláctica, por un periodo no menor a 3 meses.

## Referencias

1. Alvez F. Absceso cerebral. En: Cruz Hernández M. Tratado de Pediatría. Barcelona: Océano. 2007. p.1862-5.
2. Arteaga-Bonilla R. Arteaga-Michel R. Absceso cerebral piógeno. Rev Soc Bol Ped 2004;43:26-8.
3. Campistol J. Absceso cerebral. En Fejerman N, Fernández E. Neurología Pediátrica. 3<sup>a</sup> ed. Buenos Aires: Panamericana. 2007.p.869-74.
4. Coria J, Gómez D. Absceso cerebral en los niños. Revisión. Rev Mex Pediatr 2002;69:247-51.
5. Haslam R. Absceso cerebral. En: Behrman R, Kliegman R, Jenson H, Stanton B. Tratado de Pediatría Nelson. 18<sup>a</sup> ed. Madrid: Elsevier. 2009. p.2524-25.
6. Rosanova M. Absceso cerebral. En Paganini H. Infectología Pediátrica. Buenos Aires: Editorial Científica Interamericana. 2007.p.538-40.
7. Serrano A, Casado Flores J. Absceso cerebral. En: Casado Flores J, Serrano A. Urgencias y tratamiento del niño grave. Barcelona: Océano. 2007. p.547-55.