

IMAGENES PEDIATRICAS INUSUALES

Derrame pleural bilateral en un recién nacido

Bilateral pleural effusion in newborn

Drs.: Pablo Mattos Navarro*, Dennis Pacheco Vedia**

Recién nacido producto del noveno embarazo con diagnóstico de *hydrops fetal* por ecografía obstétrica, razón por la cual se realizó cesárea a las 35 semanas de edad gestacional. Nació un neonato de sexo femenino, con peso 2.5 Kg, talla 42 cm y perímetro cefálico de 34.5 cm. Presentó desde el nacimiento edema generalizado y dificultad respiratoria severa que requirió asistencia mecánica respiratoria y pese a ello no se pudo lograr una adecuada oxigenación. La radiografía de tórax mostró velamiento total en ambos campos pulmonares (figura N° 1) y la

ecografía reveló la presencia de líquido heterogéneo en ambos campos pulmonares; situación que fue compatible con derrame pleural bilateral masivo. Se practicó toracocentesis evacuatoria obteniendo líquido citrino en cantidad de 75 ml del hemitórax izquierdo y 50 ml del derecho y luego se dejó un drenaje pleural bilateral. La radiografía de control mostró ambos campos pulmonares bien ventilados (figura N° 2). Pese al manejo instaurado, falleció a las 48 horas por falla multiorgánica secundaria al trastorno primario.

Figura N° 1. Opacidad homogénea que compromete ambos campos pulmonares.

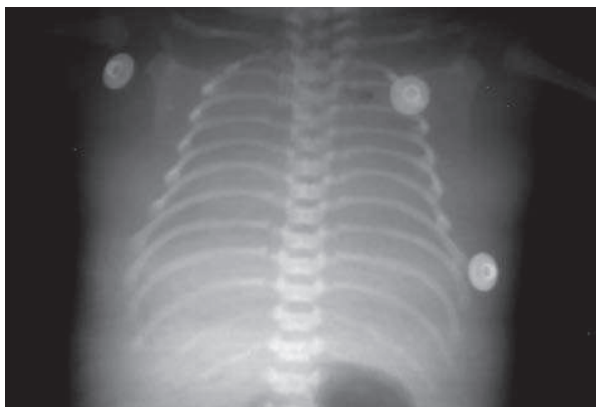
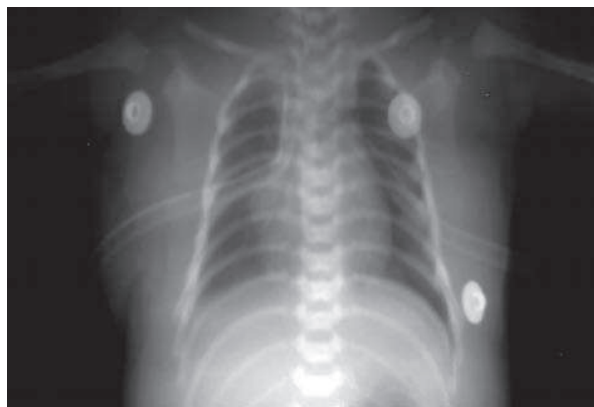

Figura N° 2. Expansión de ambos pulmones luego de toracocentesis y drenaje pleural bilateral.



* Médico Pediatra de Terapia Intensiva. Hospital Materno Infantil. Caja Nacional de Salud. La Paz

** Médico Pediatra. Residente de Cirugía Pediátrica. Hospital Materno Infantil. Caja Nacional de Salud. La Paz