

---

## CASO CLINICO

---

### *Hipotiroidismo subclínico asociado con tiroides lingual*

*Subclinical hypothyroidism associated with lingual Thyroid*

**Drs.: Juan Pablo Hayes Dorado\*, Wálter Montero Justiniano\*, Luis Achá Vargas\*\*,  
Kathryn Barbebito Espinoza\*\*\*, Sandra Chávez Añez\*\*\***

#### Resumen

La tiroides lingual, tejido tiroideo ectópico benigno, representa una entidad clínica rara; frecuentemente es asintomática, en ocasiones su crecimiento provoca sensación de cuerpo extraño, disfagia, disfonía o disnea.

Se describe el caso de una niña de nueve años de edad, atendida por presentar sensación de cuerpo extraño en la faringe, dos meses antes de acudir a la consulta. Al examen físico se observó una masa rojiza de aproximadamente 2 x 2.5 cm en la base de la lengua; no se palpó tiroides en la posición pretraqueal; la centellografía con Tc-99 evidenció la ausencia de captación tiroidea pretraqueal normal con zona de captación en la base de la lengua asociado con un hipotiroidismo subclínicos.

#### Palabras claves:

Rev Soc Bol Ped 2009; 48 (1): 16-19: hipotiroidismo, tiroides lingual, tiroides ectópica.

#### Introducción

La tiroides ectópica es una anomalía embriológica infrecuente caracterizada por la presencia de tejido tiroideo en un lugar diferente al usual (localización pretraqueal), siendo la variante lingual la localización más común de tejido tiroideo ectópico benigno<sup>1-5</sup>.

También puede observarse la tiroides ectópica en la tráquea, región submandibular, mediastino, corazón, pulmones, duodeno y glándulas adrenales<sup>1-5</sup>.

#### Abstract

Lingual thyroid, benign ectopic thyroid tissue, represents a rare clinical entity, is often asymptomatic, their growth often causes foreign body sensation, dysphagia, dysphonia, or dyspnea. We describe a 9-years old girl attended with a foreign body sensation in the pharynx, two months before going to consultation. By the physical examination, in the base of the tongue, a reddish mass of approximately 2 x 2.5cm was observed; pretraqueal position in the thyroid was not palpated, the scintigraphy with Tc-99 demonstrated the absence of normal pretraqueal thyroid uptake, with uptake area at the base of the tongue, associated with subclinical hypothyroidism.

#### Key words:

Rev Soc Bol Ped 2009; 48 (1): 16-19: hypothyroidism, lingual thyroid, ectopic thyroid.

Anatómicamente se la puede clasificar en: lingual, sublingual, prelaríngea y otras localizaciones raras. Su prevalencia oscila entre 1/100.000 a 1/300.000 personas; siendo de 1/4.000 a 1/8.000 pacientes con enfermedad tiroidea y el 65 al 80 % de los pacientes son de sexo femenino<sup>3</sup>.

A continuación se describe el caso de una niña con tiroides ectópica de ubicación lingual asociada a un hipotiroidismo subclínico.

\* Médico pediatra. "Hospital Santa Cruz". Caja Petrolera de Salud. Santa Cruz de la Sierra, Bolivia.

\*\* Cirujano de cara y cuello. "Hospital Santa Cruz". Caja Petrolera de Salud. Santa Cruz de la Sierra, Bolivia.

\*\*\* Residente de pediatría. Servicio de Pediatría. "Hospital Santa Cruz". Caja Petrolera de Salud. Santa Cruz de la Sierra, Bolivia.

Artículo recibido el 7/10/08 y fue aceptado para publicar 12/12/08

## Caso clínico

Se trata de una niña de 9 años y 6 meses de edad, atendida en el “Hospital Santa Cruz” de la Caja Petrolera de Salud, por presentar sensación de cuerpo extraño en la faringe, de dos meses de evolución.

Entre los antecedentes, nació de término (38 semanas) con peso adecuado para la edad (3.2 kg). Sin antecedentes mórbidos relevantes. Buen rendimiento escolar.

De la historia familiar hay la referencia de bocio en la abuela materna, hipotiroidismo en una tía paterna y se informó una talla media familiar de 164.5 cm.

Al examen físico medía 129 cm (percentil 15 para el sexo y edad), IMC de 16 kg/m<sup>2</sup> (percentil 50 para el sexo y edad). Desarrollo puberal: mamas Tanner II; vello pubiano Tanner I. La faringe mostraba una masa rojiza de aproximadamente 2 x 2.5 cm en la base de la lengua, con vasos venosos en su superficie, sin evidencia de hemorragia o ulceración. No se palpó tiroides en la posición pretraqueal.

Entre los exámenes de laboratorio, el nivel de TSH fue de 7.9 UI/mL (rango normal: 0.5-4.2 UI/mL); T4 libre 0.8 ng/dL (rango normal: 0.6-1.5 ng/dL); T3 110 ng/dL (rango: 70-200 ng/dL); anticuerpos antiperoxidasa (anti TPO) ausentes, datos compatibles con hipotiroidismo subclínico.

La ecografía informó ausencia de tejido tiroideo normal en la ubicación anatómica habitual y un nódulo de estructura similar al parénquima tiroideo en la base de la lengua (figura N° 1); la centellografía con Tc-99 evidenció la ausencia de captación tiroidea pretraqueal y zona de captación en la base de la lengua (figura N° 2) y la tomografía computarizada mostró a nivel del piso de la boca y sobre la región sublingual medial; una imagen densa, homogénea, de bordes regulares y 21 mm de diámetro, que corresponde a la glándula tiroidea ectópica.

La paciente se trató con levotiroxina a 25 µg/día, con lo cual los niveles de hormonas tiroideas se normalizaron y disminuyó la sensación de cuerpo extraño y ella es controlada trimestralmente.

Figura N° 1. Ecografía que muestra la ectopia tiroidea.

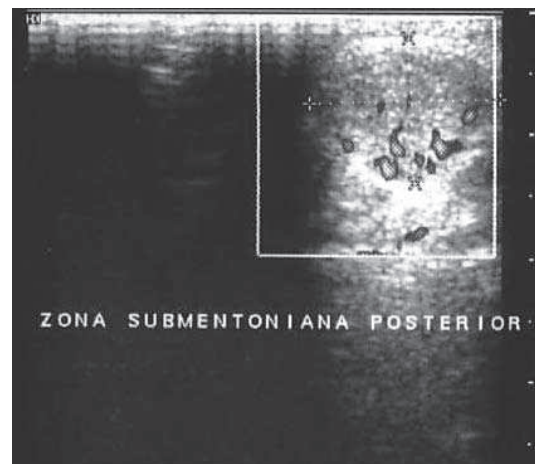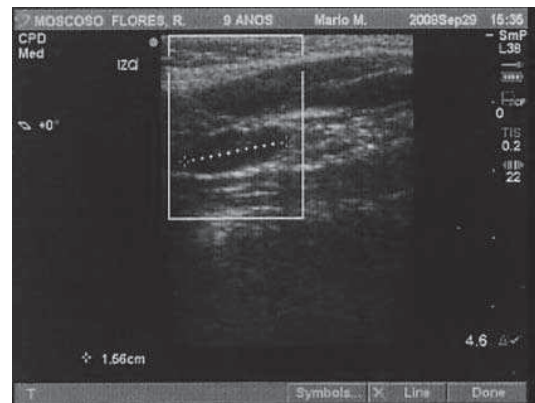
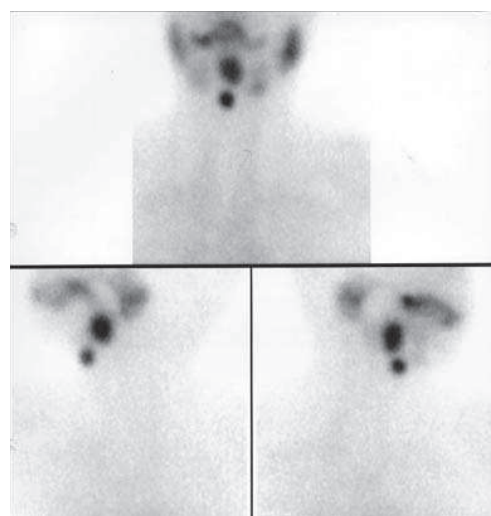


Figura N° 2. Centellografía con Tc-99 que evidencia la ausencia de captación tiroidea en región pretraqueal y zona de captación en la base de la lengua.



## Discusión:

La tiroides ectópica es una entidad embriológica rara caracterizada por la presencia de tejido tiroideo en un lugar diferente al usual. En cuanto a la ubicación, aproximadamente el 90% de los casos de tiroides ectópica corresponde a tiroides de ubicación lingual<sup>1</sup>, como el presente caso.

En la mayoría de los casos, la patogénesis de la tiroides lingual es desconocida. Es probable que mutaciones genéticas de los factores de transcripción TTF-1, TTF-2 y PAX-8, importantes en la morfogénesis y diferenciación tiroideas, se relacionen con las alteraciones de la migración tiroidea<sup>1</sup>. Algunas mutaciones en los factores de transcripción TTF-2 y PAX-8 y en genes del receptor de TSH se han relacionado con tejido tiroideo ectópico, en un minoría de pacientes con disgenesia tiroidea; sin embargo, la causa de la alteración no se conoce con exactitud<sup>2</sup>.

Respecto a los hallazgos clínicos, se ha descrito en pacientes con tiroides lingual, la presencia de ronquidos, apneas con somnolencia diurna y además de la sensación de “crecimiento de la lengua”<sup>3</sup>.

La mayoría de los pacientes con tiroides ectópica son asintomáticos; se han descrito en varios de ellos, síntomas obstructivos así como también hipotiroidismo subclínico, como nuestro paciente. El hipertiroidismo asociado a la tiroides lingual es extremadamente raro; se ha reportado en Japón el primer caso de enfermedad de Graves en una mujer con tiroides lingual y ausencia de tejido tiroideo cervical<sup>4</sup>.

Al examen físico, la tiroides lingual en la orofaringe suele evidenciarse como una masa de diámetro variable de color rojo o rosado, de aspecto vascularizado y superficie lobulada<sup>5</sup>.

Entre los exámenes complementarios de diagnóstico, la tomografía computarizada presenta muy alta sensibilidad y especificidad en la detección de tejido tiroideo, el cual es hiperdenso, por su alto contenido de yodo. Con la resonancia magnética, la tiroides

lingual se observa como una imagen ligeramente hiperintensa en las secuencias T1 y T2<sup>6</sup>.

El carcinoma en la tiroides lingual es muy raro; se han informado cerca a 40 pacientes hasta la fecha (carcinoma papilar en tiroides lingual, con metástasis cervicales ganglionares)<sup>7</sup>.

El diagnóstico diferencial incluye el divertículo de Zenker, tejido esofágico proximal y la compresión extrínseca por crecimiento de la glándula tiroidea, hemangioma, adenoides, amígdala lingual, lipoma o carcinoma<sup>5</sup>.

Los exámenes complementarios que se solicitan en los pacientes con tiroides ectópica son el perfil tiroideo (TSH, T4 libre, T4, T3) y la centellografía tiroidea, tomografía computarizada o resonancia magnética<sup>6</sup>.

Los objetivos del tratamiento son restaurar la función tiroidea y eliminar los síntomas secundarios a la obstrucción, sin producir cicatrices mutilantes ni riesgo de vida<sup>8</sup>.

El tratamiento de la tiroides lingual depende del tamaño de la glándula, la presencia o ausencia de síntomas, la edad y sexo del paciente, la función tiroidea y la existencia de complicaciones (ulceración, hemorragia, malignización)<sup>6-8</sup>.

Los pacientes asintomáticos y eutiroideos no requieren terapia farmacológica ni quirúrgica; en ellos es importante el seguimiento clínico con controles médicos regulares. En los pacientes asintomáticos hipotiroideos y en los sintomáticos (por obstrucción) eutiroideos se indica levotiroxina, para regularizar la función tiroidea y disminuir el tamaño glandular<sup>8</sup>.

La observación es el mejor enfoque terapéutico para los pacientes asintomáticos; la levotiroxina debe administrarse a los niños con hipotiroidismo o a los que presenten síntomas compresivos, ya que la disminución de los niveles de TSH puede reducir el volumen glandular, como el caso descrito<sup>7-10</sup>.

El tratamiento quirúrgico debe considerarse en pacientes con sospecha de malignidad, ulceración, hemorragia severa o reiterada, disfagia, disfonía o falla con la terapia con levotiroxina<sup>8</sup>.

## Referencias

1. Yoon J, Won K, Cho I. Clinical characteristics of ectopic thyroid in Korea. *Thyroid* 2007;17:1117-21.
2. Benhammou A, Bencheikh R, Benbouzid M. Ectopic lingual thyroid. *Acta Otorhinolaryngol Belgica* 2006;2:121-2.
3. Rahbar R, Yoon M, Connolly L. Lingual thyroid in children: a rare clinical entity. *Laryngoscope* 2008;118:1174-9.
4. Arekapudi S, Varma D. Lingual thyroid. *Pediatr Radiol* 2007;37:940.
5. Andrieux S, Douillard C, Nocaudie M. Lingual thyroid. *Ann Endocrinol* 2001;62:538-41.
6. Pasa S, Beyaz C, Arıkan S. Ectopic lingual thyroid as a rare cause of primary hypothyroidism. *The endocrinologist* 2008;18:163-4.
7. Barnes T, Olsen K, Morgenthaler T. Obstructive lingual thyroid causing sleep apnea. *Sleep Med* 2004;5:605-7.
8. Kamijo K. Lingual thyroid associated with Graves' disease and Graves' ophthalmopathy. *Thyroid* 2005;15:1407-8.
9. Rocha Ruiz A, Beltrán C, Harris P. Tiróides lingual como causa de disfagia. *Rev Med Chile* 2008;136:83-7.
10. Beil C, Keberle M. Lingual thyroid. *Eur J Radiol* 2008;66:450.