

TRAUMA CRANEOENCEFÁLICO POR HERIDA DE BALA: REPORTE DE CASO

GUNSHOT WOUND HEAD TRAUMA: CASE REPORT

TRAUMATISMO CRANIOENCEFÁLICO DEVIDO A FERIMENTO DE BALA: ESTUDO DE CASO

Charles Ysaacc da Silva Rodrigues¹

Paula Alexandra Carvalho Figueiredo²

Omar Guadalupe Martínez Troncoso³

Verónica Paulina Mora Mendez⁴

RESUMEN

El objetivo de este estudio fue explorar los efectos funcionales (neuropsicológicos) y psicológicos (personalidad y regulación emocional), en una joven de 32 años, que fueron causados por una herida de bala en el área anterior derecha de la región inferoposterior de la corteza prefrontal. Se aplicó el método de estudio de caso, con un enfoque cualitativo de diseño descriptivo y longitudinal, evaluado a través de la Batería Neuropsicológica de Funciones Ejecutivas y Lóbulos Frontales II (BANFE II), la Escala de *Depression, Anxiety and Stress Scale* en su versión reducida (DASS-21), el Inventario de Depresión de Beck (BDI- II), el Inventario de Personalidad NEO-FFI, en su versión reducida de 60 ítems, historia clínica y una entrevista semiestructurada. Se verificaron alteraciones en la funcionalidad y personalidad de tipo leve-moderado, y con respecto al estado emocional, se pudo constatar un nivel depresivo de tipo severo.

Palabras clave: neuropsicología, encéfalo, psicología, disparo.

¹ Doctor en Neuropsicología en el Departamento de Psicología de la Universidad de Guanajuato, México. Correo electrónico: charles.rodrigues@ugto.mx, ORCID: orcid.org/0000-0002-3545-610X.

² Maestra en Estudios sobre Europa, Departamento de Psicología de la Universidad de Guanajuato, México. Correo electrónico: pa.carvalho@ugto.mx, ORCID: orcid.org/0000-0001-8742-2780.

³ Estudiante de la Licenciatura de Psicología de la Universidad de Guanajuato, México. Correo electrónico: og.martineztroncoso@ugto.mx

⁴ Estudiante de la Licenciatura de Psicología de la Universidad de Guanajuato, México. Correo electrónico: vp.moramendez@ugto.mx

ABSTRACT

This study aimed to explore the functional (neuropsychological) and psychological (personality and emotional regulation) effects in a 32-year-old woman, which were caused by a gunshot wound in the right anterior area of the inferior posterior region of the prefrontal cortex. The case study method was applied, with a qualitative approach of descriptive and longitudinal design, evaluated through the Neuropsychological Battery of Executive Functions and Frontal Lobes II (BANFE II), the Depression Scale, Anxiety and Stress Scale in its reduced version (DASS-21), the Beck Depression Inventory (BDI-II), the NEO-FFI Personality Inventory, in its reduced version of 60 items, clinical history and a semi-structured interview. Alterations in the functionality and personality of a mild-moderate type were verified, and concerning the emotional state, a depressive level of a severe type could be verified.

Keywords: neuropsychology, brain, psychology, shooting.

RESUMO

Este trabalho teve como objetivo explorar os efeitos funcionais (neuropsicológicos) e psicológicos (personalidade e regulação emocional), em uma mulher de 32 anos, causados por um ferimento de bala na área anterior direita da região inferoposterior do córtex pré-frontal. O método utilizado foi um estudo caso, com uma abordagem qualitativa de desenho descritivo e longitudinal, avaliado através da *Bateria Neuropsicológica de Funciones Ejecutivas y Lóbulos Frontales II* (BANFE II), da Escala *Depression, Anxiety and Stress Scale* na sua versão reduzida (DASS-21), o Inventário de Depressão de Beck (BDI-II), o NEO-FFI *Personality Inventory*, na sua versão reduzida de 60 itens, história clínica e uma entrevista semi-estruturada. Verificou-se alterações na funcionalidade e de personalidade de tipo leve-moderado e, no que diz respeito ao estado emocional, constatou-se um nível depressivo grave.

Palavras chave: neuropsicologia, cérebro, psicologia, disparo.

INTRODUCCIÓN

El incremento de la mortalidad y de la violencia por armas de fuego ocasiona un importante sentido de inseguridad en una serie de países del Continente Americano, sobre todo, aquellos que manifiestan problemas sociales asociados con la delincuencia, el conflicto armado entre pandillas y la utilización ilegal de armas. Según el Instituto de Investigación Norteamericano, en Seattle, Washington, en el 2017, se estima que 251.000 personas fallecieron por lesiones con arma de fuego, siendo que 50.5% de esas muertes culminaron entre: Brasil, Estados Unidos, México, Colombia, Venezuela y Guatemala (Murray, Vos, & Mokdad, 2018; Trejos-Rosero, 2013).

Las heridas por arma de fuego pueden causar daños muy diferentes dependiendo de factores como la trayectoria, velocidad y fragmentación del proyectil, además de la región del cuerpo donde haya impactado. El disparo contempla la salida de la bala del arma, el trayecto y el impacto, aunque no existe una forma particular para clasificar su translación. Al contrario de la velocidad que se puede dividir en tres rangos: $< 330\text{m/s}$, entre $330\text{-}600\text{ m/s}$ y $> 600\text{ m/s}$, sin embargo, debe referirse que, si bien un proyectil de velocidad puede producir mayor energía cinética, esto no es sinónimo de un mayor daño en la región del impacto (Palacios, Miranda, & Calderón, 2017).

Cuanto, a la fragmentación de la bala, a pesar de que tampoco existe una clasificación como tal, es probablemente, uno de los factores más importantes para la elaboración de un pronóstico o diagnóstico diferencial. Asociada al trayecto y velocidad del proyectil, cuando este impacta en una superficie sólida, como es el cráneo, por ejemplo, puede suceder que se produzca un orificio de entrada y salida, independiente a las características que estos orificios puedan tener o presentar apenas un orificio de entrada. Cuando no existe un orificio de salida del proyectil, con frecuencia, este se fragmenta y se propaga por el encéfalo (Murray, Vos, & Mokdad, 2018; Palacios, Miranda, & Calderón, 2017).

Los conflictos generados por arma de fuego, comúnmente, se originan en las zonas urbanas y son responsables por una de las más importantes causas de muerte o de discapacidad neurológica permanente, la herida de bala. En caso de que estas lesiones se ubiquen en la región encefálica, la probabilidad de fallecimiento incrementa significativamente, esto comparado con el impacto de bala en otras partes del cuerpo. Así, cuando una víctima con herida de proyectil en el encéfalo llega a un servicio de

urgencia hospitalario, de inmediato se le realiza una tomografía axial computarizada (TAC), con el propósito de identificar el daño, la extensión y ubicación de fragmentos tanto de la bala como del mismo hueso craneal (Gurcan, Turkoğlu, & Beşkonaklı, 2010).

En un estudio científico, donde participaron 52 personas con una edad promedio de 32.8 años y herida contundente de bala en la región del encéfalo, se pudo verificar que la mortalidad post trauma fue del 30.8%, mientras que la mortalidad en víctimas que recobran de un coma o de una post resucitación fue del 57%. Del mismo modo, se pudo comprobar que los pacientes con lesiones monohemisféricas sobrevivieron al trauma cerebral, en tanto que todas las víctimas con afectaciones en la región del diencéfalo o áreas circundantes revelaron una mortalidad del 100% (Onyia, Chikani, Mezue, Uche, Iloabachie, Mesi, & Agunwa, 2017).

De antemano, interesa referir que las lesiones cerebrales producidas por impacto de bala se clasifican de dos maneras, en primer lugar, a partir de la disposición tomográfica de Marshall que presenta seis categorías: difusa I, sin hallazgos; difusa II, con desviación de la línea media < 5 mm y lesiones heterodensas < 25 mm; difusa III, con compresión cisternal, en una desviación de la línea media < 5 mm, y lesiones de densidad mixta o alta < 25 mm; difusa IV, presentando desvío de la línea media > 5 mm, y lesiones de densidad mixta o alta < 25 mm; como masa evacuada; y como masa no evacuada > 25 mm (Pinilla, Castro, & Amaya, 2018; Uscanga, Castillo, & Arroyo, 2005).

Esta clasificación se basa en la energía cinética que el proyectil tiene al momento del impacto, siendo que inmediatamente después de la colisión, ocurre la fractura y fragmentación del hueso en varias porciones que entran a al parénquima cerebral causando daños. Este fenómeno está vinculado con una onda de baja presión y larga duración que desplaza y aplasta el tejido cerebral radialmente, estableciendo una herida de entrada y tal vez, una de salida, ambas perforantes. La clasificación de Marshall permite identificar la forma y localización de posibles hematomas epidurales, subdurales o contusiones parénquimas (Alvis-Miranda, Rubiano, Agrawal, Rojas, Moscote-Salazar, Satyarthee, & Zabaleta-Churio, 2016).

La segunda manera de clasificar está el registro clínico de Raimondi y Samuelson, que de igual manera se presenta como una alternativa para la realización del diagnóstico de lesiones cerebrales por impacto de bala, siendo que los autores establecen 5 estadios

sintomatológicos: estar alerta sin la existencia de pérdidas de conciencia o déficit neurológico; lo mismo que lo anterior, pero con déficit neurológico; estar alerta, agitado y confuso; presentar una condición comatosa únicamente con respuestas al dolor; o frente a la misma condición comatosa sin respuesta motora (Pinilla, Castro, & Amaya, 2018; Sherman, Apuzzo, Heiden, Petersons, & Weiss, 1980).

Las clasificaciones tanto de Marshall como de Raimondi y Samuelson son índices clínicos bastante genéricos y que en realidad, no se presentan como un recurso categórico específico para el diagnóstico de traumas generados por arma de fuego. Por lo tanto, en situaciones particulares, donde la víctima logra sobrevivir, es fundamental que el neuropsicólogo realice una valoración extensiva, considerando las particularidades del individuo traumatizado, las características del arma utilizada, y las alteraciones que se hayan generado en el sistema nervioso como consecuencia del impacto de bala (Ongom, Kijjambu, & Jombwe, 2014; Richmond & Lemaire, 2008; Trejos-Rosero, 2013).

Las alteraciones neuropsicológicas ocasionadas por un trauma en la corteza prefrontal dependen de la región afectada, considerando que esta estructura se divide en área dorsolateral, asociada a la memoria de trabajo, razonamiento, generación de acciones voluntarias, y demás procesos de las funciones ejecutivas; orbitofrontal, relacionada con la selección de objetivos, control de la conducta, y procesamiento/regulación de emociones; y ventromedial, responsable por la motivación, regulación de la agresión, solución de conflictos y control de la atención (APA, 2014; Calle, 2017; Portellano, 2005; Rojas, *et al.*, 2015).

La literatura relacionada con traumas prefrontales en el hemisferio derecho por impacto de bala es muy escasa o mismo inexistente, aunque teóricamente se relacione la corteza prefrontal derecha con la construcción y diseño de objetos y figuras, memoria de trabajo para material visual, además de contar con una apreciación del humor y de las expresiones emocionales (Calle, 2017; Portellano, 2005; Rojas, Szymanski, Romero, & Sánchez, 2015). Considerando lo anterior, el objetivo de este trabajo es evaluar los daños neuropsicológicos generados en una joven que sufrió un impacto de bala en el área anterior derecha del encéfalo, región inferoposterior de la corteza prefrontal.

MÉTODO

DISEÑO

Esta investigación presenta un diseño cualitativo, considerando que la indagación de los datos arrojados permite un análisis de significación de categorías extraídas a partir de los resultados, por medio del proceso inductivo. En cuanto al objetivo, la investigación es descriptiva, pues busca describir los cambios neuropsicológicos debido a un impacto de bala. El proceso metodológico se direccionó hacia un estudio de caso, que permitió conocer de forma más objetiva y detallada las peculiaridades y los procesos específicos de la región cerebral lesionada, por el impacto de bala (Hernández, Fernández, & Baptista, 2014; Marconi & Lakatos, 2006; Yin, 1984).

PARTICIPANTE

Una joven de 32 años del sexo femenino, caucasiana, casada, madre de 3 niños, y víctima de una herida de bala en el área anterior derecha de la región inferoposterior de la corteza prefrontal.

INSTRUMENTOS

La evaluación funcional de la corteza prefrontal, considerando la región prefrontal anterior, orbitomedial y dorsolateral, de ambos hemisferios cerebrales, se realizó a partir de la batería neuropsicológica de funciones ejecutivas y lóbulos frontales II (BANFE II). Esta prueba proporciona un perfil total normalizado por áreas y una clasificación individual, creada a partir de cinco diferentes categorías: normal alto, normal, alteraciones leves, moderadas, y severas. Sus datos normativos son provenientes de la población mexicana, de acuerdo a la edad, de 6 a 80 años de edad, y a la escolaridad, de 4 a 25 años de escolaridad (Flores, Ostrosky, & Lozano, 2011).

La corteza orbitofrontal (COF) y corteza prefrontal dorsomedial (CPFM) se evalúan con las pruebas: stroop, cartas de Iowa y laberintos. La corteza prefrontal dorsolateral (CPFDL) se valora a partir de las pruebas de: señalamiento autodirigido, memoria de trabajo visoespacial secuencial, memoria de trabajo verbal, ordenamiento, clasificación

de cartas, laberintos, torre de Hanoi, resta consecutiva y generación de verbos. Mientras que la corteza prefrontal anterior (CPFA) se evalúa a partir de las pruebas de: generación de clasificaciones semánticas, comprensión y selección de refranes, y curva de metamemoria (Flores, Ostrosky, & Lozano, 2011).

En el ámbito de la regulación emocional se aplicó la Escala de Depresión, Ansiedad y Estrés (EDA-E), en su forma abreviada de 21 ítems. Es una escala de autoreporte que incorpora tres dimensiones o subescalas, con siete ítems cada una, que miden la intensidad de estados afectivos de depresión, ansiedad y estrés. Las opciones de respuesta son de tipo Likert que va del 0 a 3, donde 0 es no se aplica; 1 se aplica poco; 2 se aplica bastante y 3 se aplica mucho o la mayor parte del tiempo. En la población mexicana presenta una confiabilidad de 0.81 para la subescala de depresión, de 0.86 para la subescala de ansiedad, y de 0.79 para la subescala de estrés, presentando un Alpha de Cronbach de 0.80 para toda la escala (Gurrola Peña, Balcázar Nava, Bonilla Muños, & Virseda Heras 2006; Lovibond & Lovibond, 1995; Román, Santibáñez, & Vinet, 2016).

El Inventario de Depresión de Beck (BDI- II), se aplicó con la finalidad de evaluar la depresión, según los criterios contenidos en la cuarta revisión del DSM-IV. La prueba está constituida por dos factores, siendo que 11 ítems se refieren a síntomas cognitivo-emocionales de la depresión ($\alpha=.87$) y los 10 ítems restantes a síntomas somático-motivacionales de la misma ($\alpha=.85$), razón por la cual registra una varianza de 39.47 %. Presenta una consistencia interna de $\alpha=.91$ y según los puntajes, los sujetos pueden presentar cinco niveles de depresión: de 1 a 10 considerados normales, de 11 a 16 con leve perturbación del estado de ánimo, 17 a 20 con estados de depresión intermitentes, los puntajes de 21 al 30 indican depresión moderada, en el rango de 31 a 40 depresión grave y un puntaje mayor a 40 indica depresión extrema (Beck, Steer, & Brown, 1996; Beck, Ward, Mendelson, Mock, & Erbaugh, 1961).

Para realizar la evaluación de personalidad se utilizó el inventario de personalidad NEO-FFI, en su versión reducida de 60 ítems y cinco dimensiones o rasgos: neuroticismo, extroversión, apertura a la experiencia, amabilidad y responsabilidad. Esta conformado por una escala Likert con cinco opciones de respuesta: totalmente de acuerdo, de acuerdo, neutral, en desacuerdo y totalmente en desacuerdo. La validación del inventario presenta un nivel de homogeneidad de 0.22 a 0.45 y una consistencia interna de 0.70 a 0.71, mientras que el coeficiente alfa de Cronbach (α) indica una

confiabilidad de 0.73 para el rasgo de neuroticismo, de 0.78 para extroversión, de 0.79 para apertura a la experiencia, de 0.70 para amabilidad y de 0.74 para responsabilidad (Costa, Terracciano, & McCrae, 2001; Costa & Widiger, 2002).

Además, se aplicó la historia clínica y una entrevista semiestructurada sobre el ámbito psicosocial, con el objetivo de lograr una mejor caracterización de la persona en su entorno y consecuentemente, en los diferentes contextos evaluados: funcionalidad neuropsicológica, personalidad y estado depresivo.

PROCEDIMIENTO

Se contó con un total de cinco sesiones; en la primera se explicó a la participante todos los aspectos relacionados con la investigación y las condiciones de su colaboración, se recogió el consentimiento informado y se llenó la historia clínica. Todo el proceso de evaluación se realizó en un espacio ambulatorio neutral, siendo que en las tres sesiones siguientes se aplicaron las pruebas de evaluación, y en la última sesión se realizaron aclaraciones relativas a los resultados de la prueba y sobre el expediente, en general.

CONSIDERACIONES ÉTICAS

La participante fue informada sobre el método de la investigación y su participación fue voluntaria y correspondió tanto a los criterios éticos de confidencialidad y anonimato de la American Psychological Association (2010), Declaración de Helsinki de la Asociación Médica Mundial (1964), Ley General de Salud (2021), Reglamento de la Ley General de Salud, Norma Oficial Mexicana en materia de Investigación en Salud (2014), y Ley General de Protección de Datos Personales en Posesión de Sujetos Obligados (2017).

PRESENTACIÓN DE CASO

En el 2018 la víctima, a la que denominaremos P por cuestiones de anonimato llegó al servicio de urgencias del hospital, consciente, 90 minutos después de haber sufrido una herida de bala en el área anterior derecha de la región inferoposterior de la corteza prefrontal. Esta joven de 32 años, norteamericana, dedicada totalmente a los quehaceres

del hogar y al cuidado de sus 3 hijos fue sorprendida por una bala perdida, resultado de un confronto armado entre pandillas que tuvo lugar justo frente a su residencia.

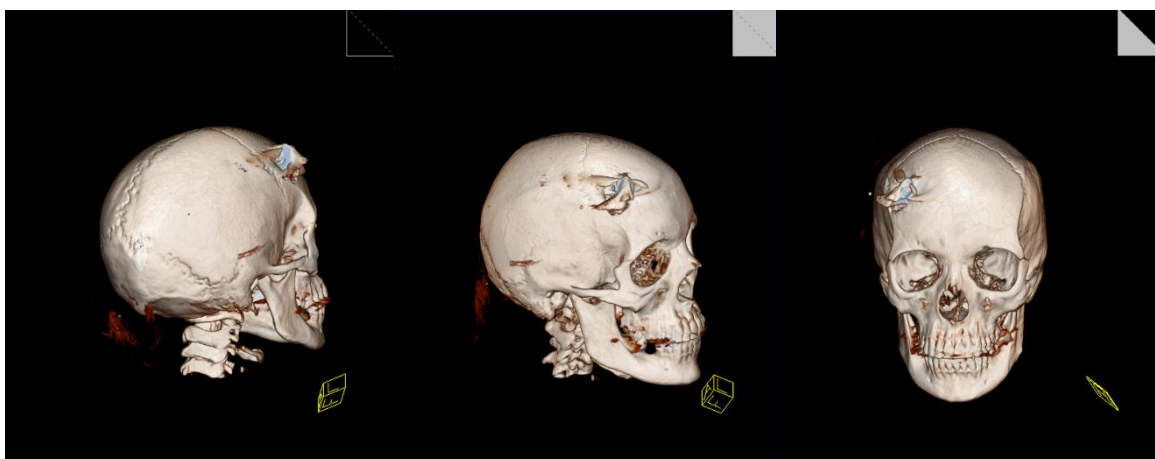Importa referir que la víctima tenía hasta entonces un matrimonio de más de 16 años, sin embargo, su relación se caracterizaba por constantes discusiones, inquietudes y enojo, causadas por la inestabilidad laboral de su esposo. La joven P proviene de una familia de bajos recursos económicos, con formación escolar básica, siendo ella la segunda de los cuatro hijos del casal y generalmente descrita como solitaria, reservada e introvertida. Presenta un historial clínico de diabetes y antecedentes psiquiátricos familiares de trastorno depresivo.

Después de haber ingresado en el centro hospitalario estuvo despierta y comunicándose verbalmente con sus familiares y equipo médico durante otras seis horas. La falta de personal médico hizo que no fuera posible encontrar un neurocirujano disponible para la intervención y así, se procedió a la instrumentalización de P, según el protocolo de la terapia intensiva, o sea, se le realizó una entubación endotraqueal y fue inducida a coma, evitando esfuerzos o una infección encefálica inesperada. Pasados siete días de coma, se le retiró el sedante y fue despertando progresivamente, siendo el momento en que le realizan una TAC y una punción lumbar.

FIGURA 1

Los resultados de ambas pruebas pudieron corroborar la existencia de una inflamación en los tejidos nerviosos del encéfalo, ocasionado por uno de los fragmentos de bala dispersos por la región frontal del cerebro. Se esperaron las 72 horas de observación protocolarias para pacientes salidos de terapia intensiva y se procedió a la intervención quirúrgica. Considerando el diámetro del orificio de entrada del proyectil fue posible intervenir desde dicho orificio, sin necesidad de craneotomizar a la paciente; la operación fue todo un éxito, siendo que se pudo retirar el fragmento de bala que ocasionaba la inflamación.

Figura 1. Reconstrucción 3D de varios planos de la estructura craneal, realizadas a partir de las imágenes de una Tomografía Axial Computarizada (TAC) para identificación del impacto y de la dirección del trauma.

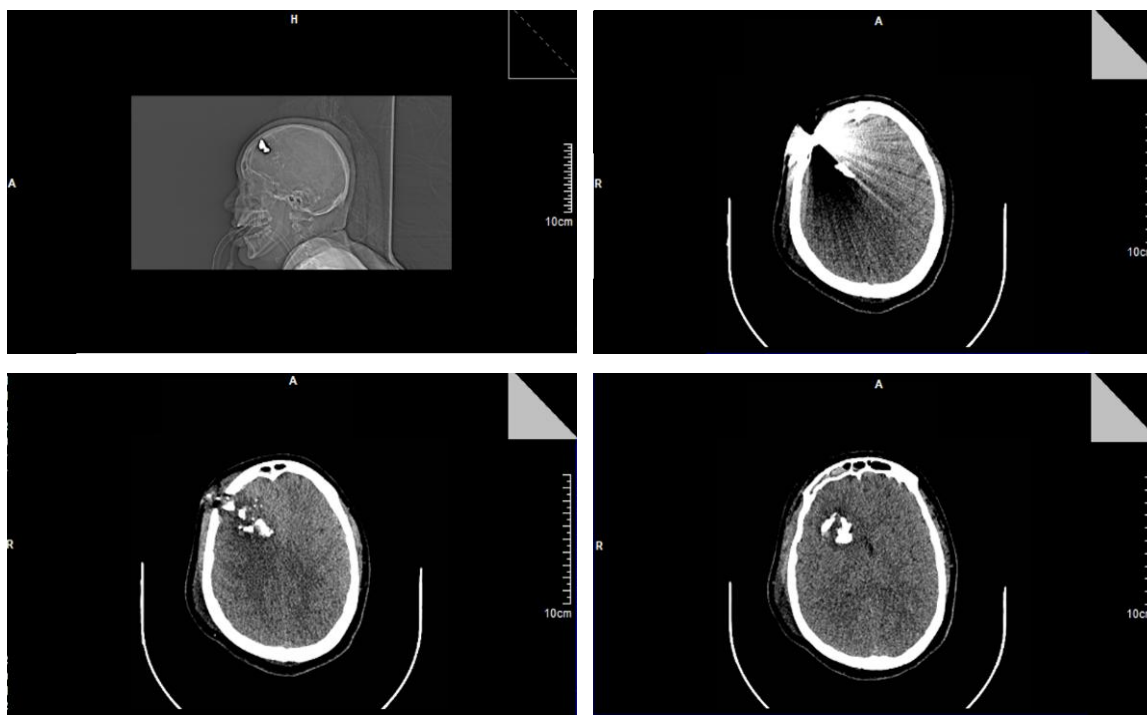


Fuente: Tomografía Axial Computarizada realizada en la unidad hospitalaria receptora del paciente.

FIGURA 2

La rehabilitación natural del cerebro fue igualmente exitosa y a los 21 días de haber entrado al servicio de urgencias de aquel hospital, presentaba una buena movilidad. A los 23 días presentó fiebre intermitente, que acabó por desaparecer y P recibió su alta clínica. Pasados 5 meses del incidente, P empieza a presentar cambios repentinos de humor, falta de motivación para salir de casa, cuidar del hogar, preparar comida o cuidar de sus hijos, quienes aún eran pequeños de edad. Pasados los seis meses de rehabilitación natural se procedió a la evaluación de P.

Figura 2. Reconstrucción 3D de varios planos de la estructura craneal, realizadas a



partir de las imágenes de una Tomografía Axial Computarizada (TAC) para identificación del impacto y de la dirección del trauma.

Fuente: Tomografía Axial Computarizada realizada en la unidad hospitalaria receptora del paciente.

RESULTADOS

Considerando la relación entre el análisis de los resultados hallados por la batería neuropsicológica BANFE II y la funcionalidad de cada una de las regiones específicas de la corteza prefrontal, se puede referir que la región orbitomedial no presenta alteraciones y que inclusivamente, su funcionamiento, en P, está por encima de los indicadores de normalidad - puntuación natural: 199 y normalizada: 119. En esta región se procesan los estímulos asociados a la atención, razonamiento y algunas otras actividades de las funciones ejecutivas; así, P demuestra una buena aptitud para la detección y solución de conflictos, detección de condiciones negativos o positivos y ajustes a patrones de comportamiento ante situaciones emergente (Calle, 2017; Flores, Ostrosky, & Lozano, 2011).

En lo que respecta al análisis de los datos arrojados por la evaluación funcional de la región prefrontal anterior de P, la puntuación incide en un coeficiente de normalidad - puntuación natural: 17 y normalizada: 85. De esta manera, la paciente presenta un normal procedimiento de abstracción, control y monitoreo metacognitivo, control de la conducta, conocimiento semántico, selección de objetivos y regulación de emociones, eso sí, a partir de las estrategias de memoria y la capacidad de regulación de la expectativa entre los juicios que presenta de su desempeño y del desempeño real (Flores, Ostrosky, & Lozano, 2011; Portellano, 2005).

Mientras que, en el análisis de la región dorsolateral, se verifica una alteración moderada, bajo los 81 puntos naturales obtenidos en la evaluación de los procesos de memoria y los 62 puntos naturales de la valoración ejecutiva, presentando un total de 143 puntos naturales, lo que equivale a 74 puntos normalizados. Esta región encefálica presenta entonces, limitaciones en la gestión, organización y planeación de actividades mnésicas (memoria de trabajo), fluidez verbal y de diseño, flexibilidad mental, generación de hipótesis, estrategias de trabajo, entre otros aspectos cognoscitivos (Flores, Ostrosky, & Lozano, 2011; Rojas, Szymanski, Romero, & Sánchez, 2015).

Todavía en la región dorsolateral de la corteza prefrontal, podemos verificar que en las áreas encefálicas anteriores se verificaron cambios funcionales asociados a la metacognición, cognición social, autoconocimiento e integración de las experiencias emocionales y cognitivas. Esta constatación es el resultado de la inhabilidad presentada por P, al momento de poner en práctica sus aptitudes de planeación de acciones sucesivas para obtener un determinado resultado, propias de las funciones que evalúa la Torre de Hanoi. Y aunque la planeación sea una actividad más específica del hemisferio izquierdo, es necesario creatividad para llegar a lograr una meta (Flores, Ostrosky, & Lozano, 2011; Portellano, 2005).

Los resultados generales de la BANFE II, permiten entender que P presenta como fortaleza, algunas acciones de la región orbitomedial, considerando la regulación de emociones, funciones implicadas a la motivación, procesos de atención, la detección de condiciones negativas y positivas del entorno, comportamiento rápido ante situaciones inesperadas. Y en la región orbitomedial, se fortalece en actividades como la regulación de emociones, funciones implicadas a la motivación, procesos de atención, la detección de condiciones negativas y positivas del entorno, comportamiento rápido ante situaciones inesperadas (Flores, Ostrosky, & Lozano, 2011; Portellano, 2005).

Cuanto a sus debilidades, se acentúan en el área dorsolateral donde se deben enfatizar limitaciones funcionales dentro de un rango de incapacidad moderada para el monitoreo cognitivo y procesos psicológicos de supervisión, siendo que estos permiten verificar y ajustar, siempre que sea necesario, el desempeño de las funciones cognitivas; además de las dificultades en los ámbitos de la autoconciencia, memoria de trabajo, fluidez verbal, y procesos metacognitivos, que están asociados a la capacidad de analizar una función cognitiva, mientras ésta se encuentra en funcionamiento (Flores, Ostrosky, & Lozano, 2011; Portellano, 2005).

Los resultados del Inventario de Personalidad NEO-FFI presentan los siguientes baremos: en neuroticismo 62 puntos, colocándose con una puntuación alta, extroversión 30 con una puntuación muy baja, apertura 32 con una puntuación muy baja, amabilidad 41 con una puntuación baja y finalmente responsabilidad con 27 con una puntuación muy baja. Asimismo, los resultados arrojan que P se presenta como una persona propensa a percibir lo más desagradable de cada situación, sensible, emotiva, reservada, expresa sus sentimientos de manera superficial, desorganizada, descuidada, y prefiere

no hacer planes o vivenciar nuevas situaciones que estén fuera de su rutina (Costa & Widiger, 2002; Costa, Terracciano, & McCrae, 2001).

Además, se obtuvieron resultados significativos en el cálculo de la regulación emocional (EDAE), considerando que se validó con 8 puntos el nivel de ansiedad, lo que corresponde a un grado muy alto de ansiedad, más bien, situado en el límite entre lo moderado y severo; se validó con 9 puntos el nivel de estrés, lo que corresponde a un grado levemente por encima del valor normal, es el dato menos preocupante; y se validó con 11 puntos el nivel de depresión, lo que representa un grado severo de depresión. Siendo la EDAE una prueba de cribado y el nivel de depresión se presentaba en su nivel más alto, se aplicó a P la prueba de depresión de Beck, que acabó por confirmar la presencia de un nivel depresivo severo.

DISCUSIÓN

A partir de la descripción del caso fue posible identificar una relación entre los cambios anatómicos de la corteza prefrontal, ocasionados por la herida de bala, y el estado emocional. Cabe referir que las alteraciones funcionales en todo se deben al control de las emociones, que además, en el caso de la depresión severa, se presenta como una predisposición genética, por parte materna, y por supuesto, por el trauma causado por toda la situación del conflicto de pandillas y sus consecuencias, que se podrán considerar como un detonante para la misma predisposición a trastornos emocionales (Alvis-Miranda, Rubiano, Agrawal, *et al.*, 2016; Flores, Ostrosky, & Lozano, 2011; Palacios, Miranda, & Calderón, 2017).

El desglose general de las afectaciones neuropsicológicas debe centrarse en primer lugar, en las debilidades, refiriendo entonces, que las alteraciones en la región prefrontal anterior explican la dificultad en el control de procesamiento de información y regulación de emociones en P. Esta situación aparece agravada por las afectaciones en la región dorsolateral que incrementa su incapacidad para integrar experiencias emocionales y cognitivas. Ambos cambios anatómicos justifican los resultados de la valoración emocional, en lo que respecta a la depresión severa, y de la evaluación de la personalidad, tomando en cuenta los niveles muy bajos del rasgo de responsabilidad, extroversión y amabilidad; Con lo anterior, se explica que P tenga una tendencia

sistemática en percibir lo más desagradable y negativo de cada situación vivida (Alvis-Miranda, *et al.*, 2016; Flores, Ostrosky, & Lozano, 2011; Rojas, *et al.*, 2015; Onyia, *et al.*, 2017).

Todavía sobre la región dorsolateral debe referirse que su alteración leve-moderada, podría explicar la dificultad que presenta P para la planificación, caso que se verificó en la prueba de la “Torre de Hanoi”, donde no pudo planificar los movimientos específicos para lograr el objetivo (Flores, Ostrosky, & Lozano, 2011; Portellano, 2005). Y en segundo lugar, este desglose debe rescatar también, las fortalezas de la paciente en su evaluación neuropsicológica, considerando como tal, la región orbitomedial, que asegura que P pueda detectar y evitar aspectos de riesgo, asegurando un importante nivel de bienestar (Calle, 2017; Flores, Ostrosky, & Lozano, 2011; Palacios, Miranda, & Calderón, 2017; Onyia, *et al.*, 2017).

Considerando el análisis de los datos recogidos con la historia clínica y entrevista semiestructurada, fue posible verificar que P presenta una diversidad de cambios emocionales y conductas, como consecuencia de la herida de bala. Se pudo verificar un incremento en los niveles de sensibilidad, emotividad, desorganización y descuido con las tareas familiares y del hogar. Su proceso de rehabilitación y cuidados psicológicos son imprescindibles para retomar sus actividades de la vida diaria con mayor motivación y asertividad (Palacios, Miranda, & Calderón, 2017; Onyia, *et al.*, 2017).

A modo de conclusión debe referirse que las alteraciones presentadas por P, debido a la herida de bala, están mayoritariamente asociadas al ámbito emocional. Considerando tanto la afectación neuroanatómica de la región dorsolateral derecha, como los cambios en sus rasgos de personalidad, todo se delimita a una incapacidad para la regulación emocional.

REFERENCIAS

- Alvis-Miranda, H., Rubiano, A., Agrawal, A., Rojas, A., Moscote-Salazar, L., Satyarthee, G. & Zabaleta-Churio, N. (2016). Craniocerebral Gunshot Injuries; A Review of the Current Literature. *Bulletin of emergency and trauma*, 4 (2): 65–74.
- American Psychiatric Association – APA. (2014). *Manual Diagnóstico y Estadístico de los Trastornos Mentales* (5ª ed.). México: Panamericana.

- Beck, A. T., Steer, R. A., & Brown, G. K. (1996). *BDI-II - Beck Depression Inventory-Second Edition*. Manual. San Antonio, TX: The Psychological Corporation.
- Beck, A. T., Ward, C. H., Mendelson, M., Mock, J., & Erbaugh, J. (1961). An inventory for measuring depression. *Archives of General Psychiatry*, 4 (1): 561-571.
- Calle, D. A. (2017). Filogenia y desarrollo de funciones ejecutivas. *Psicogente Vol. 20* (38), 368-381.
- Cámara de Diputados del H. Congreso de la Unión (2021). Ley General de Salud. Recuperado en: http://www.diputados.gob.mx/LeyesBiblio/pdf_mov/Ley_General_de_Salud.pdf
- Cámara de Diputados del H. Congreso de la Unión (2017). Ley General de Protección de Datos Personales en Posesión de Sujetos Obligados. Recuperado en: <http://www.diputados.gob.mx/LeyesBiblio/pdf/LGPDPSO.pdf>
- Cámara de Diputados del H. Congreso de la Unión (2014). Reglamento de la Ley General de Salud, en Materia de Investigación para la Salud. Recuperado en: http://sitios.dif.gob.mx/normateca/wp-content/Archivos/Normateca/DispGrales/ReglamentoLeyGeneralSalud_MateriaInvestigacion_Ago2014.pdf
- Costa, P. T., & Widiger, T. A. (Eds.). (2002). *Personality disorders and the five-factor model of personality* (2nd ed.). Washington, DC: American Psychological Association.
- Costa, P. T., Terracciano, A., & McCrae, R. R. (2001). Gender differences in personality traits across cultures. Robust and surprising findings. *Journal of Personality and Social Psychology*, 81 (2), 322-331.
- Flores, J. C., Ostrosky, F. & Lozano, A. (2011). *Banfe: Batería Neuropsicológica de Funciones Ejecutivas y Lóbulos Frontales*. México, D. F.: Agua Caliente, El Manual Moderno.
- Gurcan, O., Turkoğlu, O. F., & Beşkonaklı, E. (2010). Occult gunshot injury in a game park: A case Report. *Journal of Academic Emergency Medicine*, 2: 106-108.
- Gurrola Peña, G. M., Balcázar Nava, P., Bonilla Muños, M. P., Virseda Heras, J. A. (2006) Estructura factorial y consistencia interna de la escala de Depresión Ansiedad y Estrés (DASS-21) en una muestra no clínica. *Psicología y Ciencia Social*, 8(2), 3-7.

- Hernández, R., Fernández, C., & Baptista, P. (2014). *Metodología de la Investigación* (6ª Ed.). México: McGraw Hill Educación.
- Lovibond, S. H., & Lovibond, P. F. (1995). *Manual for the Depression Anxiety Stress Scales*. 2nd. ed. Sydney: Psychology Foundation of Australia.
- Marconi, M. A., & Lakatos, E.M. (2006). *Metodologia Científica*. (4ª ed). São Paulo: Editora Atlas, S.A. ISBN: 85-224-3799-8
- Murray, C. J. L., Vos, T., & Mokdad, A. (2018). Global mortality from firearms, 1990-2016. *JAMA*, 320 (8):792-814. doi:10.1001/jama.2018.10060.
- Ongom, P. A., Kijjambu, S. C. & Jombwe, J. (2014). Atypical Gunshot Injury to the Right Side of the Face with the Bullet lodged in the Carotid Sheath: A Case Report. *Journal of Medical Case Reports*, 8 (29): 2-7.
- Onyia, E. Chikani, M., Mezue, W., Uche, E., Iloabachie, I., Mesi, M. & Agunwa, C. (2017). Civilian Penetrating Gunshot Injury to the Neurocranium in Enugu. *Nigerian journal of surgery: official publication of the Nigerian Surgical Research Society*, 23 (1): 47–52. doi:10.4103/1117-6806.205751
- Palacios, D., Miranda, J. & Calderón, A. (2017). Gunshot caused facial wound. Literature review and clinical study of three cases. *Revista Odontológica Mexicana*, 21 (2): 125-132.
- Pinilla, G., Castro, I. & Amaya, C. (2018). Trauma craneoencefálico por proyectil de arma de fuego: revisión temática. *Revista Criminalidad*, 60(2): 107-126.
- Portellano, J. A. (2005). *Introducción a la neuropsicología*. México: Mc Graw Hill.
- Richmond, T. & Lemaire, J. (2008). Years of Life Lost because of Gunshot Injury to the Brain and Spinal Cord. *American Journal of Physical Medicine Rehabilitation*, 87 (7): 609-618.
- Rojas, C., Szymanski, M. G., Romero, M. F., & Sánchez, T. T. (2015). Relación entre funciones ejecutivas y habilidades sociales en adolescentes: un estudio piloto. *Revista Intercontinental de Psicología y Educación Vol. 17 (2)*, 167-183.
- Román, F., Santibáñez, P., & Vinet, E. V. (2016). Use of the Depression Anxiety Stress Scales (DASS-21) as Screening Tests in Clinical Youngsters. *Acta de Investigación Psicológica*, 6(1), 2325-2336.
- Sherman, W., Apuzzo, M., Heiden, J., Petersons, V. & Weiss, M. (1980). Gunshot Wounds to the Brain: A Civilian Experience. *Western Journal of Medicine*, 132: 99-105.

- Trejos-Rosero, L. F. (2013). Colombia: una Revisión Teórica de su Conflicto Armado. *Revista Enfoques*, 11 (18): 55-75.
- Uscanga, C. M. C., Castillo, L. J. A., & Arroyo, M. G. (2005). Hallazgos por tomografía computada en pacientes con trauma craneoencefálico, su relación con la evolución clínica y cálculo del edema cerebral. *Revista Neurología, Neurocirugía y Psiquiatría*, 38(1):11-19.
- World Medical Association (1964) Declaration of Helsinki - Ethical Principles for Medical Research Involving Human Subjects. Recuperado en: <https://www.wma.net/policies-post/wma-declaration-of-helsinki-ethical-principles-for-medical-research-involving-human-subjects/>.
- Yin, R. K (1984). *Case Study Research: Design and Methods*. Sage Publications, Beverly Hills, California.

Recibido: 20/06/21

Aceptado: 18/07/21

NO EXISTEN CONFLICTO DE INTERESES