



# Celulitis orbitaria odontogénica más endoftalmitis endógena, a propósito de un caso

Odontogenic orbital cellulitis plus endogenous endophthalmitis, a case report

Rolando Quispaya Quispe<sup>1,a</sup>, Paola S. Luna Blanco<sup>1,b</sup>, Fabiana Soria Galvarro Pereyra<sup>1,c</sup>

## Resumen

La celulitis orbitaria es una infección grave que afecta los tejidos dentro de la órbita ocular, en casos de origen odontogénico la vía de propagación es sinusal y representa del 2 al 5%. Se presenta con síntomas como hinchazón, enrojecimiento, dolor intenso, fiebre y disminución de la movilidad ocular. Es fundamental un diagnóstico temprano para evitar complicaciones graves como la afectación del nervio óptico o la trombosis del seno cavernoso.

El caso clínico describe a una paciente con signos de celulitis orbitaria posterior a la extracción del 3er molar superior. El tratamiento incluyó antibióticos intravenosos de amplio espectro e intervención quirúrgica. La evolución del paciente se siguió de cerca para asegurar una respuesta adecuada al tratamiento.

**Palabras claves:** celulitis, infecciones, endoftalmitis.

## Abstract

Orbital cellulitis is a serious infection that affects the tissues within the eye socket. In cases of odontogenic origin, the route of spread is sinusal, accounting for 2 to 5%. It presents with symptoms such as swelling, redness, severe pain, fever, and decreased ocular mobility. Early diagnosis is essential to avoid serious complications such as optic nerve damage or cavernous sinus thrombosis.

This clinical case describes a patient with signs of orbital cellulitis following the extraction of her upper third molar. Treatment included broad-spectrum intravenous antibiotics and surgery. The patient's progress was closely monitored to ensure an adequate response to treatment.

**Keywords:** cellulitis, infections, endophthalmitis.

Recibido el  
31 de julio de 2025

Aceptado  
20 de noviembre de 2025

<sup>1</sup>Hospital Clínico Viedma,  
Cochabamba, Bolivia.

<sup>b</sup><https://orcid.org/0009-0008-0758-3778>  
paolas.lb11@gmail.com

<sup>c</sup><https://orcid.org/0009-0008-5125-0313>  
gpfabiana@gmail.com

\*Correspondencia:  
Rolando Quispaya Quispe  
Correo electrónico:  
quispaya@gmail.com

DOI:  
<https://doi.org/10.47993/gmb.v48i2.1125>

Se define celulitis orbitaria, como una infección grave que afecta los tejidos orbitarios o también denominada celulitis postseptal<sup>1</sup>.

La celulitis orbitaria se desarrolla en el 70-80% de los casos debido a infecciones originadas en los senos paranasales, especialmente los senos maxilares y etmoidales<sup>2,3</sup>. Aproximadamente entre el 2 y el 5 % de los casos son odontogénicos<sup>4</sup>.

La vía más común de celulitis orbitaria, corresponde a la propagación de infecciones orales al seno maxilar y luego a la órbita, ya sea por erosión ósea del suelo orbitario, a través del seno etmoidal, o por el conducto infraorbitario. El tipo más común de infección odontogénica es un absceso periapical, que comienza cuando los microorganismos contaminan el conducto radicular, entran a través del foramen apical e infectan los tejidos periapicales. La raíz dentaria está en contacto directo con la mucosa del suelo del seno maxilar, lo que facilita el paso de microorganismos, que conduce al desarrollo de infecciones odontogénicas. La caries o el traumatismo en los dientes de la mandíbula superior, así como los alvéolos infectados después de la extracción dental, pueden ser las fuentes de estas infecciones<sup>2,3,4</sup>.

Los cultivos microbianos de celulitis orbitaria generalmente son de origen bacteriano y suelen mostrar infecciones polimicrobianas, incluyendo especies anaerobias de *Bacteroides*, *Streptococos*, *Prevotella*, *Fusobacterium* y, en niños, *Haemophilus influenzae*. Los microorganismos más reportados incluyen *Staphylococcus aureus* y *Streptococcus alfa hemolítico*; otras causas son las fúngicas, destacan las especies de Mucorales, que causa mucormicosis, y el *Aspergillus*<sup>1,4</sup>.

El diagnóstico es principalmente clínico, la característica distintiva más importante de la celulitis orbitaria es la presencia de oftalmoplejía, dolor con el movimiento ocular, proptosis y quemosis<sup>1,2</sup>.

En los casos de origen odontogénico, se presentan síntomas de afectación dental, como inflamación de la cara y pómulos, odontalgia, halitosis e hipersensibilidad dental<sup>4</sup>.

En casos más avanzados puede haber limitación a los movimientos oculares, diplopía, disminución de la agudeza visual, hipertensión ocular. Una complicación a nivel ocular es la diseminación hematogena a la retina donde se puede evidenciar: dilatación venosa, periflebitis y edema papilar<sup>2</sup>.

El tratamiento de la celulitis orbitaria consiste en intervenciones médicas y quirúrgicas. Deben ser ingresados en el hospital para recibir antibióticos endovenosos de amplio espectro, contra microorganismos grampositivos y gramnegativos, como

tratamiento empírico de primera línea al momento de la presentación, incluso antes de los resultados del cultivo de sensibilidad microbiana<sup>5</sup>.

La celulitis orbitaria puede causar una morbilidad significativa, como ceguera o trombosis del seno cavernoso; por lo tanto, es fundamental reconocerla a tiempo para poder administrar el tratamiento adecuado<sup>3</sup>.

La endoftalmitis es una forma grave de inflamación ocular. Se produce cuando los organismos infecciosos entran en el segmento posterior del ojo. En la endoftalmitis endógena (EE), es menos común, representando alrededor del 5-15% de los casos, la fuente de infección está dentro del cuerpo y la infección se propaga por vía hematógena<sup>9</sup>.

La endoftalmitis bacteriana endógena (EBE) corresponde a una infección intraocular en línea con la penetración intraocular de bacterias por vía hematológica<sup>7</sup>.

Los factores de riesgo sistémicos y patologías predisponentes para EE son la diabetes mellitus, inmunosupresión, pacientes con corticosteroides a largo plazo, antecedentes de hospitalización reciente, neumonía asociada a ventilación mecánica, infección del tracto urinario, neoplasias malignas como linfoma y leucemia, adenocarcinoma de colon, infección dental, perforación escleral, osteomielitis vertebral, absceso hepático, asplenia, hipogammaglobulinemia, trasplante cardíaco o renal, síndrome de inmunodeficiencia adquirida, alcoholismo crónico, catéteres intravenosos y abuso de drogas<sup>10</sup>.

Los síntomas varían desde dolor, enrojecimiento, irritación, hinchazón, fotofobia, disminución en la visión, miodesopsias y destellos. Los signos clínicos van desde edema periorbitario, inflamación escleral, quemosis, congestión conjuntival, infiltrado corneal, exudados endoteliales, edema corneal, reacción en la cámara anterior, hipopión, membrana fibrinosa, exudados del iris, nódulos del iris, pupila lenta o fija, defecto pupilar aferente relativo, sinequias posteriores, cataratas, ausencia de reflejo rojo, opacidad vítrea, células vítreas anteriores, miodesopsias, membranas y exudados<sup>10</sup>.

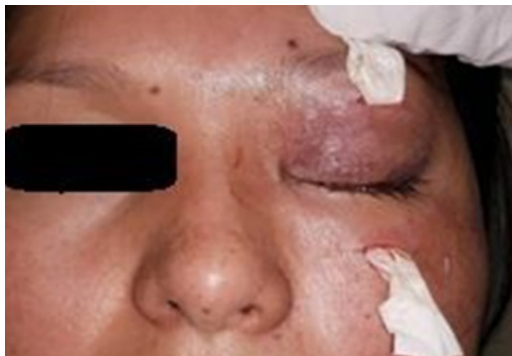El daño en la retina, se produce rápidamente; por lo tanto, para mejorar el pronóstico, es fundamental un diagnóstico rápido y preciso, así como un tratamiento eficaz<sup>9</sup>.

El tratamiento de la endoftalmitis inicia con la administración sistémica de antibióticos, hasta los resultados del hemocultivo. Una infección ocular grave justifica la administración de inyecciones intravítreas. Los casos que no se resuelven con bacteriemia de progresión rápida requerirán una vitrectomía pars plana<sup>10</sup>.

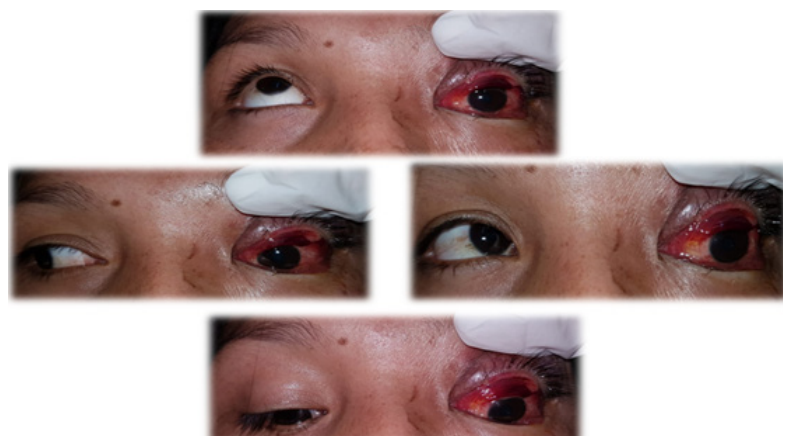## Presentación del caso

Paciente femenino de 28 años de edad, con antecedente quirúrgico de extracción del tercer molar superior izquierdo hace cuatro días. Acude a emergencias con un cuadro clínico de 3 días de evolución caracterizado por aumento de volumen del ojo izquierdo, dolor y proptosis. Paciente es ingresada a sala de internación durante 2 días para recibir tratamiento antibiótico vía endovenosa, con metronidazol (500 mg/100ml) c/6hrs, levofloxacina (500 mg) c/12hrs, vancomicina (500mg) c/6hrs. Al tercer día de ingreso se realiza el drenaje de absceso, colocado de Penrose y obtención de muestra para cultivo, por el servicio de cirugía máxilofacial. Se realiza analítica sanguínea donde se evidencia leucocitosis de  $28,8 \times 10^9/L$  (cayados 4%, neutrófilia 84%), siendo el resultado del cultivo de la secreción, negativo.

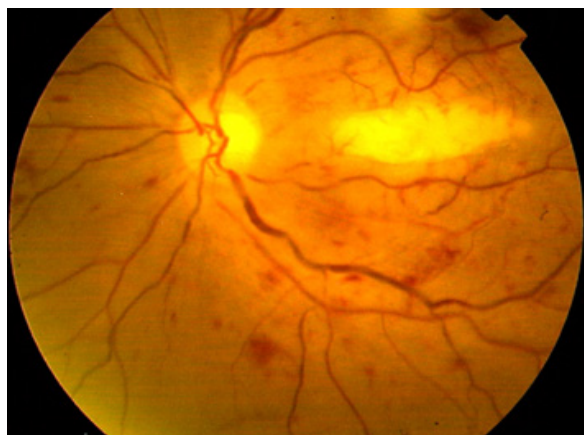Al segundo día post drenaje, la paciente refiere baja agudeza visual (AV) en ojo izquierdo, motivo por el cual se solicita valoración por el servicio de oftalmología. A la exploración: agudeza visual (AV) ojo derecho: 20/20. Ojo Izquierdo: percepción de luz con buena proyección, al examen externo; ojo derecho: pupila reactiva, sin alteración evidente; ojo izquierdo: edema bpalpebral, limitación a los movimientos oculares evidenciando afectación del III, IV y VI nervio craneano izquierdo y la presencia de drenaje Penrose (**Figura 1-2**).



**Figura 1:** Edema bpalpebral y drenaje de Penrose



**Figura 2:** Limitación al movimiento ocular izquierdo, afectación del 3er, 4to y 6to nervio



**Figura 3:** Papiledema, papila pálida, hemorragia en 4 cuadrantes, oclusión vascular, lesión blanquecina en mácula

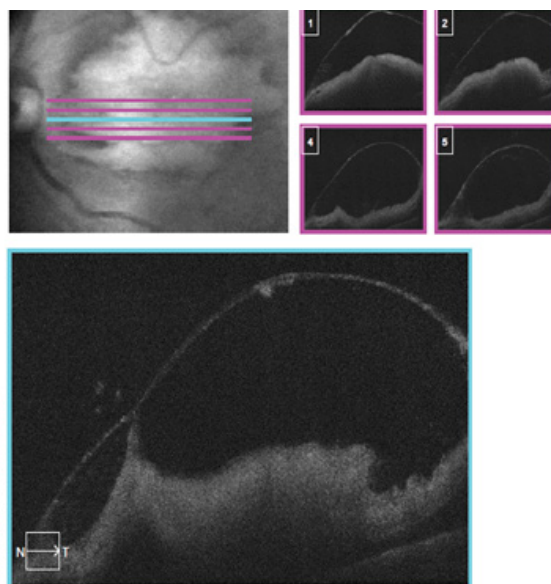
A la biomicroscopia; ojo derecho: segmento anterior normal; ojo izquierdo: pupila en midriasis media, quemosis conjuntival e intensa hiperemia conjuntival bulbar. Retinografía ojo derecho: Sin alteraciones. Ojo izquierdo: papila de bordes sobre elevados y pálida, múltiples puntos hemorrágicos en los 4 cuadrantes, oclusión vascular, lesión blanquecina horizontal sobre elevada en área macular. (**Figura 3**). Tomografía de coherencia óptica de macula ojo izquierdo: colección de líquido submacular con tracción subretinal. (**Figura 4**).

La paciente con diagnóstico de ingreso de celulitis orbitaria es ingresada por el servicio de cirugía máxilo facial es valorada por oftalmología, posterior a evaluación se llega al diagnóstico de endoftalmitis endógena de origen odontogénico. Paciente es dada de alta con ciprofloxacino 500 mg vía oral cada 12 hrs. por 10 días, y control en 5 días por el servicio de oftalmología. Paciente acude a control, refiere mejoría del dolor, sin mejora en la visión; se verifica permeabilidad del drenaje, se orienta volver en 1 semana, se insta terminar el tratamiento vía oral. Paciente no acudió a controles posteriores y abandonó el seguimiento.

## Discusión

La celulitis orbitaria de origen odontogénico es una entidad poco frecuente, pero con potencial de complicaciones graves. En nuestro caso, la paciente presentó celulitis orbitaria secundaria a infección dental, complicada con endoftalmitis endógena y pérdida visual irreversible. Este cuadro comparte características con lo descrito en la literatura, aunque con particularidades que merecen destacarse.

La vía más común, corresponde a la propagación de infecciones orales al seno maxilar.<sup>2</sup> En el caso de nuestro paciente esta fue la ruta más probable.



**Figura 4:** OCT OI, colección líquida submacular y tracción subretinal

En la mayoría de los estudios, la celulitis orbitaria odontogénica se manifiesta inicialmente con síntomas dentales y faciales: odontalgia, inflamación de pómulos, halitosis e hipersensibilidad dental. Cuando la infección se extiende a la órbita, aparecen signos como dolor ocular, oftalmoplejía, proptosis y quemosis<sup>1,2,4</sup>.

En nuestra paciente, el antecedente de extracción dental y la rápida aparición de dolor ocular, proptosis y quemosis coincidieron con lo reportado en series clínicas, aunque la asociación con endoftalmitis endógena y trombosis de la arteria central de la retina constituye una complicación menos frecuente y de peor pronóstico visual.

El diagnóstico suele ser clínico<sup>2</sup>, pero las técnicas de imagen son fundamentales para confirmar la extensión y descartar complicaciones. La resonancia magnética nuclear (RMN) se considera superior a la tomografía computarizada (TC) para evaluar tejidos blandos y progresión de la enfermedad<sup>1</sup>. La TC, por su parte, permite identificar abscesos intraorbitarios y subperiósticos<sup>6</sup>.

En contraste con otros estudios, en nuestro caso no se realizaron estudios de imagen debido a limitaciones de recursos, lo que refleja una realidad frecuente en hospitales con menor disponibilidad tecnológica. Esta diferencia subraya la importancia de la clínica como herramienta diagnóstica principal en contextos con recursos limitados.

El tratamiento empírico con antibióticos intravenosos de amplio espectro constituye la primera línea de manejo, incluso antes de contar con resultados de cultivo<sup>6</sup>. En la literatura se describe el uso frecuente de metronidazol en combinación con cefalosporinas de tercera generación, amoxicilina-ácido clavulánico o vancomicina<sup>3</sup>. En nuestro caso, pese a un cultivo negativo, se instauró terapia endovenosa con buena respuesta clínica.

El drenaje quirúrgico urgente está indicado en casos de deterioro visual o abscesos orbitarios extensos. En nuestra paciente, el drenaje permitió disminuir la proptosis y controlar la infección, aunque no evitó la pérdida visual irreversible.

Respecto al uso de corticosteroides, estudios recientes (Kim et al., 2022) sugieren que su administración junto con antibióticos puede reducir la estancia hospitalaria y mejorar los resultados quirúrgicos. Sin embargo, en nuestro caso no se emplearon, lo que marca una diferencia con protocolos más actuales.

Se deben iniciar tratamientos empíricos con antibióticos intravenosos de amplio espectro inmediatamente tras la sospecha diagnóstica de celulitis orbitaria hasta la confirmación del resultado del cultivo<sup>6</sup>. En nuestro caso el cultivo fue negativo.

Se han descrito numerosas combinaciones en la literatura. El rasgo común fue el uso de metronidazol en el 51,4% de los casos, combinado con una cefalosporina de tercera generación (11,4%) o amoxicilina-ácido clavulánico (8,6%). También se utilizó vancomicina en combinación en el 17,1% de los casos<sup>3</sup>. En casos de infecciones odontogénicas o sospecha de anaerobios, necesitamos agregar metronidazol. Generalmente se requieren antibióticos intravenosos durante una o dos semanas, seguidos de antibióticos orales durante otra o dos semanas, según la respuesta clínica<sup>5</sup>.

Kim et al. (2022) concluyó que el uso de corticosteroides para tratar la celulitis orbitaria, puede disminuir los días de hospitalización. El uso de corticoides en celulitis orbitaria con absceso subperióstico puede reducir la incidencia de adherencias, hinchazón de los senos paranasales y estenosis. Cuando se usan junto con antibióticos sistémicos, los corticosteroides mejoran los resultados quirúrgicos perioperatorios gracias a sus propiedades antiinflamatorias<sup>2,11</sup>.

El drenaje urgente (en un plazo de 24 horas) está indicado en caso de deterioro de la función visual, presencia de un absceso orbitario extenso, evidencia de extensión intracraneal e infección de origen dental conocida<sup>6</sup>.

Las complicaciones de la celulitis orbitaria a nivel del globo ocular pueden incluir desde enfermedad corneal, retinitis, uveítis, neuropatía óptica, endoftalmitis, ruptura globo ocular, abscesos orbitarios, abscesos subperiósticos hasta sistémicas como enfermedad intracraneal, trombosis de senos venosos, meningitis, sepsis, absceso cerebral hasta la muerte. El absceso subperióstico es la complicación más frecuente<sup>8</sup>.

El mecanismo de la pérdida de visión puede incluir neuritis óptica reactiva por infección, tromboflebitis isquémica o isquemia compresiva que resulta en la oclusión de la arteria central de la retina<sup>5</sup>, como fue el caso de nuestra paciente.

La endoftalmitis difusa posterior o la panoftalmitis suelen provocar ceguera, independientemente del tratamiento. Sin embargo, la vitrectomía y los antibióticos intravítreos pueden prevenir la atrofia ocular o la necesidad de enucleación<sup>1</sup>.

En nuestra paciente, el drenaje quirúrgico ayudó a disminuir la proptosis, la terapia endovenosa mejoró los síntomas asociados a la infección. Se evidencia pérdida irreversible de la visión, debido a una trombosis por una oclusión de la arteria central de la retina, con un mal pronóstico.

La mejoría de la paciente se monitorizó mediante el estado clínico y el estado general. Se realizó un seguimiento regular mientras estuvo hospitalizada; se orientó a paciente volver a controles oftalmológicos una vez dada de alta por cirugía maxilo facial.

## Conclusiones

El caso presentado comparte con la literatura la forma de inicio y progresión típica de la celulitis orbitaria odontogénica, pero se diferencia por la ausencia de estudios de imagen y la complicación severa de pérdida visual irreversible. La comparación evidencia la necesidad de diagnóstico precoz, acceso a métodos de imagen y tratamiento combinado (antibióticos, drenaje y eventualmente corticosteroides) para mejorar el pronóstico en este tipo de infecciones.

La celulitis orbitaria es una infección de tejidos dentro de la órbita. En el caso de infecciones de origen dental los más

comunes son los anaerobios y se prefiere el uso del metronidazol en el tratamiento. Reportamos el caso de celulitis orbitaria odontogénica en paciente de antecedente de extracción del molar superior, que presentó edema de parpado izquierdo, dolor y disminución de la agudeza visual. El diagnóstico y tratamiento temprano podrían ayudar a reducir la comorbilidad y mejorar el pronóstico visual del paciente.

**Conflicto de intereses:** los autores declaran que no existe ningún conflicto de intereses en relación con la publicación de este caso clínico.

**Declaración de uso de IA:** para la redacción y mejora del manuscrito se empleó asistencia de inteligencia artificial (IA) con fines de organización del texto. La IA no participó en la interpretación clínica ni en la toma de decisiones médicas.

## Referencias bibliográficas

- Danishyar A, Sargento SR. Celulitis orbitaria. In: StatPearls [Internet]. Treasure Island (FL): StatPearls Publishing; 2025. Available from: <https://www.ncbi.nlm.nih.gov/books/NBK507901>
- Pirvulescu RA, Vasile VA, Romanitan MO, Zemba M, Ciulei OC, Geamanu A, et al. Odontogenic orbital cellulitis at the crossroads of surgeries: multidisciplinary management and review. *Diagnostics (Basel)* [Internet]. 2024;14(13):1391. Available from: <http://dx.doi.org/10.3390/diagnostics14131391>
- Camille G, Sébastien G, Sylvie B. Odontogenic orbital cellulitis: literature review. *J Oral Med Oral Surg.* 2024;30(1):7. Available from: [https://www.jomos.org/articles/mcbcb/full\\_html/2024/01/mcbcb230065/mcbcb230065.html](https://www.jomos.org/articles/mcbcb/full_html/2024/01/mcbcb230065/mcbcb230065.html)
- Antonio R, Stefania T, Umberto C, Antonio A, Dell'Aversana Orabona G, Francesco S, et al. Surgical approaches in odontogenic orbital cellulitis (OOC): our experience and review of literature. *Indian J Otolaryngol Head Neck Surg* [Internet]. 2022;74(Suppl 3):4552–61. Available from: <http://dx.doi.org/10.1007/s12070-021-02576-y>
- Yadalla D, Jayagayathri R, Padmanaban K, Ramasamy R, Rammohan R, Nisar SP, et al. Bacterial orbital cellulitis: a review. *Indian J Ophthalmol* [Internet]. 2023;71(7):2687–93. Available from: [http://dx.doi.org/10.4103/IJO.IJO\\_3283\\_22](http://dx.doi.org/10.4103/IJO.IJO_3283_22)
- Lestari NMI, Fatmariyanti S, Soebagio HD, Kurniati ND, Lutfi D. Orbital cellulitis in pulmonary tuberculosis: a case report. *Afr J Infect Dis* [Internet]. 2020;14(2):48–52. Available from: <http://dx.doi.org/10.21010/ajid.v14i2.8>
- Güemes-Villahoz N, Chocrón Benbunan C, Romero Paternina AR, Diaz-Valle D, Donate-López J, Núñez-Orantos MJ. Endoftalmitis endógena como manifestación inicial de enfermedad neumocócica invasiva. *Rev Esp Quimioter* [Internet]. 2021;34(2):154–5. Available from: <http://dx.doi.org/10.37201/req/113.2020>
- Cortés Bejarano F, Quesada Campos J. Celulitis preseptal y orbitaria. *Rev Medica Sinerg* [Internet]. 2018 [cited 2025 May 9];3(11):3–9. Available from: <https://www.medigraphic.com/pdfs/sinergia/rms-2018/rms1811a.pdf>
- Gajdzis M, Figuła K, Kamińska J, Kaczmarek R. Endoftalmitis endógena: la importancia clínica de la fuente primaria de infección. *J Clin Med* [Internet]. 2022;11(5):1183. Available from: <http://dx.doi.org/10.3390/jcm11051183>
- Gurnani B, Kaur K. Endoftalmitis endógena. In: StatPearls [Internet]. Treasure Island (FL): StatPearls Publishing; 2025. Available from: <https://www.ncbi.nlm.nih.gov/books/>
- Kim B-Y, Bae JH. Role of systemic corticosteroids in orbital cellulitis: a meta-analysis and literature review. *Braz J Otorhinolaryngol* [Internet]. 2022;88(2):257–62. Available from: <http://dx.doi.org/10.1016/j.bjorl.2021.02.003>