

Embolia por colesterol en miembros inferiores: reporte de caso

Cholesterol embolism in the lower limbs: case report

Maiko Alejandro Tavera Diaz¹, Annia Aguilar Loayza², Rommer Alex Ortega Martinez³

Resumen

La embolia por cristales de colesterol es efecto de la desestabilización de una placa de ateroma tras un evento desencadenante, produciendo la migración de cristales de colesterol hasta arteriolas periféricas, desencadenando un proceso inflamatorio endotelial; el espectro clínico varía desde ser asintomático hasta con un compromiso multiorgánico; la sospecha diagnóstica es principalmente clínica y será la biopsia de piel por su fácil accesibilidad, la que confirme el diagnóstico. El tratamiento es aún controvertido y no existe un consenso de las medidas terapéuticas para aplicar. A continuación, se presenta el caso de un paciente varón de 72 años de edad con una ateroembolia por cristales de colesterol en miembros inferiores, secundaria a una manipulación endovascular por angioplastia previa.

Palabras claves: colesterol, embolia por colesterol, hipertensión renovascular.

Abstract

Cholesterol crystal embolism is the effect of the destabilization of an atherosclerotic plaque after a triggering event, producing the migration of cholesterol crystals to peripheral arterioles, triggering an endothelial inflammatory process; the clinical spectrum varies from being asymptomatic to having multiple organ involvement; diagnostic suspicion is mainly clinical and the skin biopsy will confirm the diagnosis due to its easy accessibility. The treatment is still controversial and there is no consensus on the therapeutic measures to apply. Below is the case of a 72-year-old male patient with atheroembolism due to cholesterol crystals in the lower limbs, secondary to endovascular manipulation by prior angioplasty.

Keywords: cholesterol, cholesterol embolism, renovascular hypertension.

La aterosclerosis es un trastorno común en el que hay placas arteriales compuestas de colesterol, sustancias grasas y otros desechos celulares en la superficie de la íntima vascular; la cubierta fibrosa que cubre las placas llega a ser vulnerable a ruptura, exponiendo el núcleo y su contenido intraplaca de colesterol a la circulación¹. Un émbolo es cualquier material que puede ser trombos, fragmentos de placa ateromatosa, la cual su principal componente son cristales de colesterol, células tumorales u otros cuerpos extraños, que arrastrada por el torrente sanguíneo, lleva a la obstrucción parcial o total de una arteria distal². La embolia de colesterol, es un trastorno de oclusión arterial ya sea parcial o total, en el que hay obstrucción luminal de arterias de calibre pequeño por cristales de colesterol que se forman a partir de la fragmentación, previa desestabilización de la placa de ateroma³.

Es una patología poco frecuente, con una incidencia mundial de 0,09 % a 2,9 %⁴, otras reportadas en población de riesgo son del 2 al 4 %, esta diferencia es porque no es posible llegar a un diagnóstico preciso; debido a los diferentes diseños

de estudio y criterios de diagnóstico, por otro lado, muchos desconocen la patología, o no se pueden realizar estudios anatomopatológicos precisos; en el estudio de Moolenars y Lamers se reportan incidencias aún más bajas, de 0,31 %, ya que varía según cada población estudiada³.

Debido a la variabilidad e inespecificidad de sus manifestaciones clínicas según el órgano afectado, se necesita alta sospecha diagnóstica, por lo que, en la mayoría de los casos, 70% del diagnóstico se ha realizado en la etapa post mortem⁵. En la actualidad no se cuentan con estudios realizados en población Latinoamericana ni Boliviana.

Este embolo originado de una arteria proximal de gran calibre, migra hacia arterias distales medianas a pequeñas, causando daño en los órganos diana por taponamiento mecánico, desencadenando una respuesta inflamatoria; es una patología infradiagnosticada que ocurre predominantemente en hombres de edad avanzada, con antecedentes de enfermedad aterosclerótica e hipertensión; pueden ocurrir espontáneamente por inestabilidad de placa, sin embargo son más comunes después de procedimientos endovasculares como cateterismos o angiografías, frecuentemente por vía femoral; la angioplastia, el traumatismo, la trombólisis o anticoagulación con Warfarina, tienen cierta influencia⁶.

Las placas ateroscleróticas están compuestas de cristales de colesterol, plaquetas, fibrina y detritus celulares; la inestabilidad de esta, es causada por cambios hemodinámicos, inflamación y hemorragia intraplaca. El evento desencadenante genera la erosión de la placa, exponiendo estos componentes a la circulación sistémica; la embolización

¹Medico especialista en Medicina Interna y nefrología. Hospital Univalle. Jefe del departamento de medicina interna Hospital Elizabeth Seton. Cochabamba. Bolivia.

²<https://orcid.org/0000-0002-9117-5855>.

³Interna de medicina Hospital Elizabeth Seton, carrera de medicina Universidad Privada del Valle, Cochabamba, Bolivia

⁴<https://orcid.org/0000-0003-0287-1099>.

⁵Medico especialista en Medicina Interna y Medicina Critica y Terapia Intensiva. Medico de planta del Hospital Obrero Nro. 2 de la Caja Nacional de Salud. Coordinador de Investigación Clínica de la Universidad Privada del Valle, Cochabamba, Bolivia.

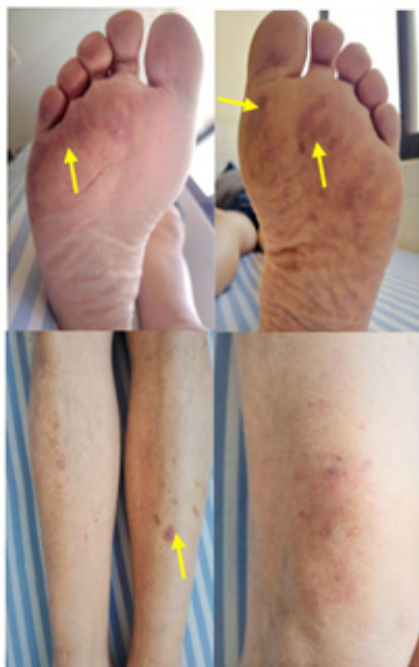⁶<https://orcid.org/0000-0001-8702-3405>.

Correspondencia a: Annia Aguilar Loayza

Correo electrónico: anniaaguilar@gmail.com

Recibido el 08 de Agosto. Aceptado el 20 de Noviembre.

Figura 1. Se evidencia lesiones petequiales tipo livedo reticular (flechas amarillas) con disposición simétrica en tercio medio de muslos, piernas y plantas de ambos pies.



de estos cristales de colesterol a la circulación distal conduce a la obstrucción de las arteriolas con diámetros menores de 200 μm , provocando lesión isquémica, posteriormente reacción inflamatoria por activación del complemento, llevando a una hipocomplementemia refractaria por consumo, estrés oxidativo, agregación leucocitaria, perpetuando una lesión endotelial⁴. Estos casos se diferencian de émbolos de origen séptico ya que en estos hay un foco infeccioso, además de clínica y paraclínicos con datos sugerentes a infección y no solo a inflamación. Un trombo que se desprende y se vuelve en embolo, es de mayor dimensión, comprometiendo vasos de mayor calibre como en una tromboembolia pulmonar o cerebral; el mayor reto diagnóstico está con los émbolos tipo cuerpo extraño o tumorales, arteriopatía urémica, entre otros, que obstruyen pequeñas arteriolas y el diagnóstico diferencial se lleva a cabo por estudios anatomopatológicos².

Ante un cuadro de dolor de moderada a gran intensidad en miembros inferiores, presencia de livedo reticular, con pulsos periféricos palpables, se debe sospechar de embolia por cristales de colesterol hasta demostrar lo contrario, por sus manifestaciones clínicas se pueden dividir en cutáneas y extra cutáneas; en las cutáneas se evidencia presencia de livedo reticular, acrocianosis, necrosis, úlceras, purpura, entre otras⁷. En las extra cutáneas varía según el órgano afectado, con manifestaciones renales 34 %, gastrointestinales 30 % con mayor mortalidad, oftálmicas 6 % a 20 % de pacientes presentan placas de Hollenhorst que son cristales de colesterol refractiles en bifurcaciones de arterias de retina que pueden aparecer como complicaciones de alguna enfermedad, como

musculo esqueléticas, con mialgias y debilidad; compromiso del sistema nervioso central o incluso hematopoyéticas por afectación de la médula ósea, aún más rara³. Los pacientes con síntomas en las extremidades inferiores y una fuente infrarrenal de embolia pueden tener resultados más favorables⁸, como es el caso que se reporta a continuación, un paciente diagnosticado con embolia por cristales de colesterol en miembros inferiores secundaria a manipulación endovascular por angioplastia previa, con evolución favorable.

Presentación del caso clínico

Paciente masculino de 72 años de edad con antecedentes de diabetes mellitus tipo II tratado con insulina humana, enfermedad renal crónica en diálisis, hipertensión arterial de difícil manejo, controlada con losartan, amlodipina y carvedilol, la cual fue secundaria a una estenosis del 70% de arteria renal derecha diagnosticada por angiografía en noviembre del 2022; posteriormente requirió una angioplastia con colocación de stent en la arteria renal derecha; 10 días posteriores a tal intervención, el paciente refiere dolor en miembros inferiores a la bipedestación, deambulación y compresión en ambas pantorrillas, seguida de la aparición de lesiones purpúricas tipo livedo reticular en tercio medio anterior de muslos, piernas y región plantar de ambos pies, con predominio plantar izquierdo (Figura 1).

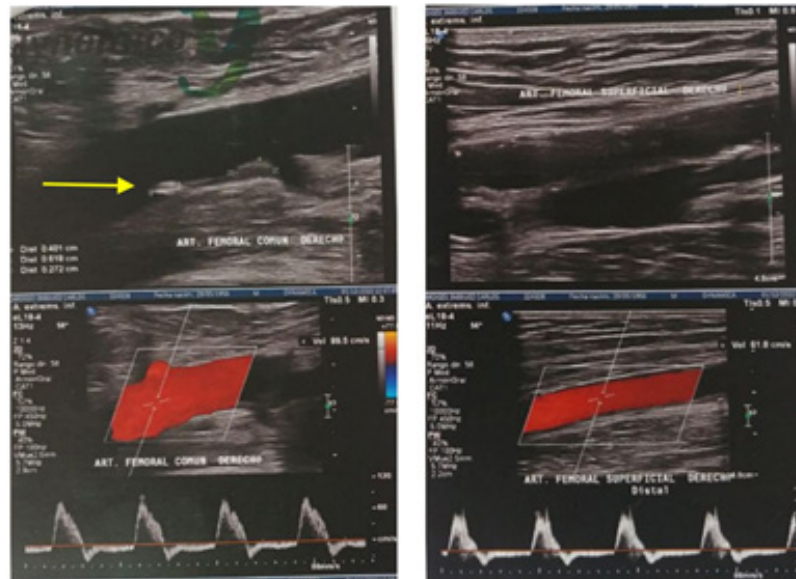
Se hospitaliza al paciente para manejo, con signos vitales de: PA 120/80 mmHg, FC 78 lpm, FR 18 rpm, SatO₂ 95%, FiO₂ 21%. Paraclínicos de ingreso en los cuales se evidencia leve leucocitosis 11,500 U/L, eosinofilia 7%, marcadores inflamatorios como eritrocédimentación y proteína C reactiva elevados 110 mm/h y 96 mg/l respectivamente, lactato deshidrogenasa 756 U/L, creatin fosfoquinasa 475 U/L, ambas elevadas, con deterioro de función renal en contexto de paciente con enfermedad renal crónica en hemodiálisis, niveles de complemento dentro de parámetros normales C3 85,5 mg/dl, C4 22,3 mg/dl.

Por otro lado, ante la sospecha de una embolia por colesterol, se realiza una ecografía doppler arterial de miembros inferiores, la cual denota aterosclerosis en fase inicial sin alteraciones hemodinámicas, presencia de placas mixtas no significativas en arteria femoral común (Figura 2).

Para confirmar el diagnóstico presuntivo se solicita una biopsia de piel, la cual informa un ateroesmolismo de vasos arteriales de pequeño calibre en dermis profunda lo que corrobora el diagnóstico (Figura 3).

Por los hallazgos clínicos, los antecedentes referidos del paciente, los estudios complementarios; ante la sospecha diagnóstica de embolia por cristales de colesterol en miembros inferiores secundarios a manipulación endovascular por angioplastia previa. El paciente fue manejado por el servicio de nefrología, recibió tratamiento médico durante su internación, junto a medidas generales de sostén, además de hemodiálisis programada por la enfermedad renal crónica; asociado con hipolipemiantes como la atorvastatina, que refleja asimismo un efecto pleiotrópico estabilizante de placa ateromatosa; ácido acetilsalicílico por su efecto antiagregante;

Figura 2. Ecografía Doppler Arterial miembros inferiores: la flecha amarilla muestra la arteria femoral común con placa de ateroma mixta; al doppler color estos vasos muestran flujo anterógrado con llenado completo de luz vascular sin zonas anormales de saturación.



prednisona por efectos antiinflamatorios, ya que la inflamación es una piedra angular en la fisiopatología de dicha patología; pentoxifilina ya que mejora la oxigenación tisular al reducir viscosidad sanguínea y potenciar flexibilidad de hematíes; todo sumado a un tratamiento enfocado en sus comorbilidades como antihipertensivos (losartan, amlodipina, carvedilol) e insulina humana.

Por posibles complicaciones a nivel oftálmico, fue evaluado por el servicio de oftalmología, realizando un fondo de ojo con hallazgos correspondientes a émbolos por cristales de colesterol además de retinopatía diabética no proliferativa leve a moderada y retinopatía hipertensiva grado II (Figura 4).

Al tercer día de internación el paciente evoluciona favorablemente PA 130/70 mmHg, FC 78 lpm, FR 18 rpm, SatO₂ 96 %, FiO₂ 21 %, con mejoría sintomática del dolor en extremidades inferiores, pulsos periféricos en miembros inferiores conservados, lesiones maculares livenoides con disminución leve de tamaño en muslos, piernas y en región plantar bilateral. Al 5to día de internación paciente evoluciona favorablemente, con signos vitales estables, mejoría sintomática total, sin dolor a la deambulación, ni compresión en las pantorrillas, lesiones auto limitadas en proceso de disminución de extensión (Figura 5a).

Laboratorios de egreso con tendencia a la normalización

Figura 3. Biopsia de pie región equimótica plantar pie izquierdo; se observa a la dermis profunda, con arteriolas compuestas por formaciones aciculares enclavadas a modo de hendiduras, correspondiente a espacios que ocupan cristales de colesterol asociados a proliferación subintimal.

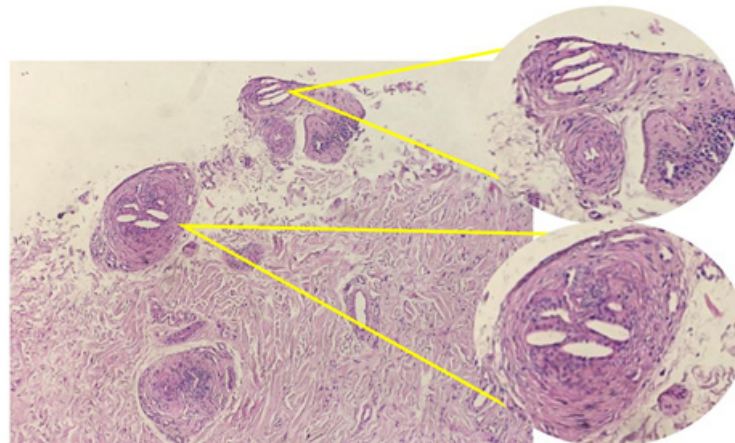
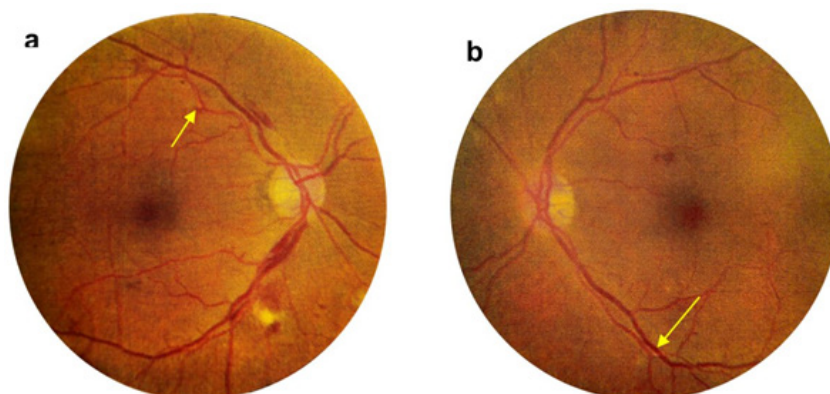


Figura 4. Placas de Hollenhorst en arterias retíneas bilaterales, señaladas con flechas amarillas. a. Fondo ojo derecho con leve edema papilar, hemorragia intraretinal en arcada superior con entrecruzamiento arteriovenoso y exudado blando. b. Fondo ojo izquierdo con micro hemorragias y exudados blandos en cuadrante de arcada inferior. Mácula con buen contraste conserva brillo foveal.



ya con valores de eosinófilos 1 %, proteína C reactiva 24,2 mg/l, lactato deshidrogenasa normal 415 U/L, creatin fosfoquinasa 80 U/L, resto de parámetros medidos dentro de rango de normalidad. Por lo que se decide el alta hospitalaria. Posteriormente al mes de su alta hospitalaria paciente evoluciono con alivio completo de los síntomas, así como las lesiones en miembros inferiores que remitieron completamente (Figura 5b).

Discusión

La embolia por colesterol es un síndrome es el cual el 77 % de los diagnósticos son postmortem⁴. Se produce cuando las placas ateromatosas en las arterias de gran calibre, tras algún estímulo desencadenante, liberan émbolos de colesterol

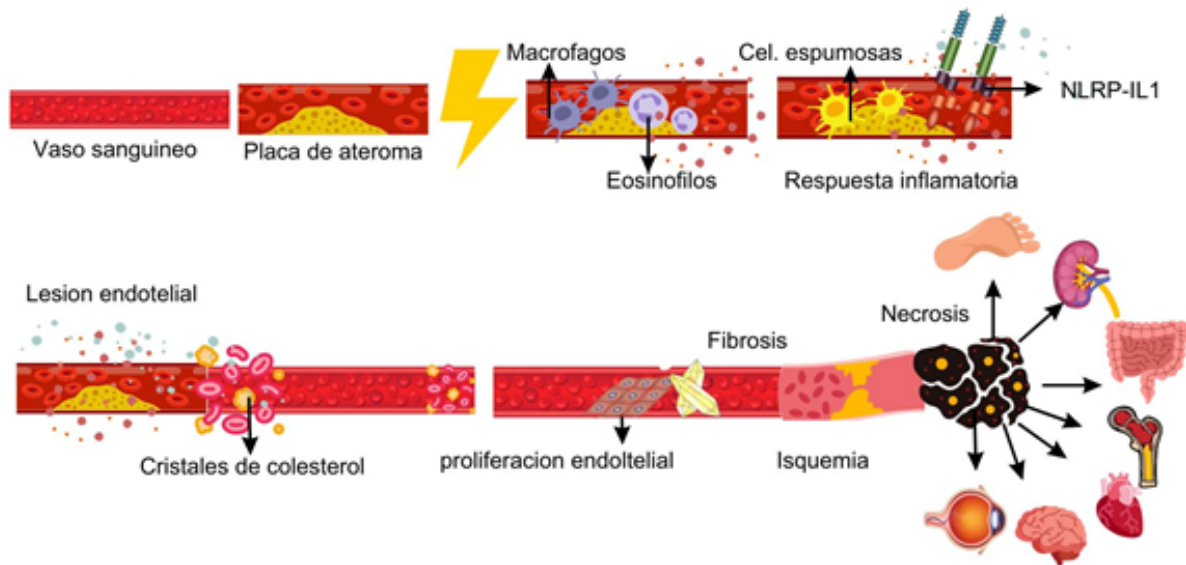
a la circulación, alojándose como cristales filosos en lúmenes de arteriolas distales, lo que resulta con diversos grados de isquemia al órgano diana; paralelamente las arteriolas que están parcialmente ocluidas enfrentan una intensa respuesta inflamatoria de cuerpo extraño por la migración de células gigantes con proliferación endotelial llevando finalmente a la fibrosis con una oclusión completa⁹.

En la inflamación aguda, que corresponde a la primera fase, las paredes de las arteriolas comprometidas están infiltradas por leucocitos polimorfonucleares y eosinófilos los cuales liberan IL-5 activando aún más los eosinófilos, por lo que es característico encontrar en paraclínicos eosinofilia, la cual se evidencio en el paciente; posteriormente a las 24 o 48 horas, llegan células mononucleares que se convierten en macrófagos que fagocitan los cristales de colesterol convirtiéndose en

Figura 5. a. Evolución de lesiones maculares, tipo livedo reticular limitadas con notable disminución en pigmentación y extensión. b. Evolución de región plantar bilateral ya sin lesiones.

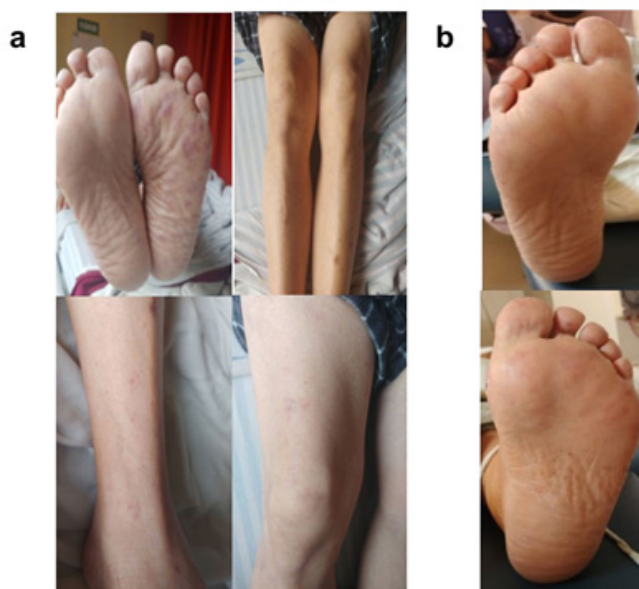

Figura 6. Fisiopatología de la embolia por cristales de colesterol, donde se observa todo el proceso inflamatorio en la placa de colesterol.



células espumosas; los cristales de colesterol actúan como señal endógena siendo estos reconocidos como patrones moleculares asociados a daño (DAMPs), por inflamomas de la subfamilia NLRP-IL1 activando el sistema inmune, además del complemento, por lo que en estadios iniciales hay hipocomplementemia por consumo; en nuestro paciente esta no fue detectada por el momento en el que se solicitaron los paraclínicos. Paralelamente hay formación de trombos intraluminales; en la etapa final, hay proliferación endotelial y fibrosis de la íntima dando como resultado vasoconstricción, llegando a una obliteración del lumen arterial, instaurando isquemia tisular y en el peor de los escenarios necrosis en el órgano afectado (Figura 6). Por lo tanto, al ser resistentes a la fagocitosis por macrófagos, los cristales de colesterol pueden permanecer alojados durante meses^{4,10,11}.

Al existir un factor desencadenante que desestabiliza la placa de ateroma, como los traumatismos de la pared arterial por maniobras angioinvasivas¹², como se presentó en nuestro paciente, se instaurara la migración de cristales de colesterol. El diagnóstico es principalmente clínico por las manifestaciones cutáneas, el dolor y presencia de pulsos periféricos conservados. Los paraclínicos generalmente son inespecíficos y pueden mostrar elevaciones en el recuento de leucocitos, disminución del recuento de hemáties o trombocitopenia. Los marcadores de inflamación, como la velocidad de sedimentación globular elevada, la proteína C reactiva, se han asociado con la ateroembolia. Además, pueden incluir hipocomplementemia transitoria y eosinofilia⁸; en este caso no se evidenció hipocomplementemia ya que esta ocurre en los primeros días de la enfermedad.

La isquemia de células musculares se acompaña de un aumento considerable de la creatina fosfoquinasa (CPK); niveles de Lactato deshidrogenasa (LDH) y Glutámico

Oxalacético transaminasa (GOT); las primeras se encontraban elevadas en el paciente, también aumentan en casos de oclusión arterial aguda, debido a la lesión isquémica de la musculatura esquelética⁴.

La biopsia de piel confirma el diagnóstico de la enfermedad, con alto rendimiento de hasta un 92 %; en la histopatología es patognomónica la visualización dentro de los vasos de la unión dermohipodérmica de hendiduras alargadas biconvexas en forma de agujas^{9,13}. Otras técnicas útiles son el examen del fondo de ojo encontrando cuerpos de Hollenhorst que son lesiones brillantes y refráctiles en bifurcaciones de arterias en retina, aunque sólo detecta la embolia por cristales de colesterol en un 6 % al 20 % de los casos. Hallazgo el cual estuvo presente en nuestro paciente. Se reportan casos en los cuales solo con el hallazgo en el examen de fondo de ojo fue suficiente para el diagnóstico y no llegaron a exámenes invasivos como biopsia¹⁴.

El manejo es aún controversial, basándose en eliminar factores precipitantes, fármacos que actúen sobre la fisiopatología, por lo que se sugiere el uso de antiagregantes plaquetarios, hipolipemiantes que además tengan efectos en inmunidad innata y adaptativa¹⁵, corticoesteroides en pacientes con evidencia analítica de inflamación⁵. Una diana terapéutica en estudio es el uso de anticuerpo monoclonal contra IL-1, poco estudiado^{6,15}. Desde otra perspectiva, se recomiendan procedimientos invasivos como una embolectomía en casos de obstrucción de grandes vasos, en este tipo de pacientes donde un factor desencadenante per se, son los procedimientos invasivos, y dada que la obstrucción es en arteriolas distales de pequeño calibre, no se recomiendan estos procedimientos⁶.

En conclusión, la embolia por cristales de colesterol es un fenómeno infradiagnosticado que durante su evolución

clínica puede presentar múltiples complicaciones, las cuales comprometen el flujo vascular, entre estas las complicaciones mayores son la hipoperfusión de tejido, condicionando riesgo de isquemia, infecciones o necrosis. En el diagnóstico es fundamental el antecedente del factor desencadenante, como un procedimiento invasivo, evidenciar lesiones cutáneas descritas, estudios de analítica y biopsia la cual

confirma el diagnóstico. En el tratamiento actual no hay un consenso definido, pero se sabe que este debe estar dirigido a disminuir la respuesta inflamatoria con el uso de corticoides, antiagregantes plaquetarios e hipolipemiantes. El pronóstico de la enfermedad es bueno en casos diagnosticados es bueno en casos diagnosticados oportunamente en estadios iniciales.

Referencias bibliográficas

- Li X, Bayliss G, Zhuang S. Cholesterol Crystal Embolism and Chronic Kidney Disease. *International journal of molecular sciences*. 2017;18(6):1120. Disponible en: <https://doi.org/10.3390/ijms18061120>
- Beato Merino MJ, Diago A, Fernandez-Flores A, Fraga J, García Herrera A, Garrido M, et al. Dermatopatología de la oclusión intraluminal vascular: parte II (coagulopatías, émbolos y miscelánea). *Actas Dermosifiliogr*. 2021;112(2):103–17. Disponible en: <http://dx.doi.org/10.1016/j.ad.2020.10.004>
- McGevena L. Cutaneous manifestations of cholesterol embolism. *Medscape.com*. 2021. Disponible en: <https://emedicine.medscape.com/article/1096593-overview> [citado el 5 de diciembre de 2022]
- Ozok A. Cholesterol-embolization syndrome: current perspectives. *Vasc Health Risk Manag*. 2019;15:209–20. Disponible en: <https://www.dovepress.com/cholesterol-embolization-syndrome-current-perspectives-peer-reviewed-fulltext-article-VHRM> [citado el 29 de enero de 2023]
- Gómez de la Fuente E, Vicente Martín JF, Álvarez Fernández JG, Candela SM, Rodríguez Vázquez M, López Estebananz LJ, et al. Embolismo por cristales de colesterol, con fracaso renal agudo o subagudo, diagnosticado por las lesiones cutáneas. *Actas Dermosifiliogr*. 2002;93(6):379–83. Disponible en: <https://www.actasdermo.org/es-embolismo-por-cristales-colesterol-con-articulo-13034575> [citado el 9 de marzo de 2023]
- Froni Casas LA. Acute Arterial Embolism of the Lower Limb. *Embotic Diseases - Evolving Diagnostic and Management Approaches*. IntechOpen. 2020. Disponible en: <http://dx.doi.org/10.5772/intechopen.84396>
- Mikhailova ZD, Klimkin PF. Cholesterol atheroembolism syndrome: Current state of the problem. *Russ Arch Intern Med*. 2020;10(4):272–80. Disponible en: <http://dx.doi.org/10.20514/2226-6704-2020-10-4-272-280>
- Catherine F, Otto M, Biller M, Fahajohn F, Mjoseph L, et al. Embolism from atherosclerotic plaque: Atheroembolism (cholesterol crystal embolism): Muhamed Saric, Kathryn A Collins, MD, PhD; 2021. Disponible en: <https://www.uptodate.com/contents/embolism-from-atherosclerotic-plaque-atheroembolism-cholesterol-crystal-embolism>
- Shah N, Nagalli S. Émbolos de colesterol. En: *StatPearls*. Treasure Island (FL). 2023. Disponible en: <https://www.ncbi.nlm.nih.gov/books/NBK556091/> [Actualizado el 4 de julio de 2022]
- Kronzon I, Saric M. Cholesterol embolization syndrome. *Circulation*. 2010;122(6):631–41. Disponible en: <http://dx.doi.org/10.1161/CIRCULATIONAHA.109.886465> [citado el 9 de marzo de 2023]
- Duewell P, Kono H, Rayner KJ, Sirois CM, Vladimer G, Bauernfeind FG, et al. NLRP3 inflammasomes are required for atherogenesis and activated by cholesterol crystals. *Nature*. 2010;464(7293):1357–61. Disponible en: <http://dx.doi.org/10.1038/nature08938>
- García Millán C, Fernández Lorente M, Jaén Olasolo P. Ateroembolia por cristales de colesterol. *Piel Formación continuada de Dermatología*. 2007;22(1):18–23. Disponible en: <https://www.elsevier.es/es-revista-piel-formacion-continuada-dermatologia-21-articulo-ateroembolia-por-cristales-colesterol-13097773?code=bX7KvMLNwod9cIWAfH3DGaBNqj1OSu&newsletter=true> [citado el 9 de marzo de 2023]
- Bencosme EI, Romera-Segorbe AM, Moreno-Reig Á, Ramos-Rodríguez C, Caparrós G, Rivera F. Ateroembolia de colesterol por sintrom. Una entidad peligrosa de difícil manejo. *Nefroplus*. 2014;6(1):1-89. Disponible en: <https://www.revistanefrologia.com/en-ateroembolia-colesterol-por-sintrom-una-articulo-X1888970014001604> [citado el 9 de marzo de 2023]
- Lardino A, Garner O, Ramirez A, Lotta F. Cholesterol embolism: it's always a good idea to look into the eye. *BMJ Case Rep*. 2017;bcr-2017-222128. Disponible en: <http://dx.doi.org/10.1136/bcr-2017-222128>
- Tousoulis D, Psarros C, Demosthenous M, Patel R, Antoniadis C, Stefanadis C. Innate and adaptive inflammation as a therapeutic target in vascular disease: The Emerging Role of Statins. *J Am Coll Cardiol*. 2014;63(23):2491–2502. Disponible en: <http://dx.doi.org/10.1016/j.jacc.2014.01.054>