

Diagnóstico y manejo de síndrome de brida amniótica

Diagnosis and management of amniotic band syndrome

Freddy Maita Q¹, Jhasmine Ramallo U²

Resumen

Síndrome de bridas amnióticas (SBA), una anomalía congénita caracterizada por constricciones y/o amputaciones completas de extremidades a causa de las bridas amnióticas durante el embarazo. En los casos más graves las amputaciones completas están asociadas con otras malformaciones como las craneofaciales. La patogenia del SBA es controversial con baja incidencia. El diagnóstico prenatal oscila entre el 29% a 50% de los casos. Presentamos el caso de una paciente con brida amniótica diagnosticada en la semana 33 de gestación, atendida en nuestro Servicio de Ginecología y Obstetricia del Hospital Obrero N°2 de la Caja Nacional de Salud de Cochabamba, Bolivia.

Palabras claves: síndrome de bandas amnióticas, anillo de constricción, amputación, bandas amnióticas

Abstract

Amniotic band syndrome (ABS) is a congenital anomaly characterized by constrictions and/or complete amputations of limbs due to amniotic bands during pregnancy. In the most severe cases, complete amputations are associated with other malformations such as craniofacial abnormalities. The pathogenesis of ABS is controversial and has a low incidence. Prenatal diagnosis ranges from 29% to 50% of cases. We present the case of a patient with an amniotic band diagnosed at week 33 of pregnancy, treated in our Gynecology and Obstetrics Service of Hospital Obrero N°2 of the National Health Fund of Cochabamba, Bolivia.

Keywords: amniotic band syndrome, intrauterine ring constriction, amputation, amniotic bands

El síndrome de bridas amnióticas (SBA) denominado también complejo ADAM (Amniotic Deformities, Adhesions, Mutilation), es un evento obstétrico poco frecuente, que consiste en la presencia de bandas de amnios, únicas o múltiples, que comprimen las partes fetales causando su disrupción, una interrupción del desarrollo de una parte del cuerpo por causa de un daño tisular puntual, en este caso una brida, sin el cual habría una morfogénesis normal^{1,5,6}.

La clínica del recién nacido consiste en anillos de constricción en partes distales de los miembros, con menos frecuencia se asocia a lesiones más severas con amputación, afectación de órganos internos y asociación con otras malformaciones, sobre todo cráneo-faciales.¹¹ El surco de constricción puede ir desde la afectación solo de la piel hasta la afectación ósea, llegando a la ausencia distal en un miembro.

En función a la gravedad se ha descrito cuatro grados de afectación: el grado 1 consiste en un anillo simple con extremidad distal normal; al grado 2 se añade atrofia y linfedema distal; en el grado 3 el anillo se asocia a sindactilias en los dedos; el grado 4 involucra los casos de amputación.^{1,11}

Entre las teorías que tratan de explicar la etiopatogenia,^{6,7,8,9} está la teoría extrínseca (Torpin 1965), que postula que el cuadro

inicia con la ruptura precoz del amnios con recogimiento del mismo que hace que el líquido amniótico y partes fetales abandonan el amnios adentrándose en la cavidad coriónica provocando que las bridas de amnios atrapen y estrangulen las extremidades^{2,4,9}. Esta teoría no explica la prevalencia de malformaciones asociadas.

La teoría intrínseca, implica una lesión primaria del disco germinativo que lleva a un proceso inflamatorio del amnios contiguo llevando al desarrollo de bandas fibrosas amnióticas^{2,4,9}.

Una tercera teoría, la vascular, postula que existe una lesión vascular fetal primaria que sería origen de un sangrado con lesión por ulceración que originaría bridas amnióticas y malformaciones intrínsecas fetales. Esta teoría explicaría las anomalías craneanas, cardiopatías o defectos de cierre de las paredes corporales^{2,4,6,9}.

La incidencia de este síndrome varía entre 1 en 1 200 a 1 en 15 000 recién nacidos vivos¹⁻⁴, en abortos espontáneos la incidencia es mayor. La prevalencia según el Latin American Collaborative Study of Congenital Malformations (ECLAMC) es de 1 cada 11 200 recién nacidos vivos¹². Afecta ambos sexos por igual⁵.

El diagnóstico prenatal es reportado sólo en el 29-50% casos dependiendo de la severidad de las lesiones. El signo patognomónico ecográfico es la visualización de una constricción local de alguna parte fetal y elefantiasis distal a la constricción, de más fácil reconocimiento en el segundo y tercer trimestre¹¹. También la observación de imágenes lineales ecogénicas que cruzan el saco amniótico, avasculares

¹Ginecólogo-Obstetra, Especialista de la Unidad de Ultrasonografía en Ginecología y Obstetricia y Medicina fetal. Hospital Obrero No 2 de la Caja Nacional de Salud, Cochabamba, Bolivia. <http://orcid.org/0000-0002-0296-3869>

²Residente de 1° año de Medicina Materno fetal, Hospital Obrero N° 2.

*Correspondencia a: Freddy Maita Q.
Correo electrónico: freddymaita@hotmail.com

Recibido el 15 de abril de 2022. Aceptado el 18 de agosto de 2022.

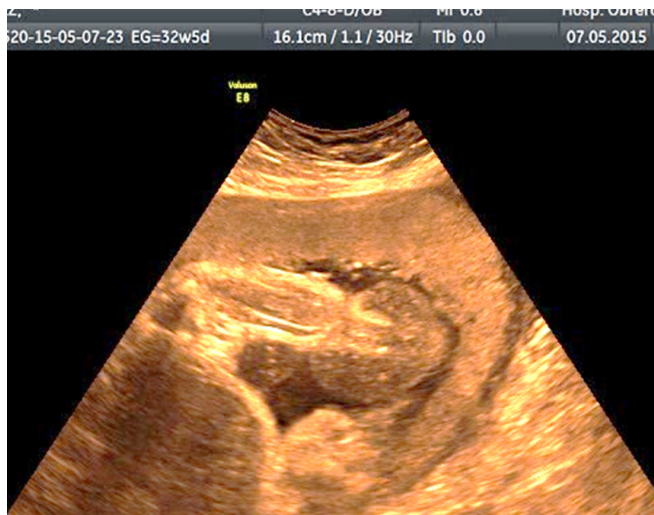

Figura 1. Pierna en su tercio distal con un anillo constrictor y edema distal

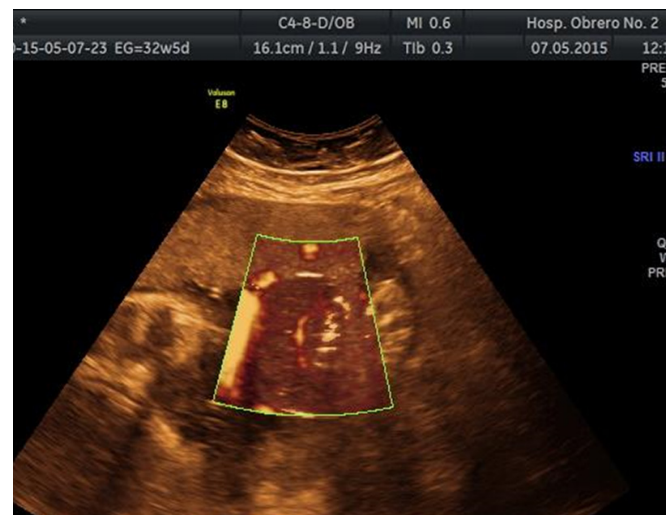

Figura 2. Pierna distal al anillo constrictor con vascularización presente, al estudio Power Doppler

(Figura 7) y que se unen a zonas de la anatomía fetal⁶. El diagnóstico posnatal es clínico y por examen de la placenta.

El diagnóstico diferencial es con sinequias intrauterinas; tabique Mulleriano; ausencia distal de las piernas y de los dedos de las manos².

El tratamiento será individualizado y dependerá del tipo y gravedad de las lesiones. Puede ser intrauterino o postnatal realizado por un equipo multidisciplinario.

Presentamos el caso de una paciente con diagnóstico ecográfico de brida amniótica en la semana 31.

Presentación del caso

Se trata de una madre tercgesta de 34 años de edad con embarazo controlado, sin antecedentes clínicos de importancia; antecedente quirúrgico de apendicetomía y con ambos padres diabéticos.

Acudió a control médico portando ecografía del tercer trimestre, que informaba: embarazo de 31 semanas, feto con una malformación en miembro inferior izquierdo que afecta tercio inferior de pierna, tobillo y pie (Edema vs Tumoración). Se practica segunda ecografía, esta vez, detallada en la Unidad de Medicina Fetal del Hospital Obrero N° 2 de la Caja Nacional de Salud - Cochabamba, que informó de un embarazo de 32 semanas con presencia de anillo constrictor en la unión de las 2/3 partes superiores de la pierna con el 1/3 distal, con edema distal importante (Figura 1), la vascularización distal conservada al momento del examen (Figura 2), concluyendo como: Síndrome de Brida amniótica con anillo constrictor en 1/3 inferior de pierna izquierda. La unidad de Medicina fetal recomendó mantener conducta expectante debido a la presencia de vascularización distal al anillo.

A las 33 semanas, en una junta médica se consideró que, aunque la extremidad distal al anillo presentaba vascularización, había dudas si estaba con isquemia crónica y en qué momento se volvería crítica para la vitalidad distal del miembro, por lo que después de un ciclo de maduración

pulmonar fetal, se realizó cesárea obteniéndose un producto de sexo masculino, peso 1 800g, APGAR: 8 al minuto 9 a los cinco minutos. El examen físico posnatal confirmó el anillo constrictor en 1/3 inferior de miembro inferior izquierdo que causaba edema importante de la extremidad distal. No se observó signos de isquemia en ese momento (Figura 3).

Durante la cesárea se presentó atonía uterina, misma que no respondió a uterotónicos procediéndose a realizar histerectomía subtotal con conservación de anexos, el diagnóstico final de Histopatología, reportó Útero de Couvelaire. El departamento de Cirugía Neonatal realizó como primera medida, el mismo día del nacimiento, liberación de membrana amniótica parcial (Figura 5) y en un segundo tiempo se procedió a realizar liberación completa del anillo constrictor, con evolución satisfactoria (Figura 6). El examen realizado a los cinco años muestra una completa recuperación del miembro funcional y estética del miembro (Figura 7). En el seguimiento trabajaron Médicos de las sub especialidades de Embarazo de alto riesgo Obstétrico, Medicina Fetal, Terapia Neonatal Cirujanos Pediatras, etc. Que dependen del Servicio de Ginecología y Obstetricia.

Discusión

No existe un patrón específico en el estudio de imágenes para identificar una ruptura de membranas amnióticas; ecográficamente se puede observar imágenes lineales libres que nadan en el líquido amniótico y pueden estar unidos, o no, al feto (Figura 8). Frente a este hallazgo se debe realizar un estudio anatómico fetal buscando anomalías estructurales y anillos de constricción, principalmente en los miembros, con elefantiasis distal o amputaciones distales. Se debe hacer diagnóstico diferencial con otras anomalías como sinequias uterinas, tabique Mulleriano.

Inmediatamente posterior al diagnóstico, la conducta dependerá de la presencia, o no, del flujo vascular distal al anillo constrictor, sin embargo, no hay una manera fiable

y reproducible de verificar una irrigación suficiente para el desarrollo normal del miembro afectado descartando isquemia. La valoración de la irrigación es subjetiva.

En las Unidades de Obstetricia donde cuentan con tratamiento desarrollado por vía fetoscópica, en algunos fetos seleccionados se puede liberar las bandas constrictoras por este método quirúrgico y así, permitir el flujo vascular distal antes de que cause isquemia irreversible.

En los servicios donde no se cuenta con cirugía fetoscópica, la conducta dependerá de una evaluación detallada del feto y evaluación comparativa del flujo vascular por Doppler y, como se había comentado, no hay manera fiable, hasta el momento de determinar en punto crítico a partir del cual

el miembro entrará en una isquemia irreversible, por tanto, es recomendable, una vez verificada la madurez pulmonar, interrumpir el embarazo para que el recién nacido reciba el tratamiento oportuno especializado para conservar la funcionalidad y también la estética (figura 7) tal como se realizó en nuestra unidad el caso presentado.

Es necesario que en el diagnóstico y tratamiento trabaje un equipo multidisciplinario compuesto por médicos materno-fetales, ecografistas, neonatólogos, traumatólogos ortopeditas, fisioterapeutas y enfermería.

Agradecimiento:

Los autores expresan un agradecimiento sincero al Dr. Oscar Niño de Guzmán que participó en la resolución del cuadro descrito.

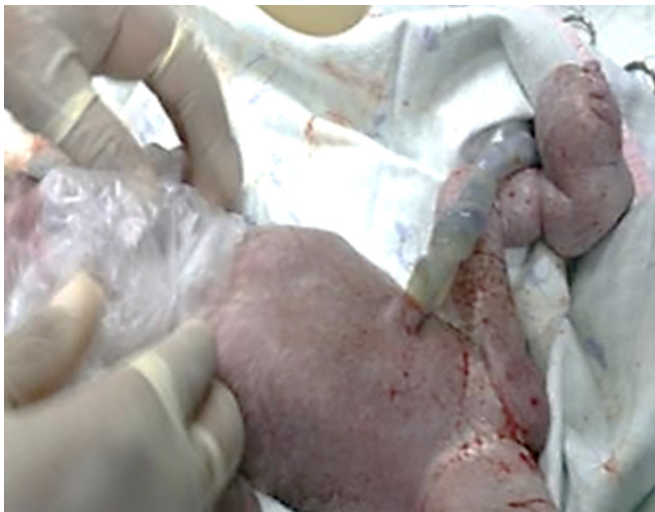

Figura 3. Recién nacido con anillo constrictor en la pierna con elefantiasis distal

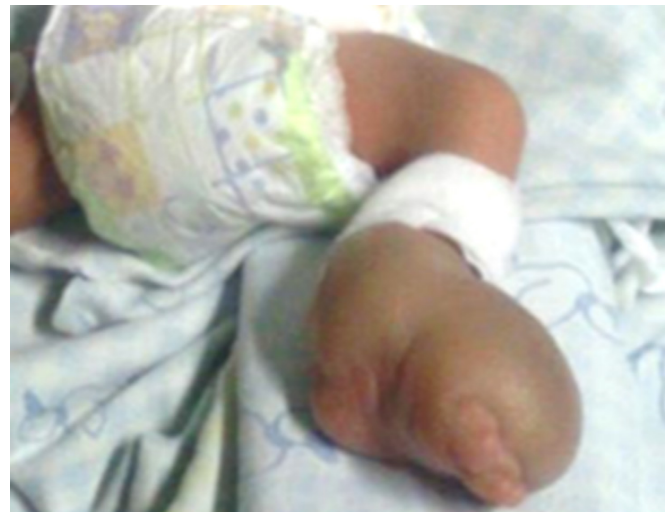

Figura 5. Recién nacido después de la primera liberación de urgencia del anillo constrictor

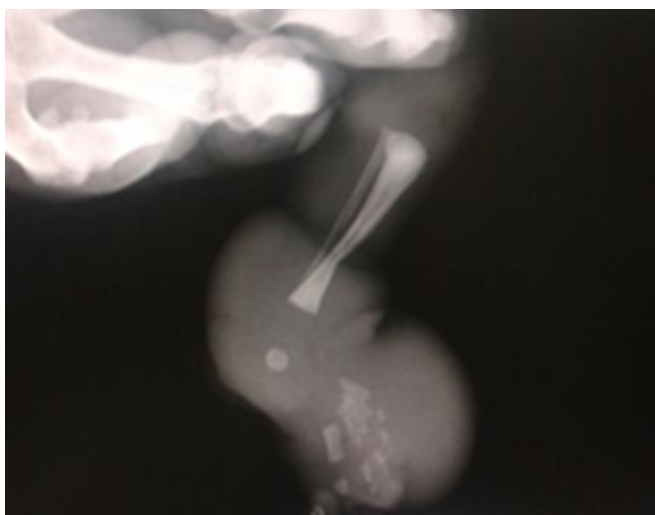


Figura 4. A la radiografía, se aprecia que además del anillo constrictor en tejido blando, una muesca ósea

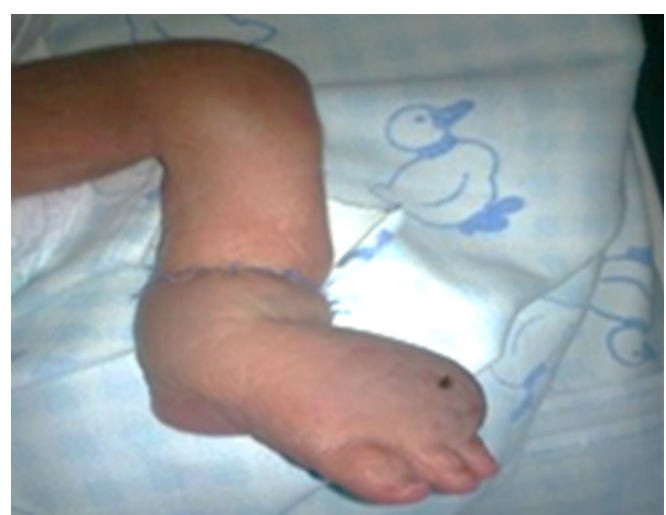

Figura 6. Recién nacido después de la segunda liberación definitiva a los 20 días

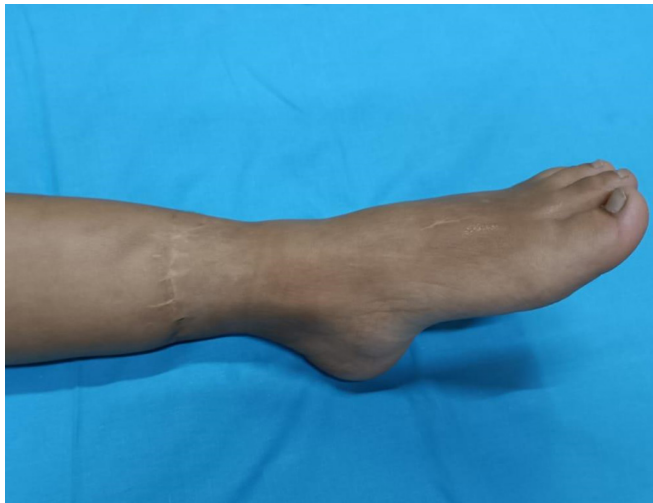

Figura 7. Recuperación funcional y estética a los siete años

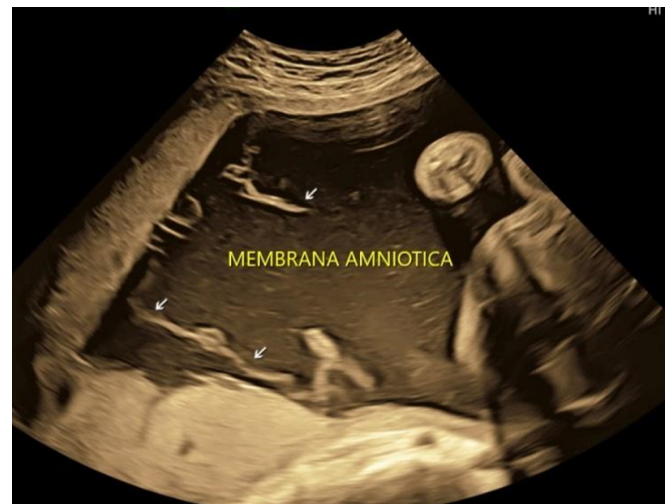

Figura 8. Bandas avasculares flotando libremente dentro de la cavidad coriónica

Referencias bibliográficas

- Ortiz Murillo E, Cañete San Pastor P, Desco Blay J, Marcos Puig B, Balanzá Chancosa R. Síndrome de bridas amnióticas: caso clínico y revisión del tema. *Progresos de Obstetricia y Ginecología*. 2011; 54(4):184-7.
- Bibas Bonet H, Atar M, Espíndola Echazú M. Síndrome de bridas amnióticas. *Arch argent pediatr*. 2002;100(3).
- Gaete GM, Aranibar DL, Villalba MV, Tellerías CL. Síndrome de bridas amnióticas: a propósito de un caso. *Rev chil dermatol*. 2008;24(1):55-6.
- Pons A, Sáez R, Sepúlveda W. Brida amniótica, sinequia intrauterina y tabique mulleriano: Etiopatogenia, diagnóstico diferencial y pronóstico. *Revista Chilena de Ultrasonografía*. 2005; 8(2): 51-8.
- Gillen Botaya E, Pino Almero L, Molini Menchon MO, Gonzales Alonso V, et al. Tratamiento de las malformaciones en extremidades en el síndrome de bridas amnióticas: a propósito de un caso. *Arch Argent Pediatr*. 2020; 118(5): e486-e490.
- Da Silva G, Cammarata-Scalisi F, González-Coira M, Lacruz MA, Rendon B. Síndrome de bridas amnióticas, a propósito de 3 casos clínicos. *Rev Chil Pediatr*. 2008; 79(2): 172-80
- Flatt AE. Webbed fingers. *Bayl Univ Med Cent*. 2005; 18(1):26-37.
- De La Cabada C, Naranjo H, Duque L. Bandas Constrictivas Prenatales. Caso clínico. *Dermatología Venezolana*. 1992; 30(3): 121-5.
- Jaimes J, Ricaldi E, Guizada J. Bandas de constricción amniótica. *Revista Boliviana de Ortopedia y Traumatología*. 2007;17(1).
- Da Silva G. Síndrome de bridas amnióticas, a propósito de 3 casos clínicos. *Rev. chil. pediatr*. 2008; 79(2): 172-80.
- Chandran S, Lim MK, Yu VY. Fetal acalvaria with amniotic band syndrome. *Arch Dis Child Fetal Neonatal Ed*. 2000 Jan;82(1):F11-3.
- Marfull C, Illanes S, Figueroa H, Yamamoto M. Actualización: Banda Amniótica y Terapia Fetal. *Revista Chilena de Ultrasonografía*. 2019;22(1):6-16.