

El Síndrome de Leriche: Subdiagnóstico en la Enfermedad Arterial Periférica.

Leriche Syndrome: Underdiagnosis in Peripheral Artery Disease

Johan Azañero-Haro^{1,2,a}

Resumen

La enfermedad oclusiva aorto-iliaca, denominada también como Síndrome de Leriche, es la oclusión de la aorta abdominal en su segmento infrarenal, siendo la aterosclerosis la causa principal. Los factores de riesgo más frecuentes, son: la hipertensión, la diabetes mellitus, la dislipidemia y el tabaquismo. Se describe el caso de un paciente con factores de riesgo para enfermedad aterosclerótica quien ingresó por dolor en miembros inferiores, claudicación intermitente, cambios de coloración en pie y ausencia de pulsos en miembros inferiores. Clínicamente, esta entidad se caracteriza por la tríada clásica: Claudicación, disfunción eréctil y pulsos distales disminuidos. Debido a su cronicidad, muchos suelen ser asintomáticos debido a la circulación colateral que desarrollan, lo que conlleva a un subregistro. Los estudios vasculares como: la ecografía doppler, la angiografía computarizada y la angiografía aórtica pueden ayudar a confirmar el diagnóstico y la ubicación de la estenosis, siempre teniendo como pilar fundamental la sospecha clínica.

Palabras claves: cianosis, claudicación intermitente, enfermedad arterial periférica, impotencia sexual

Abstract

Aortoiliac occlusive disease, also known as Leriche's Syndrome, is the occlusion of the abdominal aorta in its infrarenal segment, with atherosclerosis being the main cause. The most frequent risk factors are: hypertension, diabetes mellitus, dyslipidemia and smoking.

The case of a patient with risk factors for atherosclerotic disease who was admitted due to pain in the lower limbs, intermittent claudication, discoloration of the foot and absence of pulses in the lower limbs is described. Clinically, is characterized by the classic triad: Claudication, erectile dysfunction and decreased distal pulses. Due to their chronicity, many are usually asymptomatic due to the collateral circulation they develop, which leads to underreporting. Vascular studies such as: Doppler ultrasound, computed tomography angiography and aortic angiography can help confirm the diagnosis and location of stenosis, always having clinical suspicion as a fundamental pillar.

Keywords: peripheral artery disease, Intermittent claudication, erectile dysfunction, cyanosis

La enfermedad arterial periférica (EAP), es una patología circulatoria crónica vinculada con la aterosclerosis, en el que la obstrucción arterial de las arterias involucradas conlleva a una reducción del flujo sanguíneo a nivel distal, especialmente de las extremidades inferiores¹. A pesar de que es frecuente su coexistencia con otras enfermedades vasculares en otras localizaciones, sigue siendo desconocida su prevalencia en la población en general.

La enfermedad oclusiva aorto-iliaca o síndrome de Leriche, es ocasionada por la oclusión de la aorta abdominal distal, por debajo de las arterias renales, las arterias ilíacas y los vasos femoro-poplíteos². Es una condición bastante rara, que no solamente perturba la calidad de vida de los pacientes, sino también se asocia a altas tasas mortalidad. Aunque, clínicamente puede ser engañosa, imagenológicamente es clásico los hallazgos que permiten confirmar el diagnóstico³.

Inicialmente puede ser asintomática o presentarse con una variedad de síntomas y signos indicativos de isquemia distal, por lo que el diagnóstico precoz es importante para poder

mejorar la calidad de vida del paciente y disminuir el riesgo de desenlaces desfavorables, como el infarto agudo de miocardio, el ictus e incluso, hasta la muerte⁴.

Se describe el caso clínico de un varón hipertenso y dislipidémico quien ingresó presentando dolor en miembros inferiores, claudicación intermitente, cambios de coloración en pie y ausencia de pulsos en miembros inferiores, al realizársele estudios de imágenes se confirmó el diagnóstico de Síndrome de Leriche. El objetivo del presente caso es resaltar la importancia del examen físico vascular periférico como método de sospecha diagnóstica inicial a fin de hacer un diagnóstico oportuno de un paciente con enfermedad vascular periférica y así poder prevenir futuras complicaciones.

Presentación del Caso Clínico

Agricultor de 65 años, con antecedente de dislipidemia e hipertensión arterial desde hace cinco años, no controlado. Niega tabaquismo y antecedentes familiares de importancia. Es natural de Ica, Perú. Desde hace cuatro meses refiere presentar claudicación intermitente, parestesias y linfedema a predominio del miembro inferior izquierdo. Desde hace una semana, dolor de miembros inferiores se incrementa, asociándose debilidad muscular moderada bilateral, frialdad

¹Departamento de Medicina Interna, Hospital Nacional Hipólito Unánue. Lima, Perú.

²Universidad Científica del Sur. Escuela de postgrado. Lima, Perú.

³Médico Internista. <https://orcid.org/0000-0003-3385-1891>

*Correspondencia a: Johan Azañero-Haro, MD

Correo electrónico: johan1675@gmail.com

Recibido el 15 de marzo de 2021. Aceptado el 02 de mayo de 2022.

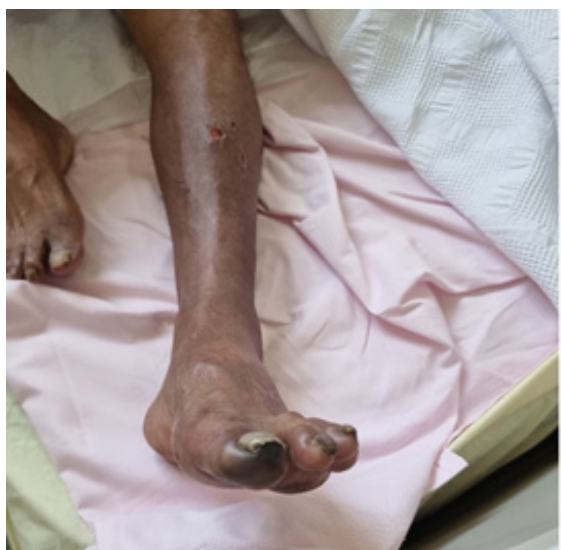

Figura 1. Ausencia de pulsos femorales, poplíteos y tibiales posteriores, concomitantes con frialdad y cianosis distal del primer dedo del pie izquierdo.

distal y ligera limitación para la deambulaci3n distancias habituales.

Al examen f3sico presentaba presi3n arterial de 140/96 mmHg, resto de signos vitales sin alteraciones, se apreciaba cambio en la coloraci3n del miembro inferior izquierdo; as3 como tambi3n, ausencia de pulsos arteriales: femorales y popl3teos, p3rdida de la sensibilidad superficial en piernas y cianosis distal del primer dedo del pie izquierdo (Figura 1), resto nada contributorio.

La evaluaci3n laboratorial inicial, solo evidenci3 un dimero D levemente elevado, no se identific3 infecci3n activa ni coagulopat3a alguna. El estudio bioqu3mico no revel3 infecci3n

viral de hepatitis, lesi3n renal aguda o alg3n desequilibrio electrol3tico. Mientras que el perfil antifosfolip3dico fue normal. En la ecograf3a doppler se evidenci3 una oclusi3n significativa a nivel de arteria femoral com3n izquierda (Figura 2) y con la angiotomograf3a contrastada (angio-TAC) (Figura 3), se confirm3 la oclusi3n completa de la arteria il3aca izquierda con colaterales que proporcionan flujo sangu3neo a ambas arterias il3acas externas y la designaci3n del s3ndrome como tal, iniciando con antiagregante plaquetario, estatinas y tratamiento por ciruj3a vascular, debido a la amenaza inmediata de p3rdida de la extremidad afectada.

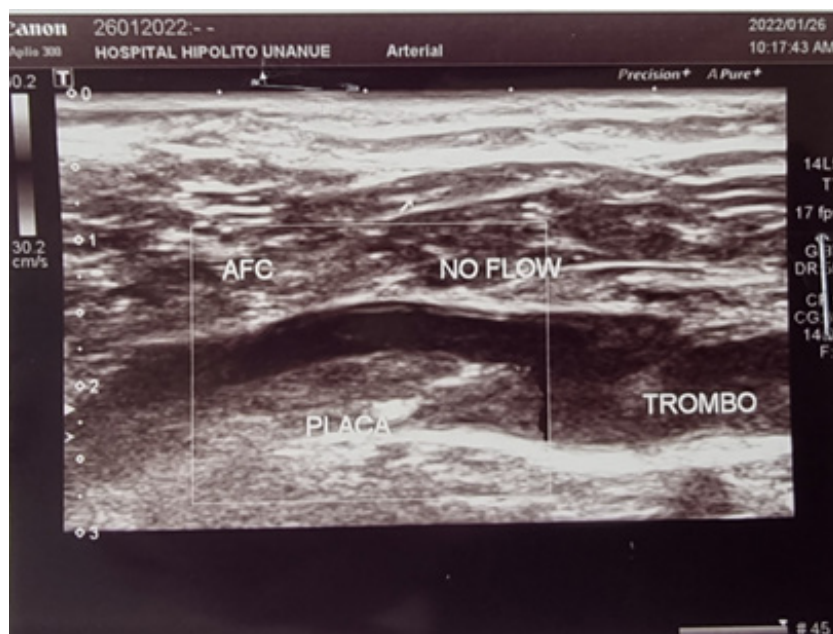


Figura 2. Ecograf3a doppler de los miembros inferior izquierda, se evidencia una oclusi3n significativa a nivel de arteria femoral com3n izquierda

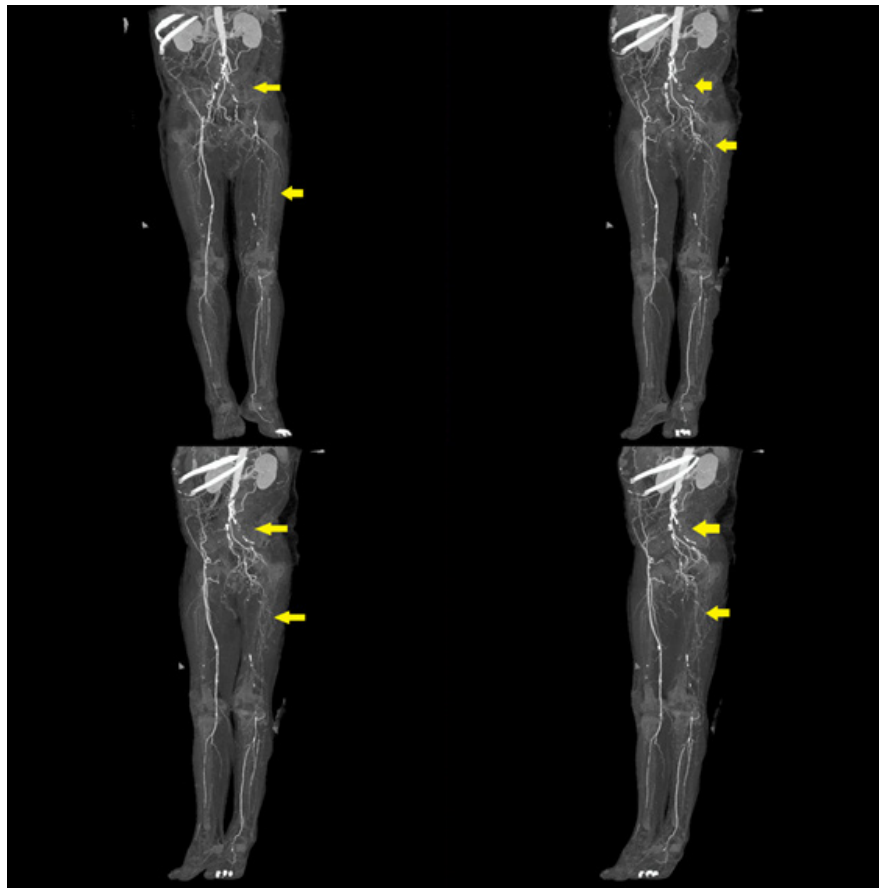


Figura 3. Angiotomografía contrastada (angio-TAC) muestra una oclusión completa (flechas amarillas) de la arteria iliaca izquierda con colaterales que proporcionan flujo sanguíneo a ambas arterias iliacas externas.

Discusión

La enfermedad oclusiva aorto-iliaca es una emergencia vascular infrecuente que se relaciona con la aterosclerosis; aunque, en menor frecuencia, también a estados de hipercoagulabilidad o coagulopatías⁵. La fisiopatología se asienta en la lesión de la pared arterial generando, un daño endotelial y trombosis; es decir, la lesión endotelial ocasionaría una respuesta inflamatoria, la acumulación lipídica y, finalmente, la formación de una placa en la luz vascular^{2,6}.

Los cirujanos franceses René Leriche y André Morel, reportaron un síndrome caracterizado por la oclusión trombótica de la bifurcación aórtica⁷ y su asociación con la triada clínica: claudicación, impotencia sexual y disminución de pulsos periféricos, acuñándose posteriormente con el epónimo de “Síndrome de Leriche” para referirse a esta patología^{2,6}.

A pesar que el síndrome de Leriche se asocia a tasas elevadas de discapacidad motora y muerte, sigue siendo difícil determinar su prevalencia en la población. No sólo se encuentra asociado a la edad avanzada, el género y la raza; sino también, a otras comorbilidades cardiovasculares como: la hipertensión arterial, la diabetes mellitus, el tabaquismo y la dislipidemia^{1,4,6}. Nuestro paciente era un varón en la sexta década de vida, que tenía factores de riesgo cardiovasculares

importantes: hipertensión arterial y dislipidemia, y quien fue admitido por claudicación intermitente, cambios de coloración en pierna y disminución de pulsos, femoral, poplíteo y pedio de la extremidad inferior izquierda, comprobándose posteriormente el diagnóstico a través de estudios de imágenes.

Por ser una patología crónica y progresiva, los pacientes inicialmente pueden estar asintomáticos³ o presentar síntomas inespecíficos; con el desarrollo de arterias colaterales anatómicas como mecanismo compensador, se puede ver retrasada la aparición de los síntomas, dicha compensación surge de los vasos sistémicos o viscerales, lo que conllevaría a una mala perfusión distal^{8,9}. Nuestro paciente, a pesar que refería cuatro meses de enfermedad, la presencia de arterias colaterales en la angio-TAC, nos indicaría dicho mecanismo compensador que muchos pacientes desarrollarían al inicio de la enfermedad.

Las manifestaciones clínicas se relacionan con el sitio anatómico afectado, los pacientes también, pueden presentar atrofia muscular, mala cicatrización de heridas, frialdad de extremidades e isquemia crítica de las extremidades¹⁰. Cuando la oclusión compromete al segmento aortoiliaco, la impotencia y disfunción sexual están presentes en los varones. A pesar de la oclusión completa de la arteria iliaca izquierda de nuestro

paciente, él negaba algún grado de disfunción eréctil, lo que podría deberse al nivel de la oclusión, debajo del segmento aortoiliaco, y al desarrollo de arterias colaterales.

La claudicación es el dolor en las piernas tipo calambres, que es reproducible con la actividad física, a causa de la deuda de oxígeno por la oclusión arterial, existiendo una inadecuada satisfacción de las demandas metabólicas de las extremidades. Los pacientes con claudicación también pueden presentar dolor nociceptivo; mientras que, aquellos que presenten isquemia crítica distal, desarrollarían dolor neuropático¹¹.

A pesar que el dolor y la claudicación suelen ser manifestaciones iniciales, suelen ser tratados erróneamente como patologías poliarticulares, de la columna lumbo-sacra o polineuropatías. Por lo que, un buen examen físico del sistema vascular periférico ante la sospecha de enfermedad oclusiva vascular es fundamental, y considerar a los diagnósticos diferenciales más frecuentes, ya que un retraso en el diagnóstico y tratamiento, podrían terminar en muerte.

La aterosclerosis ocluyente y la trombo-angitis ocluyente, cuyo compromiso están por debajo de la bifurcación de la aorta, están relacionados con debilidad de las extremidades inferiores con claudicación. Mientras, el aneurisma de la aorta abdominal, la coartación de la aorta y la disección arterial -arterias ilíacas-, se relacionan con la claudicación en ausencia de pulsos femorales. Finalmente, la estenosis del canal espinal, hernia discal y el síndrome de Guillain-Barré también deberían ser considerados como diagnósticos diferenciales¹².

El síndrome de Leriche se diagnostica a través de estudios

vasculares no invasivos, como: la ecografía doppler y la angio-TAC; o estudios invasivos como: la angiografía convencional, siendo éste último, considerado como el estándar de referencia para el diagnóstico⁸, dichas imágenes nos permiten también definir el sitio de obstrucción, el grado, la presencia de circulación colateral y la permeabilidad distal^{9,13}. En nuestro caso, el diagnóstico fue confirmado con la angio-TAC e inicio manejo multidisciplinario con cirugía vascular, traumatología y medicina interna.

Si bien es cierto, esta enfermedad no ofrece un reto diagnóstico cuando todos los signos o síntomas están presentes; es necesario hacer un adecuado abordaje clínico e imagenológico a la brevedad. Además, los avances imagenológicos nos han permitido mejorar en nuestro proceder, siendo menos invasiva, a fin de realizar diagnósticos precoces e instaurar terapéuticas oportunas^{8,14}.

Contribuciones de autoría:

Johan Azañero-Haro participó en la génesis de la idea, en la atención clínica del paciente, recolección de la información de la historia clínica, en la elaboración del manuscrito, en la revisión crítica del manuscrito.

Conflicto de intereses

El autor declara no presentar conflicto de intereses.

Financiación:

Autofinanciado

Consideraciones éticas:

El presente reporte de caso contó con la autorización brindada del paciente, facilitando la realización del mismo. El autor declara que en este artículo no aparecen datos que permitan identificar al paciente.

Referencias bibliográficas

- Gerhard-Herman MD, Gornik HL, Barrett C, Barshes NR, Corriere MA, Drachman DE, et al. 2016 AHA/ACC Guideline on the management of patients with lower extremity peripheral artery disease: Executive summary: A report of the American college of cardiology/American Heart Association Task Force on Clinical Practice Guidelines. *Circulation*. 2017;135(12):e686-725. <https://doi.org/10.1161/CIR.0000000000000470>.
- Idrobo Paredes A, Díaz Romero J, Cruz Buritica JD, Guerrero Eraso S. Síndrome de Leriche: reporte de caso y revisión de literatura. *Rev Cuarzo*. 2019;25(2):28-31. <https://doi.org/10.26752/cuarzo.v25.n2.408>.
- Rozo-Ortiz E, Vargas-Rodríguez L, Agudelo-Sanabria M, Rozo-Ortiz E, Vargas-Rodríguez L, Agudelo-Sanabria M. Síndrome de Leriche. *Med Interna México*. 2019;35(4):627-31. <https://doi.org/10.24245/mim.v35i4.2476>.
- Serrano Hernando FJ, Martín Conejero A. Enfermedad arterial periférica: aspectos fisiopatológicos, clínicos y terapéuticos. *Rev Esp Cardiol*. 1 de septiembre de 2007;60(9):969-82. <https://doi.org/10.1157/13109651>.
- Hong J-L, Hou Y-T, Lin P-C, Chen Y-L, Chien D-S, Yang G-T, et al. Antiphospholipid Syndrome-Induced Leriche Syndrome in a Man with Lower Limbs Sensory and Motor Defect. *J Cardiovasc Dev Dis*. 2021;8(9):104. <https://doi.org/10.3390/jcdd8090104>.
- Brown KN, Muco E, Gonzalez L. Leriche Syndrome. En: StatPearls [Internet]. Treasure Island (FL): StatPearls Publishing; 2022. Disponible en: <http://www.ncbi.nlm.nih.gov/books/NBK538248/>
- Leriche R, Morel A. The Syndrome of Thrombotic Obliteration of the Aortic Bifurcation. *Ann Surg*. febrero de 1948;127(2):193-206. <https://doi.org/10.1097/0000658-194802000-00001>.
- Martínez J, Díaz JJ, Luján VP, Fernández MR, Ramírez E. Enfermedad oclusiva aortoiliaca o síndrome de Leriche. *Rev Colomb Cir*. 2017;32(3):214-22. <https://doi.org/10.30944/20117582.27>.
- Ahmed S, Raman SP, Fishman EK. CT angiography and 3D imaging in aortoiliac occlusive disease: collateral pathways in Leriche syndrome. *Abdom Radiol*. 2017;42(9):2346-57. <https://doi.org/10.1007/s00261-017-1137-0>.
- Assaad M, Tolia S, Zughuib M. Leriche syndrome: The inferior mesenteric artery saves the lower extremity. *SAGE Open Med Case Rep*. 2017;5:2050313X17740513. <https://doi.org/10.1177/2050313X17740513>.
- Lee B-C, Oh D-S, Lee H-S, Kim S-H, Park J-H, Lee K-H, et al. Leriche Syndrome Misdiagnosed as Complex Regional Pain Syndrome in a Patient with Neuropathic Pain Caused by a Chip Fracture: A Case Report. *Medicina (Mex)*. 2021;57(5):486. <https://doi.org/10.3390/medicina57050486>.
- Matsuura H, Honda H. Leriche syndrome. *Cleve Clin J Med*. 2021;88(9):482-3. <https://doi.org/10.3949/ccjm.88a.20179>.
- Rodríguez SP, Sandoval F. Aortoiliac occlusive disease, a silent syndrome. *BMJ Case Rep*. 2019;12(7):e230770. <https://doi.org/10.1136/bcr-2019-230770>.
- Picón-Jaimes, Y., Díaz-Jurado, J., Orozco-Chinome, J., Ramírez-Rodríguez, P., Arciniegas-Torres, N., Hernández-Sarmiento, M. et al. Angiotomografía en sospecha de enfermedad oclusiva aorto-iliaca (o síndrome de Leriche). *MedUNAB*, 2020;23(2), 301-6. <https://doi.org/10.29375/01237047.3732>.