

# Anoniqúia Congénita Asociada a Herencia Autosómica Dominante, Síndrome de Cooks

Autosomal Dominant Inheritance Associated Congenital Anonychia Congenita - Cooks Syndrome

Carlos G. Teran<sup>1</sup>, Melissa A. Diaz Florez<sup>2</sup>, Giuseppe Grandy<sup>3</sup>

## Resumen

El síndrome de Cook fue descrito por primera vez por Cook y colaboradores en 1985. Este se caracteriza por una historia familiar de hipoplasia congénita de las uñas de las manos en los dígitos 1,2 y 3, ausencia de las uñas en los dígitos 4 y 5, braquidactilia del dígito 5 de las manos y ausencia completa de las uñas de los pies. Además, puede existir una hipoplasia o ausencia de las falanges distales en los pies y las manos. La oficina de enfermedades raras del Instituto Nacional de Salud, considera este síndrome como una "enfermedad rara". Presentamos el caso de un recién nacido con anoniqúia congénita en ambas manos y pies en el dígito 2 asociado a hipoplasia ungueal en dígitos 1 y 3 respetando dígitos 4 y 5. La radiografía de los dedos no muestra anomalías en las falanges. Este caso podría representar una variante del síndrome de Cook o una nueva enfermedad aun no descrita debido a la existencia de una historia familiar importante con similares deformidades en la madre, la abuela y la hermana.

**Palabras claves:** anoniqúia congénita, braquidactilia, hipoplasia de las uñas, onicodistrofia, síndrome de cooks

## Abstract

Cooks syndrome, which was first reported by Cooks et al in 1985. It is characterized by family history of bilateral congenital nail hypoplasia of digits 1,2 and 3, with absence of nails in digits 4, 5, and brachydactyly of digit five of the hands and complete absence of all toenails. In addition, there is hypoplasia or absence of distal phalanges of the hands and feet. According to the Office of rare Diseases of the National Institutes of Health, this syndrome is considered as a "rare disease". We present a newborn child with a history of congenital anonychia in digit 2 in both hands and feet and nail hypoplasia in digits 1 and 3 sparing digits 4 and 5. Radiography of the fingers shows no abnormalities in the phalanges. This case could represent a variant of Cooks syndrome or a new disease not yet described because of the existence of an important family history with similar deformities in the mother, grandmother and sister.

**Keywords:** congenital anonychia, brachydactyly, onychodystrophy, cooks syndrome, nail hypoplasia

El síndrome de Cooks es una condición extremadamente rara y se desconoce su prevalencia, pero más raro aun, podría representar una variante de este síndrome. Los trastornos congénitos de las uñas son más raros que los trastornos adquiridos, y esto puede deberse a la gran cantidad de genes envueltos en su desarrollo embrionario.

En 1985, Cooks, describió una enfermedad rara en 7 miembros de una familia. Este se caracterizaba por una displasia rara de las uñas asociada a anomalía en los huesos. Entre los hallazgos característicos, sobresalen la hipoplasia en las uñas de los dígitos 1 al 3, ausencia de las uñas en el dígito 4 y 5 y braquidactilia de los pulgares. En los pies, se describieron una ausencia completa de las uñas e hipoplasia de las falanges distales<sup>1</sup>.

La etiología exacta de este síndrome permanece desconocida a la fecha, pero de acuerdo con Cooks y col, el

tipo de transmisión probable es autosómica dominante<sup>1</sup>.

De acuerdo con Kurth y col, se encontraron microduplicaciones en el cromosoma 17q24.3 y alteraciones en el gen SOX9 gene (17q24.3) en cuatro pacientes con síndrome de Cooks<sup>2</sup>. El gen SOX9 es necesario para la diferenciación de los condrocitos y la formación de cartilago<sup>2</sup>.

En este caso reportamos a un niño con anoniqúia congénita bilateral del dígito 2 en manos y pies, hipoplasia ungueal casi total en dígitos 1 y 3 en manos y pies, respetando los dígitos 4 y 5 en pies y manos. El reporte de este caso tiene el propósito discutir la posible herencia genética de este caso, proponer la existencia de una variante en el síndrome de Cooks o incluso el proponer la presencia de una nueva enfermedad o síndrome cutáneo.

## Presentación del caso

Se trata de un recién nacido de 40 semanas de edad gestacional, obtenido por cesárea sin complicaciones. No existe algún dato de importancia en la historia perinatal o durante los controles prenatales.

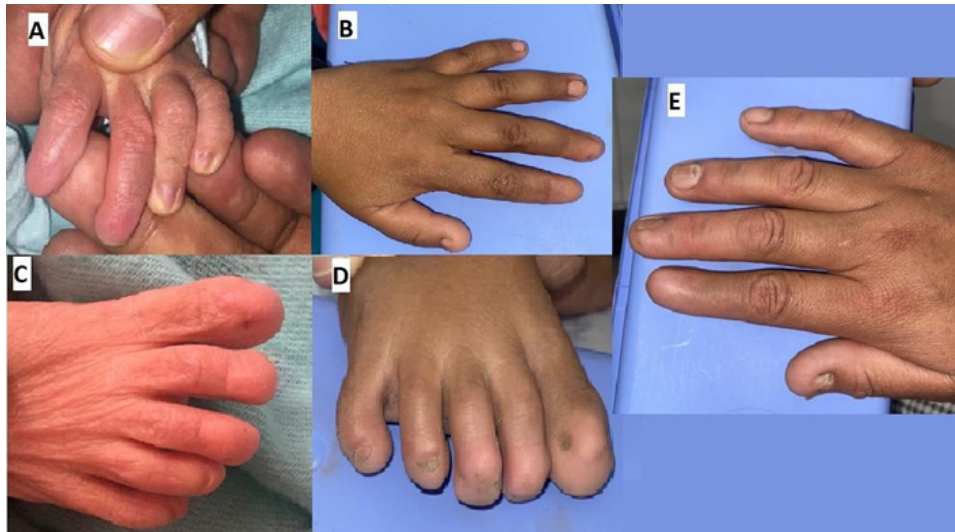Al examen físico del recién nacido, llama la atención la apariencia de las uñas de las manos y de los pies. Ambas manos y pies presentaban una ausencia de las uñas en el dígito 2, con hipoplasia ungueal de los dígitos 2 y 3 y respetando

<sup>1</sup>Pediatra-Infectólogo, Hospital Municipal Andres Cuschieri, Cochabamba, Bolivia  
ID <https://orcid.org/0000-0002-2027-854X>.

<sup>2</sup>Médico Interno, Hospital Municipal Andres Cuschieri, Cochabamba, Bolivia  
ID <https://orcid.org/0000-0003-3633-5040>.

<sup>3</sup>Pediatra Nutriólogo, Centro Pediátrico Albina R. de Patiño, Cochabamba, Bolivia  
ID <https://orcid.org/0000-0002-4846-6155>.

\*Correspondencia a: Carlos G. Teran  
Correo electrónico: carteran79@hotmail.com  
Recibido el 20 de septiembre de 2021. Aceptado 2 de febrero de 2022.



**Figura 1.** Anoniquia total del dígito 2, hipoplasia ungueal dígitos 1 y 3 y dígitos 4 y 5 normales. Recien Nacido (panel A y C) hermana (Panel B y D) Madre (panel E)

los dígitos 4 y 5 completamente normales. (figura 1) Resto del examen físico de piel y faneras sin alteraciones evidentes. La radiografía no mostro ninguna alteración esquelética (Figura 2).

La historia familiar resalta por hallazgos similares en la madre, abuela y una de las hermanas del paciente. Todos los comprometidos no refieren ninguna alteración en su ritmo de vida o problemas en actividades cotidianas secundarias a dicha alteración (Figura 1 y 3).

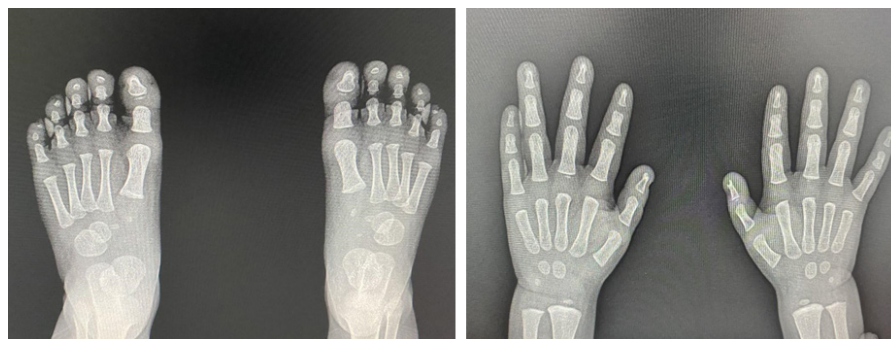### Discusión

La anoniquia o ausencia de las uñas es una alteración muy rara<sup>3</sup>, esta puede ser congénita, adquirida o traumática debido a una lesión en la matriz de las uñas. La warfarina y otros medicamentos anticonvulsivante pueden también ser causantes de anoniquia así como otros trastornos de la piel. La formación de las uñas está relacionada con el tamaño de las falanges distales, ya que el crecimiento de la uñas es más rápido mientras más grande es la falange.<sup>4</sup> Por tanto, sin la existencia de un desarrollo normal de las falanges, la formación de las ungas es improbable.

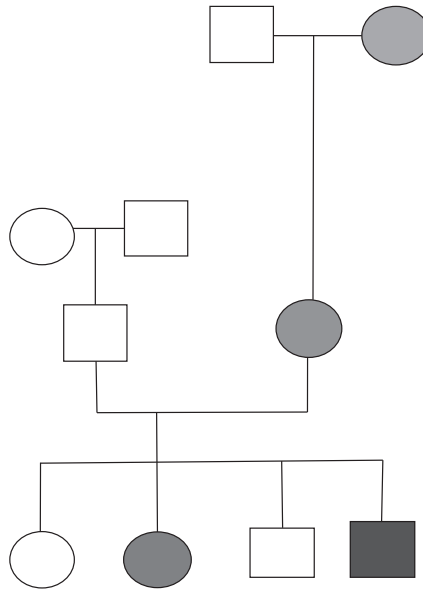
La anoniquia o la hipoplasia de las uñas más hipoplasia de las falanges, puede ocurrir como parte de varios síndromes congénitos. La mayoría de estos síndromes son trastornos autosómicos dominantes. Cooks propuso un patrón hereditario autosómico dominante en un síndrome asociado a la ausencia o hipoplasia de las uñas y de las falanges distales pudiendo afectar tanto manos como los pies. Esto fue descrito en siete individuos en dos generaciones de una misma familia<sup>1</sup>.

En este caso, queremos proponer la posibilidad de una herencia de tipo dominante ligada al cromosoma X como se evidencia en el árbol genealógico. (Figura 3) En las mujeres, la mutación en unos de los dos cromosomas X podría ser suficiente para causar una anomalía; en los hombres la única copia del cromosoma X podría ser la causa de la anomalía. Los trastornos asociados al X son más frecuentes en mujeres que en hombres. Los padres no pueden pasar el X a los hijos varones, pero en cambio las hijas afectadas podrían ser capaces de transmitir el trastorno a su descendencia.

De acuerdo con Basta y col, las mujeres afectadas pueden transmitir el alelo mutante al 50% de los hijos varones y al 50% de su descendencia femenina<sup>5</sup>.



**Figura 2.** Radiografía de pies y manos. (falanges normales)



**Figura 3.** Árbol genealógico familiar del paciente. El paciente presentado en este caso mostrado en color rojo.

Nuestro caso en particular presenta un patrón bien establecido en los casos afectados, aunque los hallazgos son ciertamente distintos a los descritos por Cooks. Las características radiográficas también estas ausentes (hipoplasia ausencia de las falanges distales). Otra característica única en este caso es la modalidad de transmisión que apunta claramente a una herencia autosómica ligada al cromosoma X, ya que la transmisión de mujer a mujer esta claramente establecida.

Brenna y col, indican que cuando la anoniquia está asociada a ausencia de las falanges distales, se debería considerar el diagnóstico de síndrome de Cooks<sup>6</sup>. Considerando que esta familia no encaja completamente con el diagnóstico de Cooks, podríamos proponer que estamos ante la presencia de una variación fenotípica de este síndrome, con un modo de transmisión probablemente asociado al cromosoma X de forma Dominante, o por otro lado podría representar una nueva enfermedad nunca antes reportada.

Desafortunadamente, estudios genéticos complejos no

fueron realizados a nuestro paciente y la sospecha diagnóstica esta basada en los hallazgos meramente clínicos.

La gran limitación en este caso es la carencia de recursos económicos y tecnológicos para una investigación más profunda y especializada en este tipo de trastornos genéticos, por lo que el aporte científico recae más en los hallazgos clínicos e historia familiar.

### Conclusión

Presentamos un caso clínico el cual puede representar una nueva variante del síndrome de Cooks o una nueva entidad clínica. Los indicios genéticos y el patrón fenotípico bien establecido en tres generaciones familiares apunta más a la última opción. Se recomienda realizar estudios genéticos más completos para poder llegar a una conclusión más concreta. Las limitaciones de nuestro medio lastimosamente no permitieron hacer eso.

### Referencias bibliográficas

1. Cooks RG, Hertz M, Katznelson MBM et al. A new nail dysplasia syndrome with onychonychia and absence and/or hypoplasia of distal phalanges. *Clin Genet* 1985;27:85-91
2. Kurth I, Kloppocki E, Stricker S et al. Duplications of non coding elements 5' of SOX9 are associated with brachydactyly-anonychia. *Nat Genet* 2009;41:862-863
3. Hawsawi KA, AL Aboud K, Alfadley A et al. Anonychia congenita totalis: a case report and review of the literature. *Int J Dermatol* 2002;41:397-399
4. Seitz CS, Hamm H. Congenital Brachydactyly and nail hypoplasia: clue to bone-dependent nail formation. *Br J Dermatol* 2005; 152:1339-1342
5. Basta M, Pandya AM. Genetics, X linked Inheritance. In: *StatPearls*. Treasure Island (FL): StatPearls Publishing; May 21, 2020
6. Brennan C.B., Buehler, T., & Leshner, J.L. (2012). Cooks syndrome: A case report and Brief Review. *Pediatric Dermatology*, 30(4), e 52-e53