

Descripción Fisiopatológica de la Descamación Cutánea por Toxinas Exfoliativas Estafilocócicas, Nuevo Enfoque de Diagnóstico Diferencial

Pathophysiological Description of Cutaneous Desquamation by Staphylococcal Exfoliative Toxins, A New Approach to Differential Diagnosis

Gilbert Meneses Zurita^{1,a}, Alison Miranda Bustamante^{1,b}

Resumen

El síndrome de piel escaldada estafilocócica, la escarlatina estafilocócica y el impétigo ampollar son patologías que tienen en común el mecanismo de lesión de la piel por toxinas exfoliativas producidas por estafilococos, su presentación y manifestaciones clínicas son difíciles de diferenciar de otras patologías sistémicas como la enfermedad de Kawasaki, el síndrome de Steven Johnson y diferentes farmacodermias. En los últimos años se ha podido explicar el mecanismo molecular de lesión cutánea, lo que ayuda de manera importante a interpretar y poder realizar un adecuado diagnóstico diferencial entre estas patologías. Los pediatras necesitan múltiples herramientas para llegar a un diagnóstico certero de las noxas que producen lesiones en piel y manifestaciones sistémicas. Una buena anamnesis y el conocimiento de un abanico de diagnósticos diferenciales son importantes para el tratamiento médico.

Palabras claves: celulitis, dermatitis exfoliativa, epidermis, escarlatina, impétigo, shock tóxico, síndrome estafilocócico de piel escaldada

Abstract

Staphylococcal scalded skin syndrome, staphylococcal scarlet fever and bullous impetigo are pathologies that have in common the mechanism of skin injury by exfoliative toxins produced by staphylococci, their presentation and clinical manifestations are difficult to differentiate from other systemic pathologies such as Kawasaki disease, the syndrome of Steven Johnson and drug induced skin diseases. In recent years, it has been possible to explain the molecular mechanism of skin injury, which has helped in an important way to interpret and be able to make an adequate differential diagnosis between these pathologies. Pediatricians need multiple tools to reach an accurate diagnosis of the disease that produces skin lesions and systemic manifestations. A good history and knowledge of a range of differential diagnoses are important for medical management.

Keywords: cellulitis, exfoliative dermatitis, epidermis, scarlet fever, impetigo, toxic shock, staphylococcal scalded skin syndrome

Las patologías más frecuentes asociadas a las bacterias estafilocócicas se presentan en la piel, como celulitis, impétigo, abscesos, infecciones en tejidos más profundos como miositis u osteomielitis, y en menor medida neumonías asociadas a estafilococos, pero existe un grupo de estafilococos que se caracteriza por liberar una toxina que produce lesiones descamativas en la piel y en algunas ocasiones lesiones ampollares, el cuadro sindrómico mejor descrito es el Síndrome de Piel Escaldada Estafilocócica (SEPE) que es más frecuente en lactantes y se caracteriza por lesiones ampollares y descamativas que abarcan gran territorio cutáneo, otra patología descrita con menor frecuencia es la Escarlatina Estafilocócica (EE) que es una forma intermedia o abortiva del SEPE, tiene una presentación clínica muy similar, presentándose en pacientes pediátricos de mayor edad y sin el desarrollo de ampollas, por lo que predomina en este cuadro la descamación cutánea o exfoliación. En los últimos 6 años

se pudo discriminar la fisiopatología de la lesión epidérmica que producen las toxinas exfoliativas de los estafilococos y por lo tanto en esta revisión se considera como apropiado realizar no solo la descripción fisiopatológica de estas lesiones sino también el diagnóstico diferencial de las patologías que producen exfoliación cutánea como ser: las farmacodermias, la necrosis epidérmica tóxica (NET), el Steven Johnson y la enfermedad de Kawasaki entre otras.

Es de tal forma que los objetivos de esta revisión son describir el mecanismo fisiopatológico y la lesión histológica producida por las toxinas estafilocócicas exfoliativas y también establecer los diagnósticos diferenciales de las patologías que producen lesiones exfoliativas.

Metodología: Se realizó una búsqueda bibliográfica en enero de 2022 en bases de datos científicas: PubMed, SciELO, utilizando los descriptores: "Staphylococcal scalded skin syndrome", "Staphylococcal scarlet fever", "exfoliative toxin", "exfoliative diseases", "pathophysiology" AND "exfoliative diseases", "pathophysiology" AND "staphylococcal exfoliative toxin", "Staphylococcal scalded skin síndrome" AND "treatment", "Staphylococcal scalded skin síndrome" AND "diagnosis", "Staphylococcal scalded skin syndrome" AND

¹Médico Pediatra, Hospital del Niño de San Justo - Prof. Dr. Ramón Exeni, Universidad de Buenos Aires-Argentina, Universidad Mayor de San Simón - Bolivia.

^a <https://orcid.org/0000-0002-1640-286X>

^b <https://orcid.org/0000-0003-4115-2484>

*Correspondencia a: Gilbert Meneses Zurita

Correo electrónico: menesesgilbertmd333@gmail.com

Recibido el 01 de febrero de 2022. Aceptado el 10 de mayo de 2022.

“differential diagnosis”. Se seleccionaron artículos originales, artículos de revisión, ensayos clínicos y meta análisis con información relevante del tema aplicando un filtro desde el año 2000 hasta el año 2022.

Revisión bibliográfica

Toxinas

Se puede entender a las toxinas como proteínas, que introducidas al organismo producen lesiones moleculares enzimáticas. Los estafilococos tienen múltiples factores de virulencia que facilitan la invasión al organismo, los principales son: La cápsula, las enzimas que producen lisis celular (coagulasas) y las toxinas estafilocócicas que son múltiples y de diversa acción, el *S. aureus* presenta subgrupos por las toxinas que libera y por el tipo de células del organismo que afecta, pudiendo ser³: toxinas citolíticas, enterotoxinas, Toxina-1 del Síndrome de Shock tóxico estafilocócico (TSST-1), toxinas exfoliativas⁴.

Toxinas Exfoliativas

Son protein-serinas que se caracterizan por romper las uniones celulares en la epidermis, sobre todo en el estrato granuloso. Originan tres diferentes cuadros clínicos, el SEPE, la EE y el impétigo ampollar. A partir de los estudios de Mariutti y Cols. El año 2017 se pudo identificar los genes y las proteínas que forman estas toxinas, se pudo determinar el mecanismo molecular por el que actúan las mismas y actualmente se conocen 4 isoformas de toxinas exfoliativas producidas por el *S. aureus* del serogrupo II^{1, 2, 5}:

- Toxina exfoliativa A (ETA): proteína termoestable, patógena en humanos, relacionada con el desarrollo de impétigo ampollar, prevalente en Europa, África y América.
- Toxina exfoliativa B (ETB): proteína termolábil, patógena en humanos, causante de SEPE, prevalente en Asia.
- Toxina exfoliativa C (ETC): patógena en animales (caballos, ratones y aves).
- Toxina exfoliativa D (ETD): patógena en animales (causante de mastitis en ovejas).

Se han encontrado toxinas exfoliativas en otros estafilococos como el *S. hyicus*, el *S. chromogenes* y el *S. pseudintermedius*, capaces de producir patologías similares al SEPE en animales.^{6,7}

Las enterotoxinas B y M han sido reconocidas como posibles causantes de EE en países asiáticos. La toxina TSST-1 también se ha hallado relacionada a la EE^{8,9}.

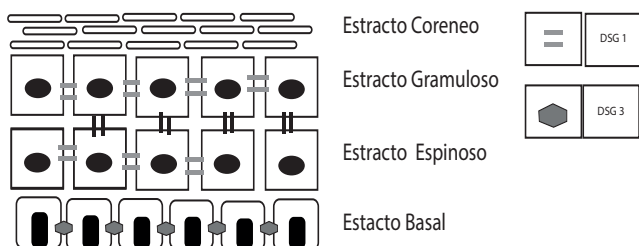


Figura 1. Imagen ilustrativa que muestra los distintos estratos cutáneos y las uniones proteicas por la desmogleína 1 (DSG 1) y Desmogleína 3 (DSG 3). Autoría propia.

Fisiopatología

Para poder entender el mecanismo fisiopatológico de la lesión cutánea, es necesario reconocer la estructura molecular de las uniones intercelulares. A dicho nivel las uniones se dan por medio de desmogleína (DSG), una estructura proteica que permite la unión intercelular. Existen tres tipos, la tipo 2 (DSG2) se encuentra en todos los tejidos del organismo. Las desmogleínas tipo 1 y 3 (DSG1, DSG3) se encuentran sobre todo en la epidermis.

El DSG 1 se encuentra en los estratos superficiales hasta el estrato granuloso y espinoso, mientras que la DSG3 predomina en los estratos basales. La toxina exfoliativa actúa de forma selectiva rompiendo los enlaces peptídicos de la desmogleína 1, desprendiéndolas uniones celulares, debido a que la DSG1 no se encuentra en los estratos más profundos y solo en los estratos superficiales, la lesión que producen son la descamación, exfoliación y la ampolla. Todas estas lesiones se resuelven sin dejar lesión cicatrizal al no afectar el estrato basal. (Figura 1 y 2).

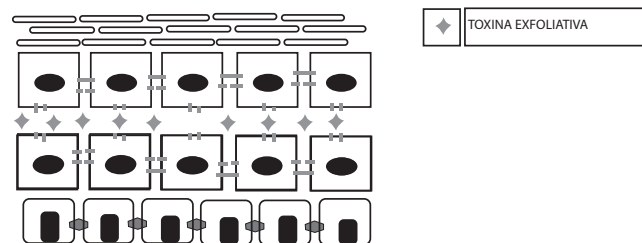


Figura 2. Imagen ilustrativa que muestra la separación de los enlaces peptídicos de la desmogleína tipo 1 ante la presencia de la toxina exfoliativa A y B.

Las mucosas en general presentan uniones celulares de tipo 2 (DSG2). Entonces las lesiones producidas por estafilococos productoras de toxinas exfoliativas no producen lesiones en mucosa oral ni genital, esta afirmación demostrada experimentalmente es de gran ayuda al momento de encaminar el diagnóstico diferencial de las patologías con descamación cutánea que afectan mucosas.

Estudios experimentales con la utilización de la toxina exfoliativa inoculada en animales ha logrado replicar la descamación epitelial, pero no así la formación de ampollas. Se ha propuesto que la presencia de las bacterias y la liberación de las toxinas exfoliativas no serían suficientes para producir la formación de la lesión ampollar. Se ha sugerido que la migración de neutrófilos a la lesión y la liberación de citosinas permitirían la inflamación y en última instancia la formación de la ampolla¹.

Síndromes Asociados a Toxinas Exfoliativas:

-Síndrome de piel escaldada estafilocócica

El SEPE es una afección sistémica, más frecuentemente encontrada en lactantes, la vía de infección es por lo general el cordón umbilical o la colonización de dichos estafilococos en nariz, faringe y conjuntivas.^{4,5}

El cuadro clínico se caracteriza por fiebre, astenia, las lesiones cutáneas inician con exantema generalizado que progresan a lesiones descamativas-exfoliativas, dichas lesiones predominan en zonas de flexión, cuello, axilas, región inguinal. La extensión de las lesiones completa incluyendo tórax, abdomen y región proximal de extremidades tanto superiores como inferiores.

El cuadro clínico se acompaña de irritabilidad, hiperestesia cutánea, en los lactantes pequeños llanto y malestar al tocar las lesiones. Posteriormente las lesiones cutáneas evolucionan a ampollas grandes que se rompen en pocas horas, las ampollas son laxas y se rompen espontáneamente dejando al descubierto zonas eritematosas, las que se rompen a la presión digital definen el signo de Nikolski.

Se describen también lesiones descamativas impetiginiformes en zonas periorificiales, alrededor de la boca, nariz, orejas y ojos. La conjuntivitis puede ser purulenta, acompañada de descamación fina en zonas adyacentes al párpado superior e inferior.

La presencia de ampollas destechedas dejan al descubierto estratos de piel profunda, perdiendo el paciente la principal barrera de protección contra sobreinfecciones, de la misma manera al perder la protección del estrato corneo se pierde mayor cantidad de líquidos por convección y evaporación lo que determina un cuadro de deshidratación asociado.

La evaluación de las manos es importante ya que presentan descamación en guante, es un dato muy frecuentemente informado, no presenta lesiones en mucosas, lo que lo diferencia de la NET y el SSJ.

El cuadro clínico con un tratamiento adecuado evoluciona favorablemente con descamación cutánea sin dejar cicatriz en un periodo de 2 a 3 semanas.¹⁰

-Escarlatina estafilocócica

Esta descrita como la forma abortiva o incompleta del SEPE, se presenta en niños y adolescentes, no presenta ampollas, lo que lo diferencia del SEPE, la descamación cutánea es importante, periorificial y en las manos en guante.^{10, 11, 12, 13}

-Diagnóstico de las infecciones por estafilococos

El diagnóstico de las infecciones estafilocócicas en general es clínico y se apoya con los resultados de cultivos de secreciones (sangre, exudados, trasudados, secreciones de mucosas nasales, conjuntivales, etc.) y la observación bajo tinción de Gram de las mismas. Se han aprobado por la FDA ensayos moleculares como la hibridación por fluorescencia de ácidos nucleicos pero estas técnicas moleculares solo están disponibles en laboratorios de investigación.⁴

El diagnóstico del SEPE y EE continúan siendo fundamentalmente clínicos, el principal objetivo del pediatra al momento de afrontar esta patología es hacer un detallado diagnóstico diferencial. Debido al escaso rescate del estafilococo en sangre, se recomienda muestra de cultivo de secreción nasal, faríngea, conjuntival, umbilical o de exudado cutáneo, al momento del diagnóstico. Se debe destacar que estas patologías no son exclusivas de la edad pediátrica ya que se han descrito casos de SEPE en ancianos y en mujeres de edad fértil^{18, 19}.

La biopsia en piel no está indicada para el diagnóstico inicial debido al tiempo que lleva la disponibilidad del resultado.

Diagnostico Diferencial

En esta revisión se han incorporado diferentes enfermedades que producen lesiones cutáneas descamativas y afectación sistémica.

En el relato la presencia de hiperalgesia cutánea o llanto del bebe al levantarlo asociado a las lesiones es frecuente y característico de las infecciones por estafilococos^{20, 21, 22, 23}. Debe indagarse la posible asociación con terapéutica farmacológica, existen tres grandes síndromes asociados a lesiones cutáneas: El síndrome de reacción a drogas con eosinofilia (DRESS), El síndrome de Steven Johnson (SSJ) y la Necrosis epidérmica tóxica. (NET), estas tiene en común una reacción aguda idiosincrática un fármaco produciendo lesiones cutáneas epidérmicas y en mucosas²⁴.

El DRESS se presenta tardíamente después del 7mo día de expuesto a un fármaco, es más frecuente la reacción urticariforme y muy poco frecuente la descamación cutánea, se asocia a alteración de enzimas hepáticas, linfocitosis atípica, trombocitopenia y principalmente eosinofilia.^{24, 25, 26}

La NET al igual que el SSJ son dos formas clínicas de una misma enfermedad relacionada con fármacos, estas producen lesión de las mucosas y presentan gran compromiso del tejido celular subcutáneo (TCS). Si el compromiso del TCS no llega al 30 % hablamos de un SSJ, pero si es cercano al 80% es más probable que estemos ante una NET.²⁴

La enfermedad de Kawasaki presenta descamación cutánea, descamación en manos en guante, adenopatía única mayor a 1.5cm de diámetro y se debe buscar dilatación de las arterias coronarias al ecocardiograma. La conjuntivitis es serosa en el Kawasaki y purulenta en las estafilocócicas, ambas presentan faringitis y ambas pueden presentar lengua aframbuesada.

En el SEPE y EE predomina la afección periorificial en orejas, narinas y boca, en el Kawasaki predomina la lesión fisurada de labios y no se describen lesiones en orejas ni narinas. La lesión cutánea predomina en el Kawasaki es el exantema polimorfo²⁷.

En la tabla 1 se detallan las principales diferencias entre la Enfermedad de Kawasaki, la NET, el SEPE y la EE.

Terapéutica

La terapéutica antibiótica con antimicrobianos antiestafilocócicos habituales es adecuada debido a que no se ha reportado resistencia a la meticilina en el grupo II de estos estafilococos en América ni en Europa. La cloxacilina o las cefalosporinas de primera generación son los más utilizados. La vía de administración y los criterios de internación deben ser individualizados, los lactantes deben ser internados y deben tener un seguimiento cuidadoso y muchas veces multidisciplinario. La hidratación es parte del tratamiento debido a la pérdida de superficie cutánea, al igual que la utilización antibióticos tópicos como mupirocina y emolientes tópicos a base de vitamina A como coadyuvantes en la regeneración celular^{28, 29}.

Tabla 1. Características clínicas y de laboratorio que diferencia el SEPE, la EE, el NET/SSJ y la enfermedad de Kawasaki. PCR: proteína C reactiva; SC: Subcutáneo; NET: Necrólisis Epidérmica tóxica; SSJ: Síndrome de Steven Johnson; TSST-1: Toxina 1 del Síndrome de Shock Tóxico Estafilocócico. Autoría propia.

	Escarlatina estafilocócica	Síndrome de piel escaldada estafilocócica	Necrólisis epidérmica tóxica/Síndrome Steven Johnson	Enfermedad de Kawasaki
Etiología	Toxinas Exfoliativas ETA, ETB, Enterotoxinas, Toxina TSST-1	Toxinas Exfoliativas ETA, ETB	AINES/ Sulfas/ Anticomiciales	Desconocida
Inyección conjuntival	Purulenta o ausente	Purulenta	Serosa	Serosa
Adenopatías	Poco frecuentes y simétricas	Poco frecuentes y simétricas	No	Más frecuente única mayor a 1.5cm
Descamación palmo plantar en guante	Presente	Presente	Presente	Presente
Lesión cutánea	Eritema y edema de áreas de flexión Descamación fina Nikolski negativo Afectación periorifical descamativa	Lesión descamativa asociada a lesiones ampollares en zonas de flexión Nikolski positivo Afectación periorifical descamativa	Eritema multiforme vesicular y ampollar Nikolski positivo NET afección de más del 80% de SC SSJ afección menor al 30%	Lesión eritema multiforme con descamación fina Nikolski negativo
Afección de mucosas	No	No	Presente Más frecuente 2 o más mucosas	Presente/ predominio mucosa oral, lengua aframbuesada, labios fisurados
Laboratorio	Sin alteración o leucocitosis predominio granulocítico	Leucocitosis con predominio granulocítico PCR aumentada	Leucocitosis o leucopenia, hipoalbuminemia, alteración de medio interno y función renal	Anemia y trombocitosis Alteración de transaminasas

Discusión

Si bien las enfermedades sistémicas que cursan con descamación cutánea son poco frecuentes, ante su presencia, el médico debe encontrar como herramienta útil la interpretación fisiopatológica de la enfermedad y su correlación con la clínica del paciente. En los últimos 5 años se han podido detallar mecanismos moleculares que abren la posibilidad de mejorar la interpretación clínica de enfermedades antes descritas como primarias o idiopáticas o cuya explicación de sus manifestaciones es incierta.

Si bien el conocimiento del mecanismo de la producción de la descamación cutánea por las toxinas estafilocócicas es ahora detallado, aún faltan muchas respuestas, entre ellas el porqué se produce en algunos pacientes las lesiones ampollares y en

otros no, o porque los grupos etareos que más presenta estas patologías son los extremos de la vida.

Se abre un tema de investigación para encontrar la manera de neutralizar estas toxinas limitando así el daño a las uniones celulares epidérmicas. De la misma manera estas mismas toxinas podrían ser útiles como terapéutica en algunas lesiones cutáneas que requieren exfoliación para su recuperación.

Si bien nos falta mucho por conocer, la explicación de porqué se producen lesiones descamativas que no dejan secuelas cicatrízales y el porqué algunas enfermedades no producen lesiones en mucosas es importante a la hora de interpretar la enfermedad de los pacientes al momento de abordar el tratamiento.

Referencias bibliográficas

1. Ricardo B Mariutti, Natayme Rocha Tartaglia, Nubia Seyffert, Thiago Luiz de Paula Castro, Raghuvir K Arni, et al. Exfoliative Toxins of *Staphylococcus aureus*. The Rise of Virulence and Antibiotic Resistance in *Staphylococcus aureus*, In Tech Open Science, 206 p., 2017, Open Access Books " Life Sciences " Immunology and Microbiology, 978-953-51-2984-4.
2. Patrick M. Schlievert. Staphylococcal Scarlet Fever: Role of Pyrogenic Exotoxins. INFECTION AND IMMUNITY, Feb. 1981, p. 732-736.
3. Murray P, Rosental K, Pfaller M. Microbiología medica. 8va edición. Elsevier. 18. 177-189.
4. M. A. Jackson, D. W. Kimberlin, S. S. Long, M. T. Brady, Red Book, Informe 2015 del comité sobre enfermedades infecciosas, 30 edición, Infecciones estafilocócicas 715-720.
5. Leung, AKC, Barankin, B. & Leung, KF Síndrome de la piel escaldada por estafilococos: evaluación, diagnóstico y manejo. World J Pediatr 14, 116-120 (2018). <https://doi.org/10.1007/s12519-018-0150-x>.
6. Seok Jun Muna, Si-Ho Kima, Jin Yang Baeka, Kyungmin Huha Sun, Young Choa Cheol-In Kanga Doo, Ryeon Chunga, Kyong Ran Peck. Staphylococcal scarlet fever associated with staphylococcal enterotoxin M in an elderly patient. Published by Elsevier Ltd on behalf of International Society for Infectious Diseases 2019.1201-9712.
7. Chih-Chien Wang, Wen-Tsung Lo, Chen-Fang Hsu, Mong-Ling Chu. Enterotoxin B Is the Predominant Toxin Involved in Staphylococcal Scarlet Fever in Taiwan. Clinical Infectious Diseases 2004; 38:1498-502.
8. D. O. Andrey, T. Ferry, N. Siegenthaler, C. Fletcher, A. Calmy, G. Lina, S. Emonet. Unusual staphylococcal toxic shock syndrome presenting as a scarlet-like fever. New Microbe and New Infect 2015; 8: 10-13.
9. Gerard Lina, Yves Gillet, Francois Vandenesch, Mark E. Jones, Daniel Floret, and Jerome Etienne. Toxin Involvement in Staphylococcal Scalded Skin Syndrome. Clinical Infectious Diseases 1997;25:1369-73.
10. Godoy Gijón E, Alonso San Pablo MT, Ruiz-Ayúcar de la Vega I, Nieto González G. Síndrome de la piel escaldada estafilocócica variante escarlatiniforme. An Pediatr (Barc). 2010;72(6):434-5.
11. P. Lalana Josaa, C. Galindo Rubiob, J. Caro Rebolloa y B. Laclaustra Mendizábalc. Escarlatina estafilocócica como manifestación atenuada del síndrome de escaldadura estafilocócica Rev Pediatr Aten Primaria 2013 vol.15 no.57 Madrid.
12. Dr. Matteo Beraghia, Dra. Prado Sánchez Ruiz, Dra. Julia Pareja Grande, Dra. Sara Sánchez García, Dr. Alberto Molina Cabildo, Dra. Ana R. Martínez Gómez y Dr. Miguel A. García Cabeza. Síndrome de la piel escaldada estafilocócica en un paciente pediátrico con dermatitis atópica. Arch Argent Pediatr 2020;118(1):e30-e33.
13. Clayton A. Feldman, M.D. Staphylococcal Scarlet Fever. N Engl J Med 1962; 267:877-878
14. Amagai, M., T. Yamaguchi, Y. Hanakawa, K. Nishifuji, M. Sugai, and J. Stanley. 2002. Staphylococcal exfoliative toxin B specifically cleaves desmoglein 1. J. Investig. Dermatol. 118:845-850.
15. Ladhani, S. 2003. Understanding the mechanism of action of the exfoliative toxins of *Staphylococcus aureus*. FEMS Immunol. Med. Microbiol. 39:181-189.
16. Osamu Yamasaki,1 Takayuki Yamaguchi,2 Motoyuki Sugai,2 Colette Chapuis-Cellier,3 Franc,ois Arnaud,1 Franc,ois Vandenesch,1 Jerome Etienne,1 and Gerard Lina. Clinical Manifestations of Staphylococcal Scalded-Skin Syndrome Depend on Serotypes of Exfoliative Toxins. JOURNAL OF CLINICAL MICROBIOLOGY, Apr. 2005, p. 1890-1893 Vol. 43, No. 4 0095-1137/05.
17. Amagai, M., N. Matsuyoshi, Z. Wang, C. Andl, and J. Stanley. 2000. Toxin in bullous impetigo and staphylococcal scalded-skin syndrome targets desmoglein 1. Nat. Med. 6:1275-1277.
18. Beraghia M, Sánchez Ruiz P, Pareja Grande, J, Sánchez García S, et al. Síndrome de la piel escaldada estafilocócica en un paciente pediátrico con dermatitis atópica. Arch Argent Pediatr 2020;118(1):e30-e33.
19. S. Y. C Tong, J.S. Davis, Emily Eichenberger, Thomas L. Holland, Vance G. Fowler. *Staphylococcus aureus* Infection: epidemiology, Pathophysiology, Clinical Manifestation and Management. Clin Microbiol 2015, 001, 34-14.
20. Sadie M Henry, Mark M Stanfield and Harlan F Dorey. Pediatric Acute Generalized Exanthematous Pustulosis Involving Staphylococcal Scarlet Fever. Med Case Rep Vol. 5 No.1:88.
21. F.A. Moraga Llop, A. Martínez Roig. Enfermedades Bacterianas de la Piel. Pediatr Integral 2012; XVI(3): 235-243.
22. Laura A. Taylor. Staphylococcal Scalded Skin Syndrome. Inpatient dermatology, cap 23 , page 173-180.
23. Imad R. Makhoul, Imad Kassis, Nehama Hashman, Polo Sujov. Staphylococcal Scalded-Skin Syndrome in a Very Low Birth Weight Premature Infant. PonE DDeIcAemTRBeIrc 2S8, V20o119. 108 No. 1 July 2001.
24. Sylvia Aide Martínez-Cabriales, Minerva Gómez-Flores y Jorge Ocampo-Candiani. Actualidades en farmacodermias severas: síndrome de Stevens-Johnson (SSJ) y necrólisis epidérmica tóxica (NET). Gac Med Mex. 2015;151:777-87.
25. Sylvia Aide Martínez-Cabriales, Minerva Gómez-Flores y Jorge Ocampo-Candiani. Actualidades en farmacodermias severas: síndrome de Stevens-Johnson (SSJ) y necrólisis epidérmica tóxica (NET). Gac Med Mex. 2015;151:777-87.
26. Jorge Ocampo-Garza, Sonia Sofía Ocampo-Garza, José Darío Martínez-Villarreal, Laura Elena Barbosa-Moreno, Guillermo Antonio Guerrero-González, Jorge Ocampo-Candiani. Reacción por drogas con eosinofilia y síntomas sistémicos (síndrome de DRESS). Estudio retrospectivo de nueve casos. Rev Med Chile 2015; 143: 577-583.
27. María Mercedes Fernández-Reyes, Arturo Ramírez-Rosales, Israel Guerrero-Izaguirre, Alicia López-Romo. Síndrome DRESS. Dermatol Rev Mex 2018 noviembre-diciembre;62(6):522-528.
28. L.M. Prieto Tato, M.T. Cuesta Rubio, S. Guillén Martín, M. Ruiz Jiménez, M.T. Cortés Coto, B. Rubio Gribble, J.T. Ramos Amador. Enfermedad de Kawasaki: diagnóstico y tratamiento. An Pediatr (Barc). 2010;73(1):25-30.
29. F.J. Gil Sanz, M. Herranz Aguirre, G. Duran Urdaniz, L. Zandueta Pascual, J. Gimeno Ballester, E. Bernaola Iturbe. Clindamicina como terapia adyuvante en el síndrome de piel escaldada estafilocócica. An. Sist. Navar. 2014, Vol 37 N°3.
30. Cin Kong, Hui-min Neoh, and Sheila Nathan. Targeting *Staphylococcus aureus* Toxins: A Potential form of Anti-Virulence Therapy. Toxins 2016, 8, 72.