

# Descompresión Microvascular para el Tratamiento del Espasmo Hemifacial

## Microvascular Decompression for the Hemifacial Spasm Treatment

Shery Lane Sanchez Arriarán<sup>1</sup>, Wendy E. Mejia Crespo<sup>2</sup>, Richard Gonzalo Párraga<sup>3</sup>

### Resumen

El espasmo hemifacial se caracteriza por contracciones tónico-clónicas en los músculos inervados por el nervio facial, causado por la compresión del nervio facial por una arteria, generalmente la arteria cerebelosa anteroinferior o venas del ángulo pontocerebeloso. Suelen aparecer espontáneamente, debido a la tensión emocional, fatiga, y disminuyen durante el reposo.

Se presenta entre los 13 a 77 años con una duración de los síntomas aproximadamente de ocho años. La inyección local de toxina botulínica puede ser efectiva en el tratamiento, y la descompresión microvascular está reservada para casos refractarios al tratamiento médico, con resolución completa entre el 85 al 93%. En este artículo, se resumen las principales características anatómicas-clínicas, fisiopatológicas, y una descripción detallada de la descompresión microvascular como mejor opción terapéutica.

**Palabras claves:** cirugía para descompresión microvascular, espasmo hemifacial, nervio facial.

### Abstract

Hemifacial spasm is characterized by tonic-clonic contractions of the muscles innervated by the facial nerve. It is caused by compression of the facial nerve by a blood vessel, which usually is the anterior inferior cerebellar artery or the veins of the cerebello-pontine angle. It typically appears spontaneously, caused by emotional tension and fatigue, and it's reduced during rest. Likewise, it presents between the ages of 13 and 77 years, with a median duration of symptoms of eight years. Treatment with local botulinum toxin injection can be effective, and the Microvascular decompression is reserved for cases that are refractory to medical treatment, resulting in full spasm resolution in 85 to 93% of patients. This article summarizes the main anatomic-clinical and physio-pathological characteristics of hemifacial spasms. Additionally, a detailed description of microvascular decompression as the best therapeutic option is described in detail.

**Keywords:** microvascular decompression surgery, hemifacial spasm, facial nerve.

El espasmo hemifacial es un trastorno motor que se caracteriza por contracciones tónico-clónicas o tónicas de los músculos inervados por el nervio facial. Si bien se describen varias causas, la más frecuente es la compresión del nervio facial por la arteria cerebelosa anteroinferior (AICA) o venas de la región del ángulo pontocerebeloso. Existen varias opciones de tratamiento médico sintomático, pero como tratamiento etiológico se considera la descompresión microvascular (DMV) como la mejor opción terapéutica. Las tasas de éxitos varían entre el 85 al 93%<sup>1</sup>.

Los episodios de espasmo suelen aparecer espontáneamente debido a la tensión emocional, fatiga y movimientos voluntarios de la cara, que disminuyen durante el reposo, pero que pueden persistir incluso durante el sueño. Las mujeres son afectadas con mayor frecuencia que los hombres. Las edades de inicio se han reportado entre 13 a 77 años con una duración de los síntomas de ocho años aproximadamente<sup>2</sup>.

En este artículo, se realiza una revisión bibliográfica de las

principales características anatomoclínicas, fisiopatológicas, y una descripción detallada de la descompresión microvascular como mejor opción terapéutica para mejorar la calidad de vida de los pacientes que sufren de espasmo hemifacial.

## Revisión bibliográfica

### Manifestaciones Clínicas

Las manifestaciones clínicas del Espasmo Hemifacial, se presentan habitualmente de dos formas:

1. Típico, las contracciones musculares comienzan en el orbicular de los párpados y posteriormente afectan progresivamente los músculos de la hemicara inferior, en el 90 % de los pacientes<sup>1</sup>.
2. Atípico, afecta inicialmente los músculos peribucales y compromiso posterior del orbicular, en el 4 al 10% de los pacientes<sup>1</sup>.

Las edades de inicio se han reportado entre 13 a 77 años (con una media de 50 años), afecta con mayor frecuencia a las mujeres, es de inicio insidioso y compromete los músculos inervados por el nervio facial de un lado<sup>2</sup>.

El espasmo es agravado debido a situaciones estresantes, disminuye con el reposo, sin embargo, el sueño no lo elimina, y generalmente no presenta dolor<sup>3</sup>.

### Fisiopatología

El espasmo hemifacial, es generalmente causado por la compresión del nervio facial por una arteria (más comúnmente

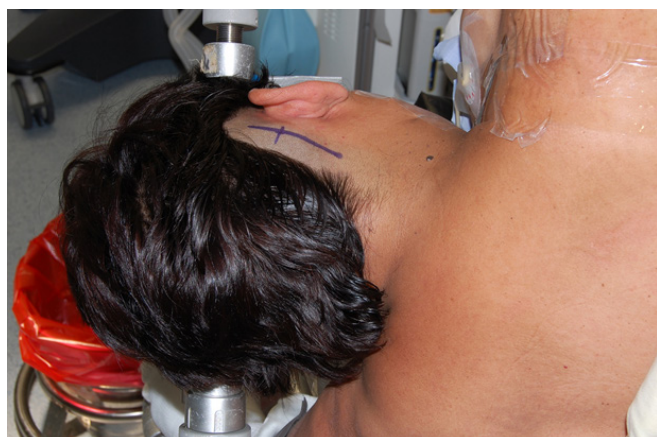<sup>1</sup>Médico cirujano Instituto de Neurocirugía Bolivia – INEB, Cochabamba - Bolivia.  
<https://orcid.org/000-0001-9417-3794>

<sup>2</sup>Médico cirujano Instituto de Neurocirugía Bolivia – INEB, Cochabamba - Bolivia.  
<https://orcid.org/0000-0001-6340-7877>

<sup>3</sup>Director del Instituto de Neurocirugía Bolivia – INEB, Cochabamba - Bolivia.  
<https://orcid.org/0000-0003-0674-2470>

\*Correspondencia a: Richard Gonzalo Párraga, M.D.  
Correo electrónico: richardparraga@ineb.com.bo

Recibido el 28 de abril de 2021. Aceptado el 30 de junio de 2021.



**Figura 1:** Paciente en posición tres cuartos prono con el tórax elevado. Cabeza paralela al piso o rotada 10–15° para el lado contralateral. Incisión vertical de 3–5 cm de longitud 2 cm posteriores al pabellón auricular.

la arteria cerebelar anteroinferior (AICA)<sup>4</sup> en su segmento pre o pos-meatal, otras posibilidades vasculares incluyen; una arteria cerebelosa posteroinferior (PICA) alargada, arteria cerebelar anterosuperior (SUCA tortuosa), la arteria vertebral, arteria coclear, una arteria basilar dolicoectasia, ramas de la AICA, un aneurisma, una malformación vascular, y ocasionalmente el sistema venosos. En el espasmo hemifacial típico, la arteria incide en la superficie anterocaudal del complejo nervioso VII y VIII, en el espasmo hemifacial atípico, la compresión es rostral o posterior al VII<sup>5</sup>.

### Diagnóstico

En casos típicos de espasmo hemifacial, la evaluación diagnóstica es negativa. La mayoría de los pacientes deben hacerse una resonancia magnética con cortes finos de la fosa posterior, que permite detectar el bucle anómalo de la arteria que está comprimiendo el nervio<sup>7</sup>.

### Opciones Terapéuticas

Dentro de las opciones terapéuticas para esta patología tenemos:

Manejo médico: Los casos tempranos y leves se pueden manejar con expectación. La carbamazepina y la fenitoína son generalmente ineficaces<sup>6</sup>.

La inyección local de toxina botulínica para paralizar los músculos afectados puede ser efectiva en el tratamiento, con efecto momentáneo, durante el tiempo que dure la acción de la toxina botulínica (3 a 4 meses)<sup>6</sup>.

### Manejo quirúrgico

Principalmente para casos refractarios al manejo médico, o cuando los efectos secundarios del tratamiento exceden los riesgos y desventajas del procedimiento quirúrgico<sup>7</sup>.

### Descompresión Microvascular

Esto está basado en la teoría de que el espasmo hemifacial es causado por la compresión del nervio facial por elementos vasculares anormales, la arteria cerebelosa antero-inferior

principalmente<sup>7,8,10</sup>.

Técnica: consiste en realizar una microcraniectomía asterional, para separar la arteria de la raíz nerviosa con un parche de teflón o similar, lo más cerca al tronco encefálico<sup>8,10</sup>.

### Posicionamiento.

1. Posición tres cuartos prono, lado sintomático hacia arriba.

2. Elevación del tórax 10-15° para disminuir la presión venosa.

3. La cabeza debe ser fijada en tres puntos con un soporte (modelo Mayfield o Sugita):

a) Rotación: cabeza paralela al piso o rotada 10–15 para el lado contralateral (Figura 1).

b) Lateralización de la cabeza, para separar este del hombro y permita mayor y mejor movilización del microscopio.

c) Flexión del cuello: tener un espacio de 2 dedos entre el mentón y el esternón.

4. Retracción del hombro superior caudalmente con cinta adhesiva (Figura 1).

### Abordaje quirúrgico

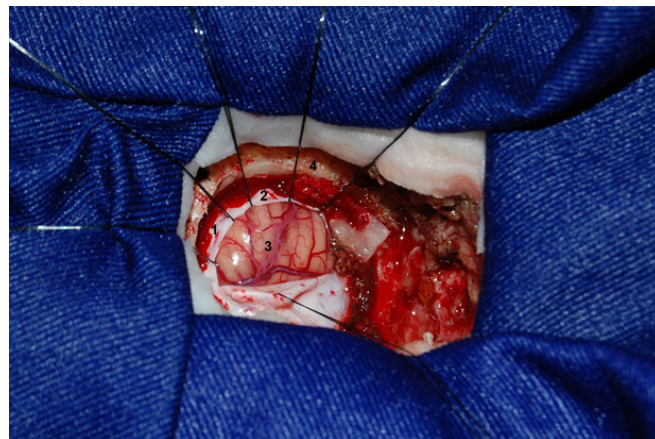
1. Incisión en la piel: corte vertical de 3–5 cm de longitud, 5 mm medialmente a la muesca mastoidea o 2 cm posteriores al pabellón auricular; en pacientes con cuello corto la incisión puede ser un poco más larga, 75% de la incisión es inferior al seno transverso, 25% superior (Figura 1).

2. Trépano:

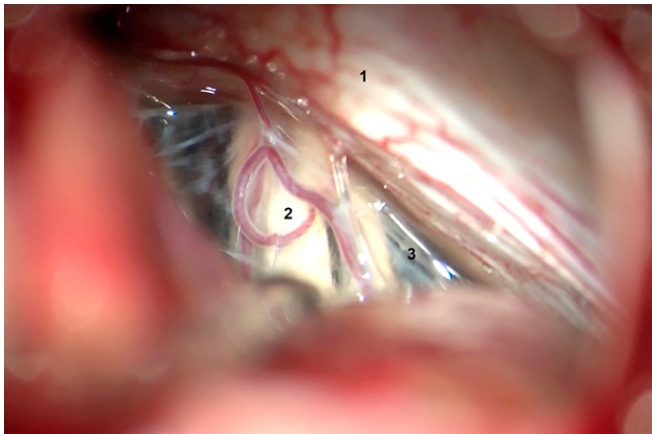
a) 1 cm inferior y 1 cm medial al asterion.

b) Si el asterion no se identifica o si hay dudas sobre la fiabilidad del asterion, como punto de referencia para la unión de los senos transverso y sigmoide, se puede colocar el trépano directamente sobre la vena emisaria mastoidea drenando de forma supero lateral hacia el seno sigmoide.

3. Microcraniectomía asterional: la abertura del hueso debe exponer el seno transverso y sigmoide. La posición del seno transverso se puede aproximar mediante una línea dibujada desde la base posterior del arco cigomático hasta la unión, o aproximadamente 2 dedos de ancho sobre el extremo



**Figura 2:** Microcraniectomía asterional derecha. 1. Seno transverso; 2. Seno sigmoide; 3. Superficie suboccipital del cerebelo; 4. Mastoides.



**Figura 3-A.** Vista quirúrgica del ángulo pontocerebeloso bajo visión microscópica. 1. Duramadre que recubre hueso petroso; 2. Complejo de pares craneales VII y VIII; 3. Aracnoides

superior de la muesca mastoidea. El límite lateral de la craniectomía es el seno sigmoideo, y el límite superior es el seno transversal. El diámetro de la craniectomía debe ser de solo 2 cm. Aplicar cera ósea para bloquear las células aéreas mastoideas (Figura 2).

4. Apertura dural: una línea curva paralela al seno transversal y sigmoideo (Figura 2) o una "T" invertida.

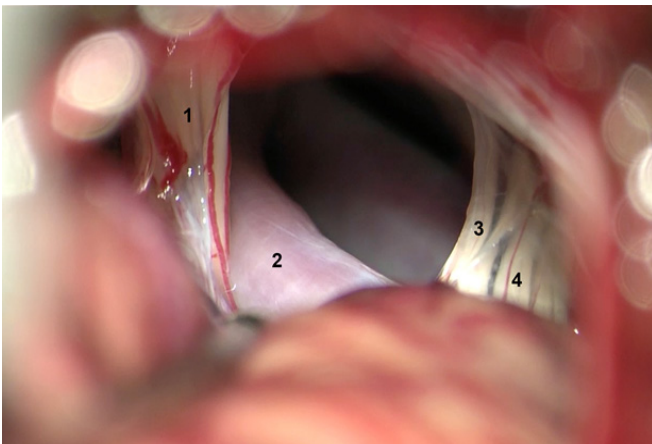
5. Generalmente es necesario una mínima o nula retracción del cerebelo.

6. Permitir que el líquido cefalorraquídeo del ángulo pontocerebeloso se drene antes de continuar.

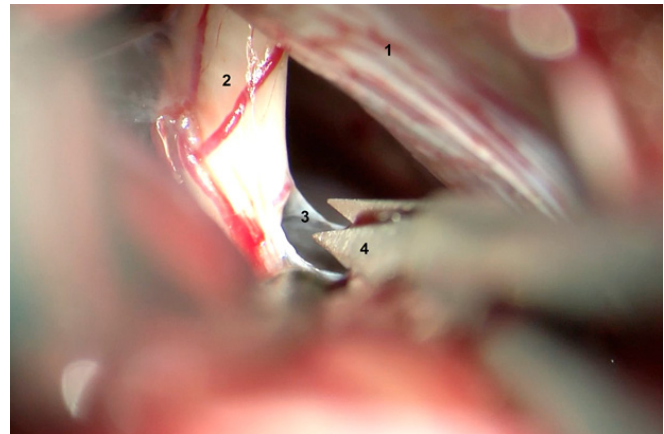
7. En caso del espasmo hemifacial, el abordaje microquirúrgico al complejo VII - VIII es lateral hacia el hueso petroso, no al ángulo de inserción del tentorio con el hueso petroso como sucede en la neuralgia del trigémino<sup>7</sup>.

### Descompresión del nervio

1. La aracnoides que recubre el complejo VII y VIII en el ángulo pontocerebeloso (Figura 3A) debe ser abierta mediante disección cortante con microtijeras (Figura 3B). Debe exponerse totalmente el nervio y su relación con la protuberancia.



**Figura 4-A.** Compresión del nervio facial por la arteria basilar dolococtásica. 1. Nervio facial; 2. Arteria basilar; 3. IX par craneal; 4. X par craneal.



**Figura 3-B.** Disección cortante con microtijera. 1. Duramadre que recubre hueso petroso; 2. Complejo de pares craneales VII y VIII; 3. Aracnoides; 4. Microtijera.

2. Las arterias que comprimen el VII par deben disecarse del nervio. El nervio debe ser inspeccionado y liberado de los buques arteriales desde su origen en el tronco encefálico hasta su entrada en el conducto auditivo (Figura 4A).

3. La arteria que comprime el nervio facial frecuentemente es la arteria cerebelosa anteroinferior.

4. Es muy importante revisar el nervio en la unión con el tronco encefálico por cualquier compresión residual antes del siguiente paso.

5. El material aislante se interpone entre el nervio y el vaso para evitar la compresión. Fragmentos de esponja es lo que utilizamos en nuestro servicio (Figura 4B)<sup>7</sup>.

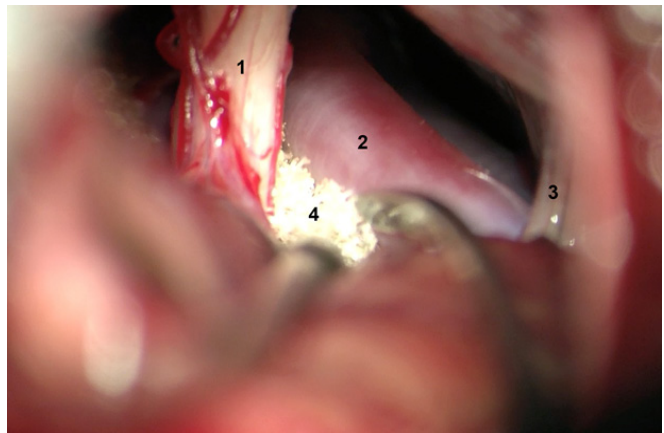
Cierre. Se realiza reconstrucción anatómica por planos:

1. Aplicación de cera ósea a los bordes de la craniectomía, para evitar fístulas de líquido cefalorraquídeo, principalmente por las células aéreas mastoideas.

2. Realizar cierre hermético de la duramadre con sutura continua con nylon 4-0.

3. El defecto óseo es cubierto para disminuir la posibilidad de dolor asociado con craniectomía.

4. Se sutura el músculo con puntos continuos (Vicryl 3-0).



**Figura 4-B.** Descompresión microvascular, el nervio facial aislado de la arteria mediante teflón. 1. Complejo de pares craneales VII y VIII; 2. Arteria basilar; 3. IX par craneal; 4. Esponja.

5. Se cierra la piel con sutura intradérmica (Monocryl 3-0).

## Discusión

El espasmo hemifacial es un trastorno poco frecuente que se presenta entre los 13 a 77 años, con preponderancia en el sexo femenino. Los síntomas comienzan típicamente con contracciones involuntarias intermitentes del músculo orbicular del párpado, predominantemente en el lado izquierdo, que tiende a propagarse a los otros músculos faciales. A pesar de ser una situación no dolorosa, es estresante e incómoda, que interfiere con las actividades diarias y estado emocional del paciente<sup>8</sup>.

La resolución completa del espasmo hemifacial con la descompresión microvascular, sucede en el 85–93%. El espasmo se reduce en un 9% y no cambia en un 6%. De 29 pacientes con alivio completo, 25 (86%) llegaron a tener una inmediata resolución, y los 4 pacientes restantes demoraron entre 3 meses a 3 años para lograr el alivio del espasmo<sup>9</sup>. La resolución inmediata del espasmo puede ser debido a la desaparición de la excitación espontánea o ectópica causada por la compresión pulsátil del vaso ofensor<sup>8</sup>. La resolución tardía puede ser resultado de la regeneración completa de la micro-lesión del nervio<sup>8</sup>, o de la gradual estabilización del núcleo motor del nervio facial<sup>8</sup>.

El retorno de los síntomas después de un período de resolución completa del espasmo hemifacial suele ocurrir hasta en 10% de los pacientes, el 86% de las recurrencias ocurren dentro de los 2 años de la cirugía, y posteriormente el alivio postoperatorio es solo del 1%. El mecanismo tanto de falla después del primer procedimiento quirúrgico como de recurrencia es controversial<sup>8</sup>; en algunos casos puede identificarse un vaso adicional inadvertido, otros mecanismos probables incluyen el daño neuronal preoperatorio por

compresión vascular, compresión arterial indirecta a través del material de descompresión o del líquido cefalorraquídeo, o el desarrollo de cicatriz perineural.

Los medicamentos que se han administrado para el tratamiento del espasmo hemifacial incluyen principalmente la fenitoína, carbamazepina, baclofén, clonacepam, y otros<sup>8</sup>, con pobres resultados. Se ha reportado la inyección de toxina botulínica en la musculatura facial afectada<sup>8</sup> con alivio completo o casi completo en 90% a 100% de los enfermos; sin embargo, el alivio es temporal en todos los casos con promedio de tres a cuatro meses, por lo que se requieren inyecciones repetidas y por tiempo indefinido, y puede presentar efectos secundarios como ptosis, queratitis y diplopía. La descompresión microvascular es el tratamiento que consigue mejores resultados a largo plazo, no es destructivo y con bajo riesgo de morbi-mortalidad<sup>8</sup>.

Entre las complicaciones más frecuentes tenemos:

1. Hipoacusia ipsilateral: puede ocurrir por una lesión por tracción o vasoespasmo. Pérdida auditiva total ocurre en 13% (rango: 1,6–15%) 2,8% en una serie, 15% en otra serie y pérdida auditiva parcial: 6%<sup>10</sup>.
2. Debilidad facial: transitoria: 18% y permanente: 6%.
3. Ataxia en 1–6%.
4. Otras complicaciones que son menores o temporales incluyen: meningitis aséptica en 8.2%, ronquera o disfagia en 14%, paresia del VI nervio craneal, fistula de líquido y neuroinfección<sup>8</sup>.

## Conclusiones

La descompresión microvascular mediante un abordaje micro-asterional representa, de acuerdo con nuestra experiencia, la mejor opción terapéutica a largo plazo.

## Referencias bibliográficas

1. Goto Y, Matsushima T, Natori Y, Inamura T, Tobimatsu S. Delayed effects of the microvascular decompression on hemifacial spasm: a retrospective study of 131 consecutive operated cases. *Neurol Res.* 2002;24(3):296-300. Disponible en: <https://doi.org/10.1016/j.eucr.2018.09.017>
2. Ehni G, Woltman HW. Hemifacial Spasm: Review of one hundred and six cases. *Arch Neuropsych.* 1945;53(3):205-211. Disponible en: <https://doi.org/10.1001/archneurpsyc.1945.02300030042006>
3. Martínez F, Wajskopf S. Espasmo hemifacial. *Arch Neurocién.* 2006; 11(4):288-301. Disponible en: <https://www.medigraphic.com/cgi-bin/new/resumen.cgi?IDARTICULO=13666>
4. Yeh HS, Tew JM Jr, Ramirez RM. Microsurgical treatment of intractable hemifacial spasm. *Neurosurgery.* 1981; 9(4): 383-6. Disponible en: <https://doi.org/10.1227/00006123-198110000-00006>
5. Martin RG, Grant JL, Peace D, Theiss C, Rhoton AL Jr. Microsurgical relationships of the anterior inferior cerebellar artery and the facial-vestibulocochlear nerve complex. *Neurosurgery.* 1980; 6(5):483-507. Disponible en: <https://doi.org/10.1227/00006123-198005000-00001>
6. Dutton JJ, Buckley EG. Botulinum toxin in the management of blepharospasm. *Arch Neurol.* 1986; 43(4):380-2. Disponible en: <https://doi.org/10.1001/archneur.1986.00520040060020>
7. Greenberg Mark S. Neuropathic Pain Syndromes Trigeminal Neuralgia. *Handbook of Neurosurgery.* 6th ed. Lake Land Florida, Thieme, 2006: 378-86. <https://www.thieme.com/books-main/neurology/product/5411-handbook-of-neurosurgery>
8. Arvizú Saldaña Emiliano, Vales Hidalgo Olivia, Hinojosa Ramón, Reyes Moreno Ignacio. Descompresión microvascular para el espasmo hemifacial 10 años de experiencia en el Instituto Nacional de Neurología y Neurocirugía. *Arch. Neurocién.* 2004; 9(4): 189-194. Disponible en: [http://www.scielo.org.mx/scielo.php?script=sci\\_arttext&pid=S0187-47052004001200002](http://www.scielo.org.mx/scielo.php?script=sci_arttext&pid=S0187-47052004001200002)
9. Wilkins RH, Rengachary SS. *Neurosurgery.* 2nd ed. New York. McGraw-Hill. 1985. ISBN-0070799911
10. Møller AR, Jannetta PJ. Microvascular decompression in hemifacial spasm: intraoperative electrophysiological observations. *Neurosurgery.* 1985;16(5):612-8. Disponible en: <https://doi.org/10.1227/00006123-198505000-00005>