

# Celulitis disecante del cuero cabelludo a propósito de un caso clínico

## Dissecting cellulitis of the scalp a clinical case report

Carminia Zelmy Rivas Ulunque<sup>1</sup>

### Resumen

Celulitis disecante del cuero cabelludo (CDC) es una enfermedad inflamatoria crónica neutrofílica, clasificada dentro las alopecias cicatriciales, su etiopatogenia es desconocida, se manifiesta por nódulos en el cuero cabelludo de predominio en región occipital y vértice, si es muy extensa puede confluir y formar fistulas, predomina en descendientes afroamericanos, es de difícil tratamiento.

**Palabras claves:** celulitis disecante, foliculitis abscedante.

### Abstract

Dissecting cellulitis of the scalp (DCS) is a chronic inflammatory primary neutrophilic scarring alopecia, and its etiopathogenesis is yet only partly understood. DCS manifests with inflammatory nodules on the occipital scalp or vertex that may evolve to extensive confluent boggy plaques with sinus tract formation<sup>1</sup>. predominantly affects young Afro-descendent men. Therapeutic management of DCS is often challenging<sup>1,6</sup>.

**Keywords:** dissecting cellulitis. abscessive folliculitis.

La celulitis disecante del cuero cabelludo (CDC), también llamada foliculitis abscedante fue descrita por primera vez por Spitzer en 1903, posteriormente: Hoffman la denominó el perifoliculitis capitis abscedens et suffodiens.

Es una alopecia inflamatoria crónica cicatricial neutrofílica primaria, su etiopatogenia aún está en estudio, se caracteriza por lesiones nodulares inflamatorias confluentes, la CDC puede formar parte del cuadro de “tétrada de oclusión folicular” junto con el acné conglobata, quiste pilonidal y adenitis supurativa<sup>1</sup>.

Acomete hombres de 18 a 40 años, aunque ya se evidencia algún caso esporádico en pediatría<sup>2,3</sup>.

La tricoscopia es variable en función del estadio de la enfermedad, en estadios tempranos se parece a la alopecia areata con puntos amarillos, puntos rojos, aberturas foliculares y puntos negros, algunos autores describen a los “puntos amarillos en 3D”, posterior al tratamiento con antibióticos puede evidenciarse el crecimiento de pequeños cabellos y algunos cabellos distrofos, en estados terminales de la patología se observa áreas de alopecia cicatricial<sup>2,3</sup>.

En un estudio realizado por Lee et al. Fue propuesta una clasificación basada en la gravedad del cuadro clínico: estadio I y II no cicatrizales, III representado por alopecia cicatrizal.

### Presentación del caso

Paciente de 20 años de edad, sexo masculino, natural de Quillacollo, Cochabamba, de ocupación estudiante.

Entre los antecedentes patológicos sólo se destacaba acné vulgar durante la adolescencia.

Acudió a consulta por lesiones pustulosas en cuero cabelludo de aproximadamente dos años de evolución.

Refiere que el cuadro clínico comenzó con lesiones acneiformes en cuero cabelludo que con el transcurso de los meses fueron aumentando en número y tamaño con secreción purulenta asociada a caída de cabello. Realizó múltiples tratamientos, ciclos de antibióticos por periodos cortos, antisépticos tópicos, refiriendo leve mejoría con recidiva del cuadro al suspender los mismos: clindamicina, minociclina, ceftriaxona, gentamicina y minoxidil.

Al examen clínico presento multimes lesiones nodulares fluctuantes en cuero cabelludo; con áreas de alopecia importante.

En rostro algunas lesiones pustulares, comedones.

En la tricoscopia se evidencian puntos negros, puntos amarillos, vasos puntiformes, leve eritema interfolicular, algunos folículos vacíos.

Los exámenes complementarios solicitados: Biometría hemática, pruebas de función hepática y renal dentro de parámetros normales.

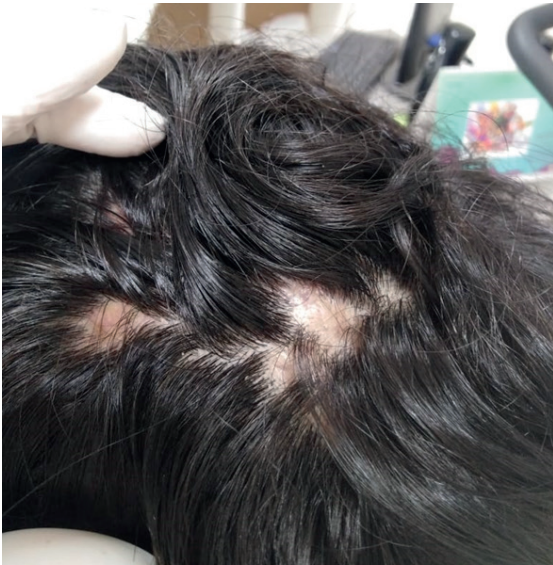Biopsia de cuero cabelludo (punch): fragmento de cuero cabelludo con costra de fibrina y elementos inflamatorios, dermis: infiltrado inflamatorio de linfocitos y neutrófilos que producen lesión de los folículos pilosos y disminución del número de bulbos foliculares, no se identifica fibrosis en el

<sup>1</sup>Medicina Interna/ Dermatología/Facultad de Ciencias Médicas De Minas Gerais. <https://orcid.org/0000-0002-2222-6102>

\*Correspondencia a: Carminia Zelmy Rivas Ulunque

Correo electrónico: zelmyrivas@gmail.com

Recibido el 12 de marzo de 2021 Aceptado el 02 de mayo de 2021



**Figura 1.** Nódulos en cuero cabelludo fluctuantes de varios tamaños, dolorosos.

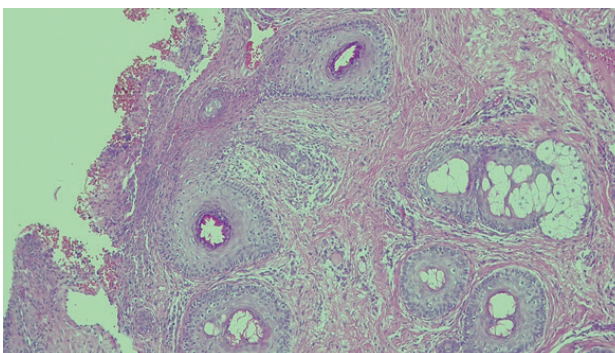
material estudiado.

#### Diagnóstico, tratamiento y evolución

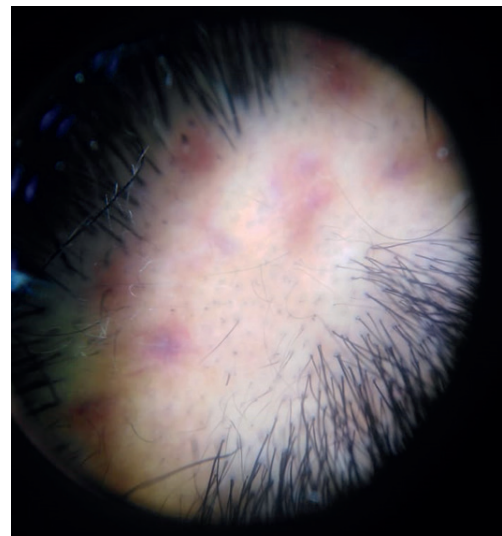
Sobre base en los datos clínicos e histopatológico se llegó a el diagnóstico de celulitis disecante de cuero cabelludo, se realizó un ciclo de trimetropin /sulfametoxazol, posteriormente doxiciclina un ciclo durante 1 mes asociado a mupirocina por 10 días, con mejora del cuadro inflamatorio, actualmente paciente esta en uso de Isotretinoína 0,5mg/kg/día. Con remisión importante de los nódulos en cuero cabelludo y presencia de áreas de repilificación.

#### Discusión

El presente caso es de difícil tratamiento algunos aún en estudio, la Isotretinoína oral es considerada actualmente como de primera línea a 1mg/kg/día durante 4 meses, seguida de dosis de mantenimiento a 0,75mg/kg/día durante un tiempo similar dependiendo de la respuesta del paciente, es uno de los esquemas<sup>1,6</sup>.



**Figura 3.** Biopsia de cuero cabelludo (punch): fragmento de cuero cabelludo con costra de fibrina y elementos inflamatorios, dermis: infiltrado inflamatorio de linfocitos y neutrófilos que producen lesión de los folículos pilosos y disminución del número de bulbos foliculares, no se identifica fibrosis



**Figura 2.** Tricoscopia presencia de puntos negros, puntos amarillos, vasos puntiformes, leve eritema interfoliular, algunos folículos vacíos.

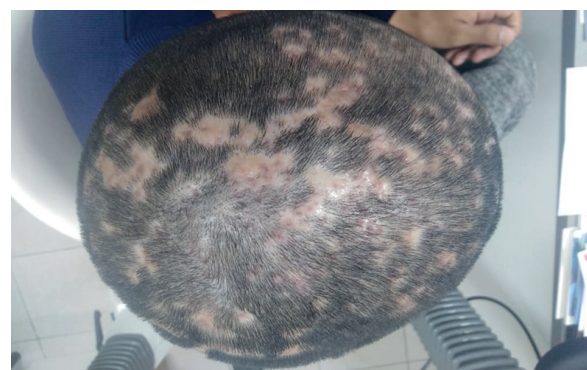Se han evidenciado también buenas respuestas con ciclos de antibióticos con rifampicina y clindamicina, poco viables en nuestro medio a la prevalencia de tuberculosis<sup>1</sup>.

Los fármacos inmunobiológicos anti TNF presentaron buena respuesta, pero no se evidencio que prevengan las recidivas o las cicatrices<sup>6</sup>.

Corticoides intralesionales pueden ser útiles en el tratamiento de la fase cicatricial, el uso de laser aun es controversial y se utiliza en casos que no respondieron a las terapias anteriores, laser (Rubi 8 694 nm), (diodo 800), Nd YAG de pulso largo (1,064) y Alexandrita (755) promovieron reducción del proceso inflamatorio con mejora sintomática<sup>6</sup>.

El pronóstico para casos diagnosticados tardíamente es pobre, llegando a una alopecia cicatricial, si son diagnosticados oportunamente tienen la posibilidad de repilificación casi completa.

El caso expuesto es llamativo por su escasa frecuencia, la presente puede dar pie al desarrollo de estudios o investigaciones mas detalladas y profundas



**Figura 4.** Posterior a dos ciclos de antibiótico, lesiones anulares de áreas de alopecia, algunas otras placas con repilificación, ya sin signos flogísticos.

**Referencias bibliográficas**

1. Melo D F, Trüeb R M, Dutra H, Lima M M D A, Jorge Machado C, & Dias M F R G. Low dose isotretinoin as a therapeutic option for dissecting cellulitis. *Dermatologic Therapy*. 2020; 33(6). doi:10.1111/dth.14273
2. Tosti A, Torres F, Miteva M: Dermoscopy of early dissecting cellulitis of the scalp simulates alopecia areata. *Actas Dermosifiliogr*. 2013;104:92-93.
3. Lacarrubba F, Micali G, & Tosti A (nd). Scalp Dermoscopy or Trichoscopy. *Current Problems in Dermatology*. 2015; 47: 21-32. doi:10.1159/000369402
4. Badaoui, A., Reygagne, P., Cavelier-Balloy, B., Piquier, L., Deschamps, L., Crickx, B., & Descamps, V. (2015). Dissecting cellulitis of the scalp: a retrospective study of 51 patients and review of literature. *British Journal of Dermatology*. 2015;174(2): 421-423. doi:10.1111/bjd.13999
5. Bjellerup M, & Wallengren, J . Familial perifolliculitis capitis abscedens et suffodiens in two brothers successfully treated with isotretinoin. *Journal of the American Academy of Dermatology*. 1990; 23(4): 752-753. doi:10.1016/s0190-9622(08)81076-6
6. Thomas, J, & Aguh, C. Approach to Treatment of Refractory Dissecting Cellulitis of the Scalp - A Systematic Review. *Journal of Dermatological Treatment*. 2019; 30:144-149. <https://doi.org/10.1080/09546634.2019.1642441>.