

# Cirugía de salvamento en un caso de condrosarcoma de rodilla

## Salvage surgery in a case of knee chondrosarcoma

Andrés Peredo Lazarte<sup>1</sup>, Mario German Rivera Alarcon<sup>2</sup>

### Resumen

El siguiente caso, se trata de una paciente de sexo femenino que acude a consulta de traumatología por dolor de rodilla y dificultad para deambular, sin antecedente de trauma. En la radiografía anteroposterior y lateral se evidencia múltiples áreas radiolúcidas y escleróticas en meseta tibial y fémur distal derecho. La biopsia reporta: Condrosarcoma indiferenciado Grado 2. Se inicia sesiones de quimioterapia profiláctica y se planifica la cirugía de salvamento, esto ante la negativa de la paciente para aceptar la cirugía de amputación. La cirugía de reconstrucción se realizó mediante la colocación de una prótesis semiconstreñida tipo Endo Model cementada. En el posoperatorio se realizó controles y curaciones semanales, con buena cicatrización de la herida, y posteriormente rehabilitación por fisioterapia. Actualmente la paciente puede deambular con apoyo y casi de manera independiente.

**Palabras claves:** condrosarcoma desdiferenciado, cirugía de salvamento, artroplastia de rodilla

### Abstract

The following case is a female patient who came to the trauma clinic for knee pain and difficulty walking, with no history of trauma. The anteroposterior and lateral radiograph shows multiple radiolucent and sclerotic areas on the tibial plateau and the right distal femur. The biopsy reports grade 2 undifferentiated chondrosarcoma. Prophylactic chemotherapy sessions are started and salvage surgery is planned, this given the patient's refusal to accept amputation surgery. Reconstruction surgery was performed by placing a semi-constrained, cemented endo Model type prosthesis. In the postoperative period, weekly controls and dressings were carried out, with good wound healing and later rehabilitation by physiotherapy. Actually the patient can walk with support and almost independently.

**Keywords:** dedifferentiated chondrosarcoma, salvage surgery, knee replacement

Los condrosarcomas son un grupo de tumores óseos malignos que producen matriz cartilaginosa. Es el tumor más frecuente después del mieloma múltiple y del osteosarcoma<sup>1,2</sup>.

Las localizaciones más frecuentes son la pelvis, costillas, cabeza, cuello, húmero proximal, fémur proximal y tibia proximal. Macroscópicamente tiene un aspecto hialino, color gris azulado y un patrón nodular<sup>3</sup>.

El condrosarcoma tiene un comportamiento variable que va desde casos con crecimiento lento con bajo riesgo de metástasis, hasta formas agresivas con alto riesgo de metástasis<sup>4</sup>.

El 80% de los casos son primarios y el 20% pueden ser secundario a lesiones benignas preexistentes que sufren una transformación maligna como es el caso de un encondroma u osteocondroma<sup>5</sup>.

Si bien, el condrosarcoma convencional es el más frecuente, se identificaron otros subtipos raros con características histológicas y clínicas distintas. Estos subtipos incluyen al condrosarcoma de células claras, condrosarcoma mesenquimatoso, yuxtacorticales, extraesqueléticos, mixoides

y condrosarcoma desdiferenciado o indiferenciado<sup>6</sup>.

Según Evans hay 3 grados en base a la celularidad, la mitosis y el tamaño nuclear: Tipo 1, de bajo grado o bien diferenciado, con baja agresividad y baja tendencia a producir metástasis, Tipo 2, de grado intermedio o moderadamente diferenciados, y el Tipo 3, de alto grado y mal diferenciado, siendo el más frecuente el de grado 2<sup>6,7</sup>.

El favorable condrosarcoma desdiferenciado tiene un pronóstico poco, teniendo histológicamente dos componentes claramente definidos: un sarcoma anaplásico no cartilaginoso de alto grado yuxtapuesto a un tumor de cartílago bien diferenciado, generalmente de bajo grado, con una unión bien definida entre los dos componentes<sup>8</sup>.

Las metástasis generalmente ocurren temprano y con frecuencia involucran pulmones, ganglios linfáticos y otras vísceras<sup>9</sup>.

El abordaje terapéutico del condrosarcoma es multidisciplinario, pero por la resistencia relativa de los pacientes hacia la quimio y la radioterapia, la supervivencia a esta enfermedad no ha cambiado en los últimos años. Siendo la resección tumoral con márgenes adecuados el manejo preferido para conservar la funcionalidad de la extremidad y además por los buenos resultados en relación con la calidad de vida<sup>10</sup>.

### Presentación del caso

Se trata de una paciente de sexo femenino de 47 años,

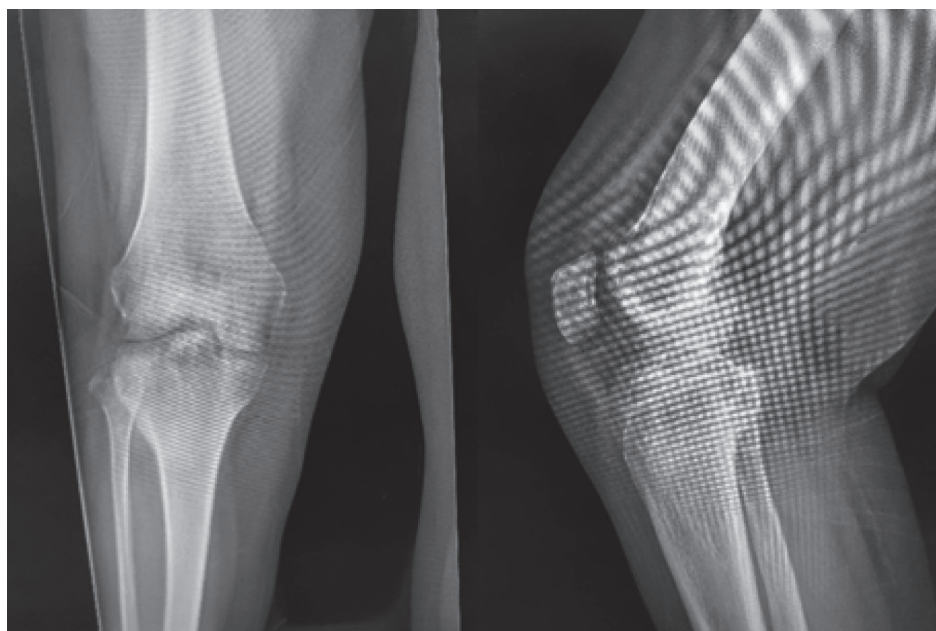
<sup>1</sup>Médico Traumatólogo del Hospital Manuel Ascencio Villarreal-Punata. <https://orcid.org/0000-0002-0768-8093>

<sup>2</sup>Médico traumatólogo Hospital Obrero N°2. Jefe de servicio del departamento de Traumatología. <https://orcid.org/0000-0003-1106-8185>

\*Correspondencia a: Andrés Peredo lazarte

Correo electrónico: traumandres2018@gmail.com

Recibido el 02 de noviembre de 2021. Aceptado el 20 de abril de 2021.



**Figura 1.** Radiografía anteroposterior y lateral de rodilla derecha, previa a la cirugía

que acude al consultorio de traumatología refiriendo dolor y aumento de volumen de rodilla derecha, de más de 6 meses de evolución, que le dificulta la deambulación y el desarrollo de sus actividades cotidianas.

Al examen físico se evidencia leve aumento de volumen de toda la rodilla, ténpano negativo, presencia de dolor a nivel de línea articular y región perirrotuliana, arcos de movimiento poco disminuidos.

En la radiografía anteroposterior y lateral se evidencia múltiples áreas radiolúcidas y de esclerosis en fémur distal, meseta tibial y tuberosidad anterior de la tibia, hallazgos que

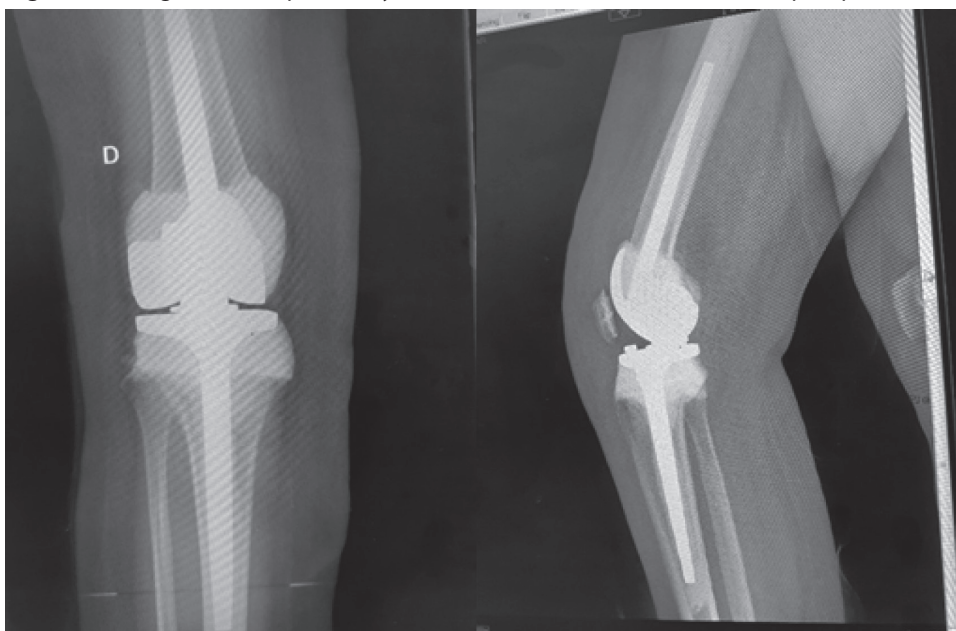
son corroborados en la Tomografía Axial Computarizada (TAC) simple de rodilla (figura 1).

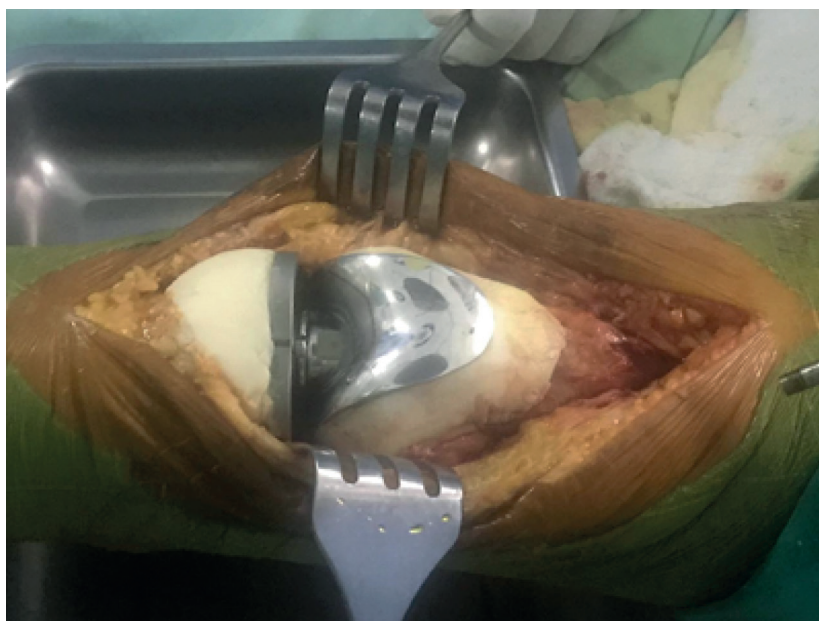Ante la sospecha de una lesión tumoral se realizó una junta médica multidisciplinaria, donde se determinó la realización de biopsia incisional, la misma que dio un reporte de: Condrosarcoma indiferenciado grado 2.

Se iniciaron ciclos de quimioterapia profiláctica y se planificó la cirugía de salvamento, esto ante la negativa de la paciente y los familiares de aceptar la cirugía de amputación propuesta con el resultado de la biopsia (figura 2).

En la valoración prequirúrgica, los laboratorios de rutina:

**Figura 2.** Radiografía anteroposterior y lateral de rodilla derecha, tomada en el posoperatorio





**Figura 3.** Imagen del tiempo quirúrgico posterior al colocación de la prótesis y del cemento óseo (polimetilmetacrilato)

hemograma, parámetros bioquímicos, fosfatasa alcalina y deshidrogenasa láctica, se encontraban dentro de los rangos normales.

Se realizó cirugía de salvataje: mediante anestesia regional se posiciona a la paciente en decúbito dorsal con un apoyo para mantener flexionada la rodilla en 90 grados, se utiliza isquemia, y se realiza un abordaje medial pararrotuliano. En el intraoperatorio se evidencia presencia de tejido cartilaginoso infiltrante tanto de tibia proximal, rotula y fémur distal, se le realiza la osteotomía más allá de la lesión tumoral, y posteriormente se utiliza prótesis semiconstreñida tipo Endo Model, y el defecto óseo se rellena con cemento óseo (polimetilmetacrilato) (figura 3).

En el posoperatorio se realizó controles y curaciones semanales con buena cicatrización de la herida y posteriormente rehabilitación por fisioterapia y deambulación a la segunda semana con apoyo.

### Discusión

El condrosarcoma es un tumor maligno relativamente resistente al tratamiento coadyuvante, por lo cual el manejo es principalmente mediante una resección quirúrgica<sup>11</sup>.

El condrosarcoma desdiferenciado representa el 10% de todos los condrosarcomas, fue propuesto por Dahlin y Beabout en 1971 y se refiere a la transformación de un condrosarcoma bien diferenciado en sarcoma de alto grado como el fibrosarcoma, rhabdomyosarcoma, entre otros<sup>12</sup>.

Chiron, Philippe, and Jérôme Murgier, informaron sobre un caso de condrosarcoma secundario manejado mediante cirugía reconstructiva con prótesis total de rodilla articulada, cementada y acoplada a un aloinjerto femoral masivo, observándose en doce años de seguimiento buenos resultados<sup>13</sup>.

Gambarotti, M, et al. Reportaron un caso de condrosarcoma

desdiferenciado que fue sometido a resección amplia de tibia proximal más quimioterapia posoperatoria, con resultados aceptables, aunque el paciente falleció 8 meses después por metástasis pulmonares y óseas<sup>14</sup>.

En el seguimiento de condrosarcoma grado 1 de húmero proximal se encontró altas tasas de supervivencia, siendo del 94,5% en 10 años de seguimiento, posterior a legrado e injerto óseo<sup>15</sup>.

Con el manejo realizado en nuestra paciente el objetivo fue mejorar el resultado funcional y mejorar la calidad de vida en el periodo posoperatorio. Creemos que hemos alcanzado ese objetivo, pues la paciente podía deambular con apoyo y sin dolor a la segunda semana posterior a su cirugía, mejorando el estado anímico y psicológico de la paciente.

La quimioterapia administrada suele tener mayor utilidad en los grados 2 y 3, como es nuestro caso. Los regímenes quimioterapéuticos son similares a los que se usan para el osteosarcoma e incluyen metotrexato, adriamicina, cisplatino e ifosfamida. Pero desafortunadamente las metástasis ocurren tempranamente, y el pronóstico es desalentador, con una tasa de supervivencia del 25% a los 5 años<sup>16</sup>.

En la actualidad se realizan varios estudios para poder mejorar el manejo y obtener mejores resultados, como es el estudio inmunohistoquímico sobre la quimiorresistencia del condrosarcoma desdiferenciado que indica la posibilidad de superar esta resistencia mediante la inhibición de las proteínas miembros de la familia Bcl-2 (B cell Lymphoma) y que los inhibidores de TGFβ (Factor de Crecimiento Transformante Beta) podrían ser una opción terapéutica para pacientes con subtipos de condrosarcoma raros<sup>17</sup>.

Otro estudio experimental in vivo demostró que la sobreexpresión de la proteína BCAR4 aceleraba significativamente el crecimiento del condrosarcoma mediante la vía mTOR, mientras que la eliminación de

BCAR4 inhibía significativamente el crecimiento tumoral del condrosarcoma<sup>18</sup>.

La recurrencia del condrosarcoma con los procedimientos de rescate de extremidades es mayor que con la amputación radical. Sin embargo, varios estudios están a favor de la cirugía de rescate o cirugía de salvamento de extremidades por los mejores resultados funcionales y la mejor calidad de vida<sup>19</sup>.

Aunque hasta el momento con 2 años de seguimiento no hay recidiva, se realiza el monitoreo periódico.

El condrosarcoma primario en tibia es raro, siendo

uno de los primeros casos en el servicio de traumatología de la Caja Nacional de Salud de Cochabamba. Si bien el manejo es multidisciplinario, el tratamiento oncológico con quimioterapia es aún discutible, siendo el tratamiento quirúrgico, la principal herramienta en la resolución de la enfermedad.

Por tanto, creemos que la reconstrucción con el uso de prótesis de revisión tipo Endo Model es una alternativa para este grupo de pacientes jóvenes y que rechazan la cirugía de amputación, permitiéndoles una mejor calidad de vida en el posoperatorio inmediato y mediano.

## Referencias bibliográficas

- Lozano Martínez GA, Llauger Rosselló J. Secondary chondrosarcoma: radiopathological correlation. *Radiologia*. 2015; 57(4):344-359. DOI: 10.1016/j.rx.2014.04.004.
- Rey N, et al. Condrosarcoma Paratecticular: Reporte de un caso. *Archivos de Patología*. 2020.
- Martínez F, Manjón P, Montes S. Condrosarcoma. Variantes de condrosarcoma. *Rev esp patología*. 2006: 69-79.
- González J. Condrosarcoma costal con diseminación intraperitoneal. *Revista Cubana de Cirugía*. 2020; 58(4).
- Muentes D. et al. Condrosarcoma mixoide extraóseo: Caracterización por resonancia magnética. *Acta Médica Grupo Ángeles*. 2010; 8(4): 208-212.
- Jurado P, Franco B, Castañeda M. Condrosarcoma mixoide en el seno maxilar. *Anales de Otorrinolaringología Mexicana*. 2013; 58(2).
- Pacheco L, et al. Condrosarcoma de la laringe: Reporte de un caso y revisión de la literatura. *Revista de otorrinolaringología y cirugía de cabeza y cuello*. 2017; 77(2): 175-180.
- Grimer J, et al. Dedifferentiated chondrosarcoma: prognostic factors and outcome from a European group. *European journal of cancer*. 2007; 43(4): 2060-2065.
- Chang H, et al. Dedifferentiated Chondrosarcoma of Tibial Bone with Knee Pain: A Case Report. 2009; 20(2): 181-186.
- Esparza R, et al. Condrosarcomas óseos: características clínicas y resultados quirúrgicos en cinco años. *Revista Médica del Instituto Mexicano del Seguro Social*. 2018; 56(3): 273-278.
- Soto C, et al. Coraco-Glenoid Chondrosarcoma Glenoid Resection and Reconstruction with an External Tibial Plateau Osteochondral Allograft. *J Orthop Ther*. DOI: 10 (2018): 2575-8241.
- Alcántara A, et al. Condrosarcoma de células claras desdiferenciado. Presentación de un caso con estudio de inmunohistoquímica y revisión de la literatura. *Rev Med Hosp Gen Mex*. 75 (2012): 105-9.
- Chiron P, Murgier J. Knee chondrosarcoma secondary to Ollier's disease: a report of one case with twelve-year follow-up". *Orthopedic reviews*. 2012; 4(2).
- Gambarotti M, et al. Dedifferentiated chondrosarcoma with "adamantinoma-like" features: a case report and review of literature. *Pathology-Research and Practice*. 2017; 213(6): 698-701.
- Albergo J, et al. Proximal humerus chondrosarcoma. Long-term clinical and oncological outcomes. *Revista Española de Cirugía Ortopédica y Traumatología*. 2019; 63(3): 181-186.
- Murphey M, et al. From the archives of the AFIP: imaging of primary chondrosarcoma: radiologic-pathologic correlation. *Radiographics*. 2003; 23(5): 1245-1278.
- Van Oosterwijk J, et al. Screening for potential targets for therapy in mesenchymal, clear cell, and dedifferentiated chondrosarcoma reveals Bcl-2 family members and TGFβ as potential targets. *The American journal of pathology*. 2013; 182(4): 1347-1356.
- Shui X, et al. Long non-coding RNA BCAR4 promotes chondrosarcoma cell proliferation and migration through activation of mTOR signaling pathway. *Experimental biology and medicine*. 2017; 242(10): 1044-1050.
- Pattanashetty O, et al. Dedifferentiated Chondrosarcoma of Proximal Tibia and Fibula with an Infected Ulcer: A Case Report. *Journal of orthopaedic case reports*. 2016; 6(2): 9.