

# Leiomioma parauretral en la postmenopausia reporte de un caso

Paraurethral leiomyoma in the postmenopause report of a case

Litzy M. Méndez Delgado<sup>1</sup>, Patricia Inés Velázquez Castellanos<sup>2</sup>, Nancy Godoy Rodríguez<sup>3</sup>

## Resumen

El leiomioma parauretral es una patología poco frecuente, se trata de un tumor mesenquimatoso no dependiente de uretra y que ocasiona sintomatología uroginecológica en la paciente. Su manejo es principalmente quirúrgico. No se reportan casos de malignización, recidiva, ni metástasis y su diagnóstico diferencial se debe realizar con todas las patologías de masas uretrales y para-uretrales. El presente caso describe la presencia de este tumor en una mujer post-menopáusica de 60 años, que además de presentar incontinencia urinaria mixta, refería signos obstructivos urinarios, fue diagnosticada y manejada de manera quirúrgica: Resección de tumor y posterior ubicación de cinta suburetral.

**Palabras claves:** Leiomioma parauretral, incontinencia urinaria mixta, post-menopausia.

## Abstract

The paraurethral leiomyoma is a rare pathology, it is a mesenchymal tumor not dependent of the urethra which causes urogynecological symptoms in the patient. Its management is mainly surgical. No cases of malignancy, recurrence or metastasis are reported and its differential diagnosis must be performed with all pathologies of urethral and para-urethral masses. The present case describes the presence of this tumor in a 60-year-old post-menopausal woman who, in addition to presenting mixed urinary incontinence, referred obstructive urinary signs, was diagnosed and managed surgically: tumor resection and subsequent placement of suburethral tape.

**Keywords:** paraurethral leiomyoma, mixed urinary incontinence, post-menopause.

Los leiomiomas son tumores mesenquimales benignos que aparecen en el tracto genital y urinario, la aparición en uretra es rara, sólo alrededor de 40 casos han sido reportados en la literatura y su mayor presentación en edad reproductiva, con edad promedio de 40 años<sup>1</sup>. Presentan síntomas variados según la localización y tamaño, cursando con síntomas urinarios irritativos, infecciones urinarias a repetición, incontinencia urinaria, sensación de cuerpo extraño en vagina, dispareunia e incluso disfunción de vaciado.

La sospecha diagnóstica se obtiene a través de la anamnesis y el examen clínico, complementada por la uretroscopia y estudios radiológicos; la confirmación diagnóstica lo establece el estudio histopatológico.

## Presentación del caso

Se trata de una paciente femenina de 60 años de edad que acudió por síntomas compatibles a incontinencia urinaria mixta a predominio de incontinencia urinaria de urgencia de 12 meses de evolución, además de sensación de cuerpo extraño en vagina, que refería ser del tamaño de un limón, además de chorro urinario desviado.

Antecedentes gineco-obstétricos: menopausia los 50 años. Entre sus antecedentes obstétricos tuvo cinco partos hospitalarios con productos de peso normal.

A la exploración ginecológica: meato uretral lateralizado por presencia de masa parauretral izquierdo de 4x2x2 cm.,

superficie irregular, consistencia firme, móvil, no dolorosa, sin datos inflamatorios o secreciones trans-uretrales a la compresión de la misma (Figura 1,2).

Como exámenes complementarios se realizaron:

- Uretro cistoscopia, con los siguientes hallazgos: compresión extrínseca parcial de la luz uretral a nivel distal, sin solución de continuidad a largo de la misma.
- Ultrasonido pélvico: normal, no se logra identificar la masa.
- Resonancia magnética: Identifica masa parauretral distal encapsulada hipodensa independiente de uretra, compatible con leiomioma.

Se llega a impresión diagnóstica: Tumoración parauretral de porción distal compatible con leiomioma parauretral

El tratamiento brindado fue excéresis bajo anestesia local previa cateterización uretral, incisión longitudinal sobre tumoración hasta identificar cápsula del tumor, disección roma hasta obtener tumoración con las siguientes características: Aspecto irregular, blanca, mediciones de 3,5x2x2 cm que no comprometía uretra. (Figura 3,4,5)

Se realiza hemostasia y cierre en dos planos, sin complicaciones, se deja catéter uretral por 7 días.

El reporte histopatológico indicó leiomioma con degeneración hialina de 4x2x2 cm. Negativo a malignidad.

En el seguimiento a 30 días, paciente mejoró su componente de urgencia urinaria con ayuda de prescripción de anticolinérgicos; en su control a los 45 días persistía su componente de incontinencia de esfuerzo, por lo que se le realiza un estudio urodinámico y se llega al diagnóstico de incontinencia urinaria de esfuerzo con presiones uretrales en el límite inferior, por lo que al sexto mes post-quirúrgico de la resección del leiomioma parauretral, se realiza ubicación de cinta suburetral transobturadora.

<sup>1</sup>Uroginecóloga Hospital Materno Infantil Germán Urquidí. Cochabamba, Bolivia

<sup>2</sup>Uroginecóloga de base del Hospital Civil Fray Antonio Alcalde, Guadalajara, México

<sup>3</sup>Uroginecóloga de base del Hospital Civil Fray Antonio Alcalde, Guadalajara, México

\*Correspondencia a: Litzy M. Méndez Delgado

Correo electrónico: litzymarcela\_4681@hotmail.com

Recibido el 09 de marzo de 2018. Aceptado el 28 de abril de 2018.

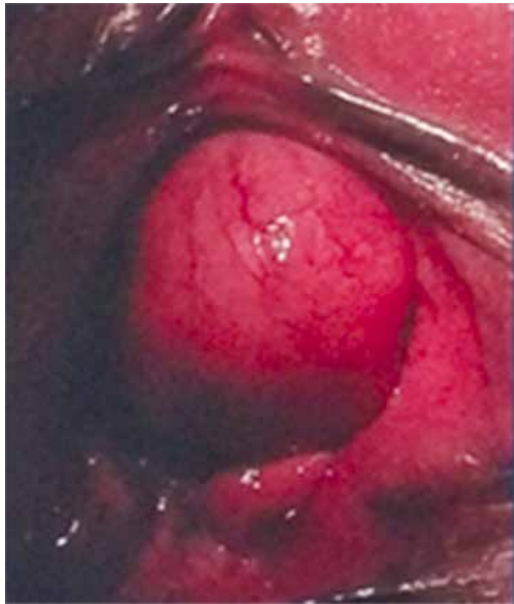

Figura 1. Masa parauretral.

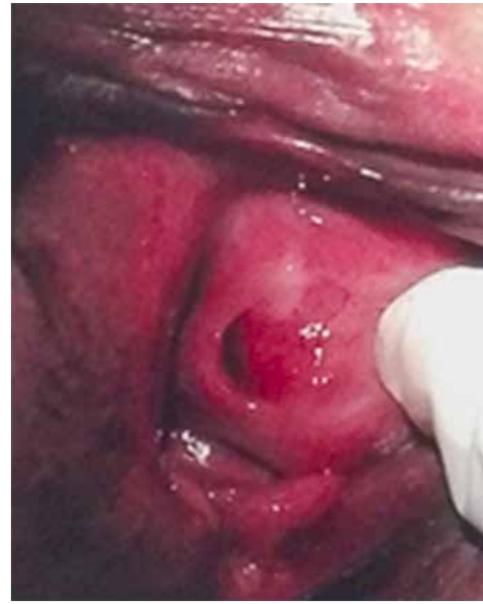

Figura 2. Uretra desplazada

Control postquirúrgico a las tres semanas, paciente sin incontinencia urinaria de esfuerzo con orina residual dentro de parámetros normales.

### Discusión:

El primer diagnóstico de leiomioma vaginal, reportado en la literatura fue en 1733 por Denys de Leyden<sup>6</sup>. Lo reportado por Bennett y Erlich, en estudios realizados en cadáveres en el hospital Johns Hopkins, indica que la edad de prevalencia es de 40 a 50 años y suceden con mayor frecuencia en la pared anterior de la vagina, siendo su tamaño más común de 1 a 5 cm. con un caso de un tumor que alcanzó hasta 10 cm y un peso de 1 450 gr. La prevalencia de esta patología es de 1 en 50 000 muestras quirúrgicas<sup>2</sup>. Nuestra paciente cobra especial

peculiaridad por tener 60 años de edad y encontrarse en la postmenopausia, existiendo un caso similar reportado<sup>11</sup>.

La clínica que acompaña a estos tumores es variada según la localización y tamaño, desde síntomas urinarios irritativos, infecciones urinarias a repetición, incontinencia urinaria, sensación de cuerpo extraño en vagina, dispareunia e incluso disfunción de vaciado<sup>3</sup>.

El diagnóstico diferencial incluye las siguientes patologías: prolapso de compartimiento anterior, divertículo uretral, carúncula uretral, quiste de conducto de Skene, quiste del conducto de Gartner, quiste mülleriano remanente, quiste epitelial de inclusión, ureteroceles ectópicos, quiste parauretral congénito, neoplasia vaginal, leiomiomas, pólipos fibrosos, carcinoma uretral y tumores mesenquimatosos<sup>4</sup>.

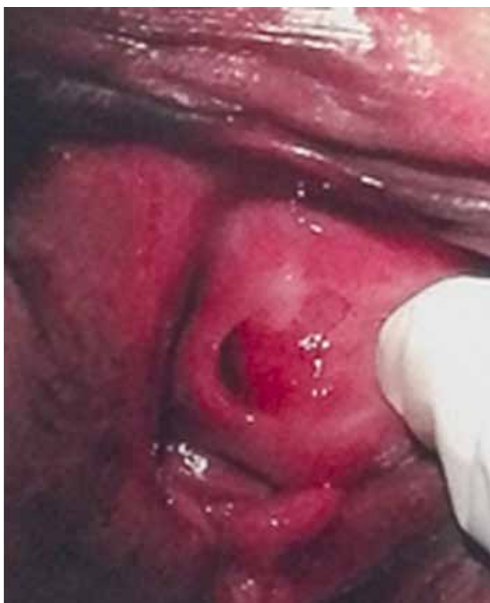

Figura 3. Excéresis de masa parauretral

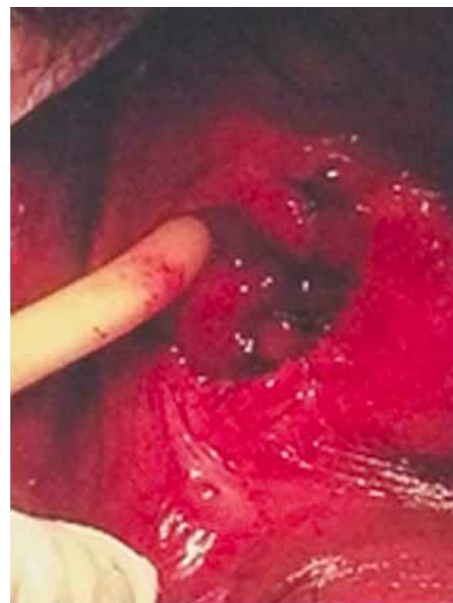

Figura 4. Lecho para-uretral de masa rescada

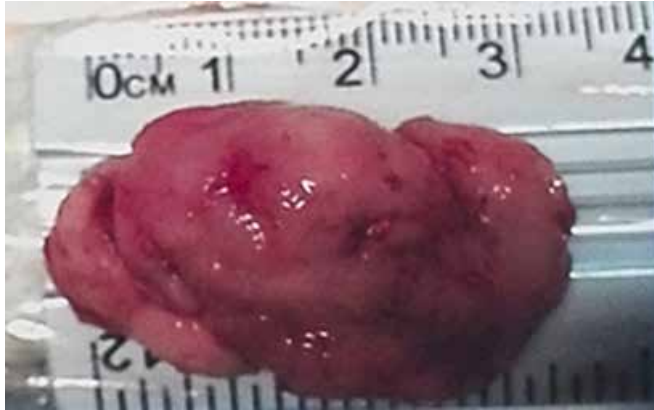


Figura 5. Leiomioma parauretral reseado

El verdadero origen de estos tumores es del componente liso muscular parauretral y no así del músculo liso propio de la uretra, por lo que su término más apropiado es leiomioma parauretral. Aquellos tumores propios del músculo liso uretral son muy raros dentro de la literatura reportada. Su ubicación en general es más común en la uretra distal, aunque pueden también ubicarse en la uretra proximal y su diagnóstico se realiza en base a un examen vaginal que revelará una

protrusión en pared anterior de vagina<sup>5</sup>.

El diagnóstico es realizado, primero, por historia clínica y examen físico, posteriormente con estudios complementarios como resonancia magnética, uretroscopía, cistouretrografía miccional y tomografía pélvica.

En la resonancia magnética uretral, los leiomiomas aparecen hipointensos o isointensos, en el tejido muscular se presentan bien encapsulados y es posible distinguirlos de los divertículos. La confirmación es histopatológica ya sea que se realice una biopsia por punción bajo guía ecográfica o enviando la pieza quirúrgica extirpada.

Se ha sugerido que estos tumores tienen receptores estrogénicos, lo que puede ser responsable de su crecimiento durante el embarazo y su regresión durante el puerperio<sup>3</sup>. No se ha reportado recurrencia de estos tumores, ni degeneración maligna y menos metástasis del mismo<sup>6</sup>. El tratamiento es quirúrgico, preferentemente por vía vaginal; realizando una incisión en “U”, identificando la cápsula y reseando la misma. Las posibles complicaciones post-operatorias son Incontinencia urinaria de esfuerzo y desarrollo de fístula uretrovaginal. La primera podría resolverse 6 meses después con el uso de cinta sub-uretral libre de tensión, una vez confirmada con estudio de urodinamia<sup>7</sup>.

## Referencias bibliográficas

- 1.- Roberto Migliari, Andrea Buffardi et al (2015) Female paraurethral leiomyoma: treatment and long-term follow-up. *Int Urogynecol J* . DOI 10.1007/s00192-015-2776-8
- 2.- Bennett HG Jr, Erlich MM. Myoma of the vagina. *Am J Obstet. Gynecol* 1941;42:314–320
- 3.- Kato T, Kobayashi T, Ikeda R et al (2004) Urethral leiomyoma expressing estrogen receptors. *Int J Urol* 11(7):573–575.
- 4.- Perugia G, Ciccariello M, Pirolli F et al (2012) Paraurethral Leiomyoma. *Urology* 79(4):e51 e52
- 5.- Young SB, Rose PG, Reuter KL. Vaginal fibromyomata: two cases with preoperative assessment, resection, and reconstruction. *Obstet Gynecol* 1991;78:972–974.
- 6.- Parashar R, Philipraj J, Sasidharan K (2000) Female urethral leiomyoma – a case report. *Indian J Urol* 16:162–163
- 7.- Wong MJ, Wong K, Rezvan A, Tate A, Bhatia NN, Yazdany T (2012) Urogenital fistula. *Female Pelvic Med Reconstr Surg* 18(2):71–8
- 8.- M.M. de Lima-Junior, et al. Leiomyoma a rare benign tumor of the female urethra: A case report. *J. Med case Rep.* 2014;8:366.
- 9.- Emiy Adams-Piper, Stephanie Jacons, Gamal Ghoniem, Paraurethral leiomyoma in a 20 year-old-woman: A case report. *Urol Case Rep.* 2016 Jan;4:14-16.
- 10.- Subbarao hodisetti, et al. Female urethral Leiomyoma presenting with acute urinary retention- a care case with unusual presentation. *Indian Journal of surgery* (2015) Vol 77, suplement 1, pp 128-129.
- 11.- Shim, et al. Paraurethral leiomyoma in a postmenopausal woman: First European case. *Case Rep Obst Gynecol.* 2015; 2015: 542963.