

Reporte de caso: intoxicación por clorfenapir con desenlace fatal

Report a case: chlorfenapyr intoxication with a fatal ending

Jorge A. Barrios Flores^{1,a}, Marco A. Toro Ledezma^{1,a}, Soledad Churqui Alconz^{1,b}, Rene Morales Delgado^{1,c}

Resumen

El clorfenapir es un insecticida de uso agrícola, cuya ingesta en las personas produce un envenenamiento que a veces es fatal. Se presenta un caso clínico de paciente de sexo masculino con ingesta por vía oral del clorfenapir, con presentación de un cuadro compatible con deterioro neurológico y rabdomiolisis con desenlace fatal a pesar del tratamiento de soporte. El mecanismo de acción de esta sustancia es la inhibición de la fosforilación oxidativa en las mitocondrias y se postula que este sea el mecanismo condicionante de la mortalidad en las personas, con lesiones en órganos principales como SNC y músculo, reportados en casos clínicos alrededor del mundo.

Palabras claves: intoxicación, clorfenapir, rabdomiolisis, fatal.

Abstract

Chlorfenapyr is an insecticide for agricultural use, whose ingestion in people produces a poisoning that is sometimes fatal. It is presented a clinical case of a male patient with oral intake of chlorfenapyr, presenting a likeness compatible with neurological deterioration and rhabdomyolysis with fatal outcome despite supportive treatment. The mechanism of action of this substance is the inhibition of oxidative phosphorylation in the mitochondria and it is postulated that this is the conditioning mechanism of mortality in people, with lesions in major organs such as CNS and muscle, reported in clinical cases around the world.

Keywords: intoxication, chlorfenapyr, rhabdomyolysis, fatal.

Las intoxicaciones con intención suicida, por insecticidas y herbicidas, son motivo de atención frecuente en los servicios de emergencias, estimándose 900 000 muertes por suicidio al año en el mundo y 300 000 muertes por pesticidas al año, según datos de la OMS¹.

En Bolivia, principalmente en áreas tropicales y subtropicales, en el ámbito agrícola, la utilización de pesticidas es alto, se estima que en Bolivia importa alrededor de 78 pesticidas de distinta naturaleza por un valor total aproximado de \$US 10 millones al año, sin incluir pesticidas que ingresan por concepto de donaciones ni aquellos internados al país por la vía del contrabando. W. Peñafiel et al², determino que los productos que más se usan en el ámbito agrícola son, los insecticidas con el 45,5%, seguidos por los fungicidas con 42,5% y luego los herbicidas con el 11,2%, y otros productos².

En Bolivia el Chlorfenapir, cuya composición es 4-bromo-2-(4-clorofenil)-1-etoximetil-5-trifluorometil-pirrole-3-carbonitrilo, es un insecticida relativamente nuevo, utilizado con mayor frecuencia por los agricultores, sin reportarse casos de intoxicaciones accidentales o intencionales. El clorfenapir, es un acaricida e insecticida, actúa por contacto e ingestión en los insectos, y tiene actividad translaminar en las plantas. Producto de amplio espectro de acción y eficaz para controlar plagas que atacan los cultivos de rosa, tomate, y otros.

Es un pro insecticida del grupo de los pirroles, requiere del

metabolismo del insecto para su biotransformación; inhibe el proceso de generación de energía (ATP) en las plagas susceptibles, por desacople de la fosforilación oxidativa en la mitocondria; produce muerte celular y por ultimo muerte del organismo.

Se presenta un caso clínico con intoxicación por Clorfenapir con desenlace fatal.

Presentación del caso

Paciente de 29 años de edad, procedente de Cochabamba, de ocupación albañil, que ingresa al Hospital Clínico Viedma por el servicio de emergencia, con cuadro de 72 horas de evolución caracterizado por dolor abdominal, nauseas, diaforesis, deposiciones líquidas, compromiso de estado general, con antecedente de ingesta voluntaria de 10 ml de clorfenapir una semana atrás. Al examen físico esta en regular estado general, consciente, orientado, afebril, diaforético, FR 28 por min, FC 120 por min, PA: 110/70, mucosas secas y rosadas. Ruidos cardíacos regulares, sin ruidos sobre agregados. Sistema respiratorio con leves signos de dificultad respiratoria con saturación de O₂ de 94%, murmullo vesicular conservado en ambos campos pulmonares. El abdomen, blando depresible con ruidos hidroaéreos presentes, no doloroso a la palpación superficial ni profunda. El sistema musculoesquelético con tono y trofismo conservado, sin edemas, pulsos periféricos presentes, llenado capilar < 2 segundos.

Dentro de los exámenes de laboratorios, el hemograma reporta segmentados 86%; TP 14,7 seg; INR 1,32; la química sanguínea muestra: Na 148mEq/l; Cl 108 mEq/l, P 4,9, proteínas totales 8,2; globulina 3,8; GOT 274UI/l, GPT 96 UI/l, bilirrubinas totales 1,5 mg/dl, bilirrubina directa 0,5mg/

¹Hospital Clínico Viedma, Cochabamba, Bolivia.

^aEspecialista en Medicina de Emergencias, ^bR1 de Medicina Interna; ^cR2 de Medicina Interna.

*Correspondencia a: Jorge A. Barrios Flores

Correo electrónico: jorge17_barrios@hotmail.com

Recibido el 9 de octubre de 2016. Aceptado el 22 de febrero de 2017



Figura 1. Presentación del Clorfenapir

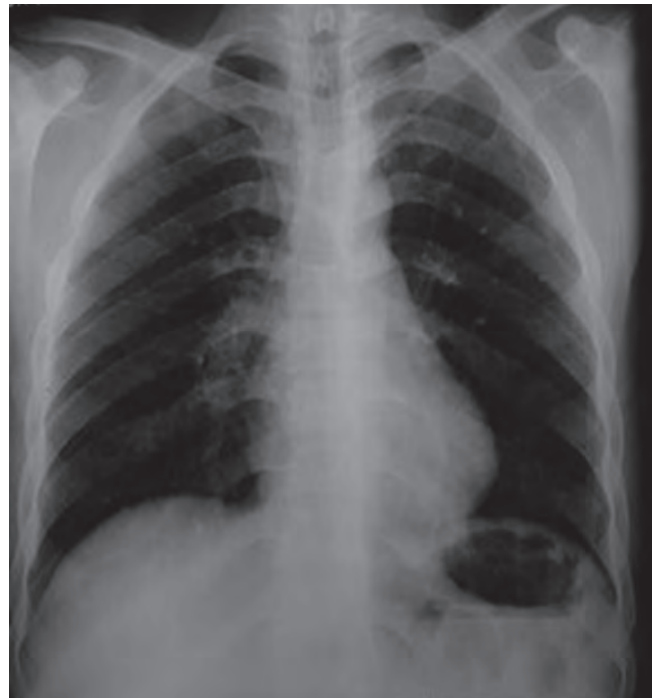


Figura 2. Radiografía de tórax

dl, bilirrubina indirecta 1 mg/dl, CK-NAC 3396 U/l, CK MB 214, el resto de resultados de laboratorio dentro de parámetros normales.

La radiografía de tórax no muestra alteraciones significativas (Figura 2).

El electrocardiograma muestra taquicardia sinusal y ondas T negativas en D2, D3 y aVF. (Figura 3).

El paciente permanece en la sala de emergencias, al no contar con espacio físico en una sala de cuidados intensivos, presentando paulatinamente mayor taquipnea, con diaforesis, e insuficiencia respiratoria y llegando al choque con datos de frialdad generalizada, taquicardia, hipotensión, se decide el manejo avanzado de la vía aérea con intubación orotraqueal, y apoyo ventilatorio, se decidió infusión de cristaloides en bolo, con pobre respuesta, permaneciendo en hipotensión a pesar de las cargas de volumen, presentó esporádicamente contracciones musculares distales hipertónicas y deterioro neurológico, llegando al Glasgow de 3/15, se inició vaso activos tipo dopamina a dosis altas (20 ug/kg/min) sin respuesta, catalogándose como choque circulatorio refractario,

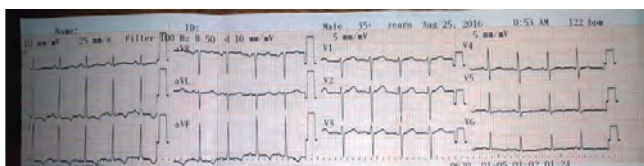

Figura 3. Electrocardiograma

falleciendo por esta causa el 29/08/2016 a hs. 01:00 am.

Discusión

La toxicidad de este compuesto fue estudiado con animales, su DL50 aguda oral fue de 626 mg/kg en ratas y de 55 mg/kg en ratones⁴. A partir de algunos años se reportan casos de intoxicación con clorfenapir en personas, ocasionadas principalmente con fines suicidas, Rama Tharaknath et al, y Kang et al., determinaron un periodo de latencia antes de las manifestaciones clínicas de más o menos una a dos semanas^{6,7}, que se presentó en este caso clínico. Tae Choi et al. reporta como principal manifestación clínica diaforesis, falla renal, rabdomiolisis y fiebre⁵.

El principal mecanismo fisiopatológico postulado se basa en el mecanismo de acción del clorfenapir, el cual inhibe la fosforilación oxidativa en las mitocondrias, y por ende interfiere en la generación de ATP, con la muerte celular posterior^{3,4}. Los daños celulares son evidentes en el SNC, reportándose desmielinización de la sustancia gris y edema cerebral^{6,7}, situación que no pudimos demostrar en el paciente al no realizarle estudios de imagen por situaciones institucionales. Otro daño importante es a nivel muscular, reportando rabdomiolisis en los casos con fatalidad^{5,7}, situación que se presentó en nuestro paciente, con elevación de las enzimas musculares CK total hasta 3 396, la cual además es de difícil manejo a pesar del tratamiento óptimo. Estas situaciones así como la falla orgánica múltiple paulatina en los pacientes llevan al desenlace fatal, que es generalmente agudo. Las medidas de sostén que se aplican como la infusión de fluidos

de forma agresiva, así como la utilización de vasoactivos, la ventilación mecánica, llegaron a ser insuficientes en el caso clínico presentado.

Conclusión

La intoxicación por este nuevo insecticida clorfenapir tiene como denominador común un periodo de latencia que puede variar de días hasta dos semanas, situación que debe ser considerada por el clínico, ante la ingesta de esta

substancia, en donde la manifestación inicial puede ser nula. La sintomatología principal en este tipo de intoxicación es, náuseas, diaforesis, rabdomiolisis y deterioro neurológico, que se presenta varios días después de la ingesta del clorfenapir.

Al no existir antídoto para el clorfenapir, el tratamiento recomendado es de soporte, el cual debe ser importante, continuo y de preferencia en una Unidad de Cuidados Intensivos, ante el pronóstico fatal por la intoxicación con esta sustancia.

Referencias bibliográficas

- Bertolote JM, Fleischmann A, Butchart A, Besbelli N. Suicide, suicide attempts and pesticides: A major hidden public health problem; Bull World Health Organ. 2006 84:260
- Wilfredo Peñafiel, Hans Kammerbauer, Evaluación del uso y manejo de pesticidas en una zona subtropical del Alto Beni de Bolivia; Ecología en Bolivia 36: 55-63, 2001
- Lewis R. Goldfrank, Robert S. Hoffman, Goldfrank's Manual of toxicologic emergencies, Mc-Graw Hill, USA, 2007.
- USEPA. Pesticide Fact Sheet. EPA-730-F-00-001; Chlorfenapyr Reason for Issuance: New Chemical Registration Date Issued: January, 2001
- Jung Tae Choi, Gu Hyun Kang, et al. Fatality from acute chlorfenapyr poisoning, Clinical Toxicology vol. 48 no. 5 2010
- Vemuri Rama Tharaknath, Y. V. S. Prabhakar, et al., Clinical and radiological findings in chlorfenapyr poisoning, Annals of Indian Academy of Neurology. 2013;16(2):252-254. doi:10.4103/0972-2327.112486.
- Kang C, Kim DH, Kim SC, Kim DS et al, A patient fatality following the ingestion of a small amount of chlorfenapyr. Journal of Emergencies, Trauma, and Shock. 2014;7(3):239-241. doi:10.4103/0974-2700.136874.
- Walker UA, Collins S, Byrne E. Respiratory chain encephalomyopathies: A diagnostic classification. Eur Neurol. 1996;36:260-7.
- Rusyniak DE, Sprague JE. Toxin-induced hyperthermic syndromes. Med Clin North Am. 2005;89:1277-96
- Hoshiko M, Naito S, Koga M, Mori M, Hara K, Ishitake T. Case report of acute death on the 7 th day due to exposure to the vapor of the insecticide chlorfenapyr. Chudoku Kenkyu. 2007;20:131-6