

Trombosis venosa profunda causando embolia pulmonar aguda e infarto cerebral isquémico.

Deep vein thrombosis causing pulmonary embolism and ischemic cerebral infarct

Alejandro N. Antezana¹, Rodrigo A. Vallejos¹, Ariel O. Antezana²

Resumen

En este artículo presentamos el caso de un paciente femenino de 59 años de edad que ingreso al hospital por insuficiencia respiratoria aguda; diagnosticada con trombosis venosa profunda (TVP) y tromboembolia pulmonar (TEP) masiva. Al cuarto día de admisión desarrolló afasia global y hemiplejía derecha. Imagen de resonancia magnética (IRM) del cerebro demuestra un infarto cerebral agudo en el territorio de la arteria cerebral media izquierda. La Ecografía trans-esofágica evidencia un foramen ovale permeable de 1.8 cm de diámetro con una derivación de flujo arterio-venoso de derecha a izquierda significativo. La paciente fue sometida al cierre del defecto cardiaco por cateterismo con resultados favorables sin recurrencia de infartos cerebrales posteriores. También revisamos la literatura sobre embolia paradójica como causa de infartos cerebrales y brindamos algunas recomendaciones para el manejo y prevención de infartos cerebrales criptogénicos.

Palabras claves: embolia paradójica, foramen oval permeable, infarto cerebral agudo.

Abstract

Herein, we present a case of a 59 years old woman who was admitted to the hospital due to respiratory failure. She was diagnosed with deep vein thrombosis and massive pulmonary embolism. At the fourth day of admission she developed acute onset of global aphasia and dense acute right hemiplegia. Magnetic resonance imaging demonstrates an acute infarct in the left medial cerebral artery territory. Transesophageal echocardiogram found a large patent foramen ovale of 1.8 cm of diameter with a large right to left shunting. Patient underwent to successful closure of the defect via cardiac catheterization with no recurrence of embolic events. We also review the literature of paradoxical embolus as a cause of cerebral infarcts and provide some recommendations for treatment and prevention of cryptogenic infarcts.

Keywords: paradoxical embolus, patent foramen ovale, acute cerebral ischemia.

La trombosis venosa profunda (TVP) es una patología frecuente la cual se produce cuando por lo menos uno de los fenómenos de la triada de Virchow está presente (estasis venosa, lesión del endotelio vascular o estado de hipercoagulabilidad). La TVP se origina en un 95 % de los casos en las extremidades inferiores; siendo de mayor riesgo las de origen proximal. Las manifestaciones clínicas de la TVP son inespecíficas; menos del 50 % de las TVP de los miembros inferiores son clínicamente detectables. Los pacientes presentan dolor en la pantorrilla o toda una extremidad, signo de Homans (dolor en la pantorrilla al dorsiflexionar el pie), edema y distensión venosa. Se estima que un 10 % de las TVP embolizan al pulmón, causando una tromboembolia pulmonar (TEP) cuya mortalidad global es del 30 %; siendo la tercera patología cardiovascular más frecuente después del infarto agudo al miocardio y el accidente cerebro-vascular^{1,2}. El embolismo paradójico se define como el paso a la circulación arterial de un trombo venoso localizado en las cavidades cardíacas derechas a través de un defecto cardíaco por ejemplo: foramen oval permeable (FOP), malformación arterio-venosa

pulmonar, defecto septal auricular, defecto septal ventricular, ducto arterioso persistente, tetralogía de Fallot; 95% de las embolias paradójicas (EP) están asociadas a un FOP. La EP constituye solo un 2 % de todas las isquemias arteriales secundarias³. Fisiopatológicamente es necesaria la existencia de hipertensión pulmonar que posibilite la aparición de un cortocircuito de derecha a izquierda para dar paso al material embólico; esta hipertensión es frecuentemente causada por una TEP, fenómeno descrito en un 65 % de los casos⁴.

En los siguientes párrafos presentaremos el interesante caso de una paciente cuya TVP se complicó con una TEP, causando hipertensión pulmonar, produciendo un cortocircuito de derecha a izquierda enviando un embolo a la circulación sistémica, causando un infarto en el territorio de arteria cerebral media izquierda.

Presentación del caso

Presentamos a un paciente femenino de 59 años de edad, con antecedentes de asma e hipertensión arterial. Ella reportó dolor y molestia en extremidades inferiores de dos semanas de evolución seguido de fatiga, debilidad generalizada, dificultad respiratoria y tos no productiva al momento de su admisión hospitalaria. Tenía una presión arterial de 114/52 mmHg, frecuencia cardiaca de 103 latidos por minuto, frecuencia respiratoria de 22 por minuto, saturación de oxígeno del 90% al aire ambiente. Hallazgos relevantes del examen físico

¹Estudiante universitario carrera de Medicina, UMSS, Cochabamba, Bolivia.

²Neurólogo, Neuromedical Clinic of CENLA, Luisiana, USA.

*Correspondencia a: Alejandro N. Antezana

Correo electrónico: aleantezana22@hotmail.com

Recibido el 4 de mayo de 2016. Aceptado el 13 de mayo de 2016.

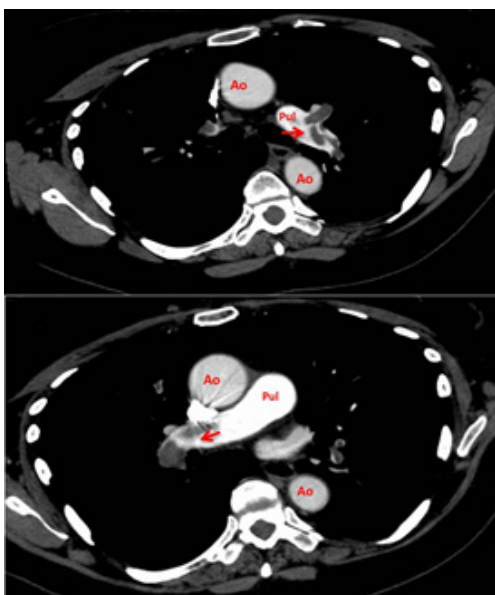


Figura 1. Angiotomografía computarizada de tórax mostrando embolias pulmonares bilaterales (flechas rojas). Ao: Aorta, Pul: arteria pulmonar.

fueron taquipnea y disnea de reposo, crépitos en ambas bases pulmonares, sin evidencia de edema o congestión venosa en extremidades inferiores. Con la sospecha diagnóstica de TVP se realizó una ecografía doppler de extremidades inferiores confirmando la presencia de trombo en la vena poplítea izquierda. Una angiotomografía de tórax evidencia embolia pulmonar diseminada en ambas arterias pulmonares (Figura 1). Con estos hallazgos fue enviada a la unidad de terapia intensiva (UTI) para observación y manejo de posibles complicaciones. Se inició heparina endovenosa a dosis anticoagulante. Luego de 24 hrs. de observación fue transferida a la unidad de terapia intermedia para continuar tratamiento anticoagulante oral, al cuarto día de admisión la paciente fue encontrada con afasia global, dificultad para comprender órdenes y comunicarse de forma verbal o escrita; hemiplejía derecha y parálisis facial. La resonancia magnética de cerebro confirmó un infarto cerebral del territorio de la arteria cerebral media izquierda (Figura 2). Debido a la terapia

de anticoagulación la paciente no fue candidata a trombólisis endovenosa. Como parte del trabajo diagnóstico de embolia cerebral se realizó una ecografía transtorácica mostrando hipertensión pulmonar sistólica de 46 mmHg (Normal <30) sin ningún defecto cardiaco relevante. La sospecha diagnóstica de embolia de origen cardiaco era alta, por lo que se realizó una ecografía transesofágica confirmando la presencia de un FOP grande de 1,8 cm de diámetro y un aneurisma septal auricular (Figura 3) con un cortocircuito de derecha a izquierda, visualizado con protocolo de burbujas (contraste de suero fisiológico agitado).

Por la magnitud del cortocircuito y la posibilidad de embolias recurrentes, se procedió a reparar el defecto auricular a través de cateterismo cardiaco con un dispositivo denominado amplatzer (técnica que permite el cierre no quirúrgico de diferentes defectos interauriculares)⁵ una vez reparado el defecto se comprobó la inexistencia del corto-circuito, pero se mantuvo a la paciente con anticoagulación oral con Warfarina

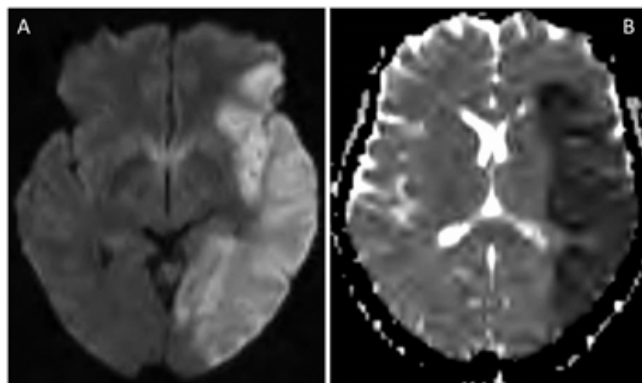


Figura 2. Imágenes de resonancia magnética de cerebro. En A se muestra una imagen por difusión (DWI) que presenta un área extensa de hiperintensidad (área blanca) del hemisferio cerebral izquierdo con su correspondiente mapa de coeficiente aparente de difusión (ADC) área hipointensa visto en B.

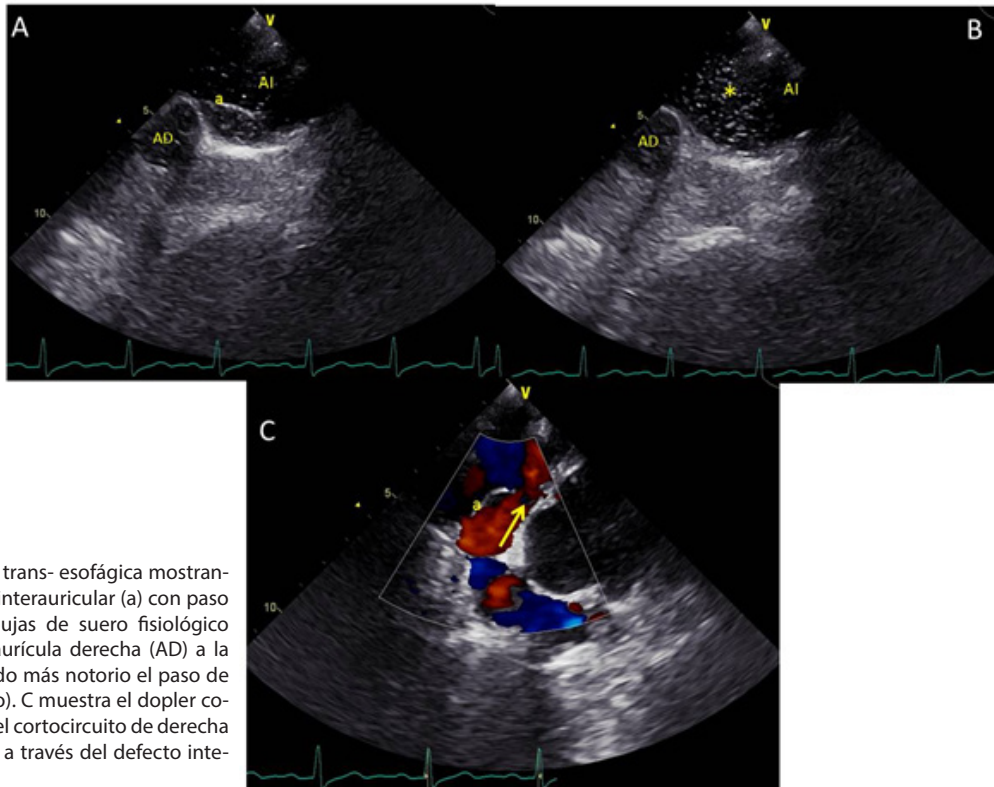


Figura 3. Ecografía trans- esofágica mostrando en A el defecto interauricular (a) con paso de pequeñas burbujas de suero fisiológico agitado, desde la aurícula derecha (AD) a la izquierda (AI). Siendo más notorio el paso de éstas en B (asterisco). C muestra el doppler color el cual visualiza el cortocircuito de derecha a izquierda (flecha) a través del defecto interauricular (a).

como parte del tratamiento de TVP. Posteriormente la paciente fue enviada a terapia de rehabilitación y terapia del lenguaje con parcial recuperación de la hemiplejía y la afasia, pudiendo deambular y realizar sus actividades diarias con asistencia y comunicarse con la familia de forma limitada (escala modificada de Rankin 4). Hasta la fecha no se reporta recurrencia de eventos embólicos.

Discusión

La relevancia del presente caso radica en la rareza de las EP y a la interesante correlación clínico radiológica que nuestra paciente presentó permitiendo entender claramente los fenómenos fisiopatológicos ocurridos. En general las EP representan un 2% de todos los eventos vasculares embólicos, de estos más de la mitad embolizan a la circulación cerebral, el resto lo hace a diferentes órganos de la circulación periférica incluyendo corazón, riñones y extremidades^{5,6}. El diagnóstico definitivo de embolismo paradójico solo puede realizarse en casos excepcionales en los que se evidencia un trombo atravesando un defecto septal durante un estudio ecocardiográfico. Por otro lado el diagnóstico probable de EP se demostrara si se cumplen los siguientes criterios:

1) embolismo arterial sistémico en ausencia de fibrilación auricular, de una fuente embolígena de las cavidades cardíacas izquierdas o en un lecho arterial proximal; 2) cortocircuito cardíaco de derecha-izquierda ya sea ventricular o auricular; y 3) trombosis venosa y/o embolismo pulmonar. El diagnóstico de posible EP se dará si tan solo existe un FOP⁶.

En nuestro caso se cumplen todos los criterios para el diagnóstico probable de embolia paradójica; nuestra paciente

presentó TVP seguida de TEP que causó hipertensión pulmonar la cual determinó un cortocircuito de derecha a izquierda a través de un FOP extenso, enviando un embolo a la arteria cerebral media causando un infarto cerebral. Al ser el FOP un hallazgo relativamente frecuente entre 17 % y 35 % de las autopsias en todas las edades, es de considerar el cierre profiláctico en todos los pacientes con este defecto. Sin embargo la evidencia indica que comparado con sujetos controles, los pacientes con infarto cerebral isquémico (ICI) no tienen una prevalencia mayor de FOP. En otras palabras los pacientes con ICI no presentaron una mayor frecuencia de FOP comparado con sujetos controles⁷. Para agregar mayor controversia al tema tres, estudios randomizados controlados fallaron en demostrar que el cierre del FOP redujera la incidencia de embolias cerebrales por lo que actualmente no está indicado el cierre del defecto en todos los pacientes⁸⁻¹⁰. En ciertos casos como el nuestro donde la presión pulmonar se encuentra elevada y el FOP es grande, el cierre preventivo del defecto debe ser considerado. Otro punto a tomar en cuenta es que las complicaciones de la EP son devastadoras - embolias cerebrales, infartos cardíacos, etc, como ocurrió en el presente caso, sería razonable recomendar que luego de diagnosticar una TEP masiva e hipertensión pulmonar, realizar una ecografía trans-esofágica para determinar la presencia de un defecto cardíaco y realizar el cierre preventivo primario de embolia arterial sistémica de ser necesario.

Conflicto de intereses: los autores declaramos que no existe conflicto de intereses.

Referencias bibliográficas

1. Sica GS, Forlini A, Sileri P, Russo F, Gaspari AL. Deep venous insufficiency of the lower extremities. *Minerva Cardioangiol* 1998;46:435-44.
2. Andersen HM, Diaz PO. Embolia pulmonary: fisiopatología y diagnóstico. *Boletín de la escuela de medicina*. Vol. 28, No. 3. 1998.
3. Jeffrey A. Travis, Stanley B. et al. , MD, and Kimberley J. Hansen. Diagnosis and treatment of paradoxical embolus. *J Vasc Surg*. 2001; 34:860-5.
4. Ward R, Jones D, Haponik EF. Paradoxical embolism. Unrecognized problem. *Chest*. 1995; 108:549-58.
5. Closure of atrial septal defect (ASD) by the Amplatzer TM septal occluder. Investigational plan. Golden Valley, NN: AGA Medical Corporation, 1996
6. Windecker S, Stortecky S, Meier B. Paradoxical embolism. *J Am Coll Cardiol* 2014;64:403-15.
7. Lethen H, Flachskampf FA, et al. Frequency of deep vein thrombosis in patients with patent foramen ovale and ischemic stroke or transient ischemic attack. *Am J Cardiol*. 1997 Oct 15;80(8):1066-
8. Furlan AJ, Reisman M, Massaro J, et al. CLOSURE I Investigators. Closure or medical therapy for cryptogenic stroke with patent foramen ovale. *N Engl J Med*. 2012;366:991-999. doi: 10.1056/NEJMoa1009639.
9. Carroll JD, et al. Saver JL, Thaler DE, Smalling RW, Berry S, MacDonald LA, Marks DS, Tirschwell DL; RESPECT Investigators. Closure of patent foramen ovale versus medical therapy after cryptogenic stroke. *N Engl J Med*. 2013;368:1092-1100. doi: 10.1056/NEJMoa1301440. 10.
10. Meier B, Kalesan B, Mattle HP, et al. Percutaneous closure of patent foramen ovale in cryptogenic embolism. *N Engl J Med*. 2013;368:1083-1091. doi: 10.1056/NEJMoa1211716.