

Embarazo ectópico en cicatriz de cesárea previa

Ectopic cesarean scar pregnancy

Freddy Maita^{1,a}, Erwin Hochstatter^{1,b}, Gaby Céspedes¹, Avalos Franz¹, Melissa Quintanilla^c.

Resumen

El embarazo localizado dentro de una cicatriz de cesárea previa es el menos frecuente de los embarazos ectópicos y no existe un tratamiento estándar. Se presenta el caso de una paciente de sexo femenino de 36 años de edad, derivada de la Unidad de ultrasonografía con reporte ecográfico de embarazo de 9,4 semanas, saco gestacional de implantación baja con signos de inserción placentaria anormal en la zona de la cicatriz por histerorrafia (acretismo-percretismo precoz total).

Palabras claves: embarazo ectópico, cicatriz de cesárea.

Abstract

The ectopic cesarean scar pregnancy is the less frequent of the ectopics pregnancies and a treatment standard doesn't exist. We report the case of a patient of feminine sex 36 years old, derived of the ultrasonography unit with report of pregnancy of 9,4 weeks, sack gestational of low installation with signs of abnormal insert of placenta in the area of the scar cesarean (precocious placenta acreta).

Keywords: ectopic pregnancy, cesarean scar

El embarazo ectópico presenta distintas localizaciones, la más frecuente es en la trompa uterina hasta en un 95%; sólo un pequeño porcentaje menor al 2% se localiza dentro de una cicatriz de cesárea previa, es un tipo raro de embarazo ectópico cuyo diagnóstico se realiza generalmente entre las 5 y las 12 semanas de amenorrea^{1,2}. Muy pocos de los casos registrados en la literatura médica sobrepasan el primer trimestre, y si lo hacen, están relacionados con un importante riesgo de rotura uterina y hemorragia masiva que termina en histerectomía¹. Las pacientes portadoras de un embarazo ectópico en cicatriz de cesárea previa tienen elevado riesgo de presentar complicaciones tales como placenta ácreta, perforación y hemorragia uterina e incluso la muerte materna¹⁻². La adherencia e invasión del trofoblasto aumenta cuando la escasa decidualización del segmento uterino distal es alterada por una disrupción miometrial previa.^{6,7} La implantación del embarazo dentro de la cicatriz de la cesárea previa es distinta a un embarazo intrauterino con placenta ácreta, la implantación dentro de la cicatriz de cesárea es una gestación completamente rodeada por miometrio y por tejido fibroso de la cicatriz y separado de la cavidad endometrial; la causa y la patogenia no están aún bien comprendidas.¹⁻³

Dado que presenta una baja frecuencia no existe consenso en cuanto al tratamiento, utilizándose actualmente medicamentos tales como metotrexato y KCl para provocar feticidio y provocar el aborto⁵.

El objetivo de la presente comunicación es presentar y analizar el caso clínico de una paciente con embarazo ectópico en cicatriz de cesárea de localización cérvico-ístmica.

Caso clínico

Paciente de 36 años, segundigesta, con antecedente de cesárea previa, 8 meses antes, es derivada de la unidad de ultrasonografía con reporte ecográfico de embarazo de 9,4 semanas, saco gestacional de implantación baja con signos de inserción placentaria anormal en la zona de la cicatriz de histerorrafia (acretismo-percretismo precoz total). (Figura 1)

La anamnesis reveló que había sido manejada en consulta privada donde ya se había notado la inserción baja del saco gestacional, tomándose una conducta expectante de la evolución del saco gestacional esperando que crezca hacia la cavidad uterina (Figura 2); finalmente el trofoblasto se desarrolló sobre la cicatriz de la cesárea previa invadiendo esta y el miometrio circundante; Tres días antes del ingreso al Hospital Obrero se había internado en una clínica privada por amenaza de aborto y fue derivada a nuestro servicio para tomar conducta preferentemente conservadora.

Al ingreso al Hospital Obrero N° 2, al examen físico mostraba buen estado general, sensibilidad difusa en hemiabdomen inferior; el examen especular mostró un cérvix posterior entreabierto, con escaso sangrado achocolatado no fétido. Al tacto vaginal un cuello largo formado, cerrado. Al tacto bimanual, útero en AVF de más o menos 8cm, doloroso a la movilización, anexos no valorables.

Una nueva ecografía transvaginal del servicio informa que el cuerpo de la cavidad uterina y región de fondo están ocupados por coágulos sanguíneos de 20 mm de espesor; en la parte baja se observa saco gestacional de 42 mm con embrión único vivo de 27 mm, con actividad cardíaca. El esbozo placentario es de localización anterior con oclusión del orificio cervical interno (OCI), tiene lagos vasculares importantes, la vascularización es anormal entre útero y placenta, concluyéndose como: embarazo de 10 semanas, saco gestacional de implantación baja con signos de inserción placentaria anormal en la zona de la cicatriz por histerorrafia (acretismo-percretismo precoz total) (Figura 3).

¹Ginecólogo Obstetra Hospital Obrero N° 2 CNS.

^aUnidad de Ultrasonografía en Ginecoobstetricia y Medicina fetal. Hospital Obrero N° 2, CNS.

^bJefe de Departamento de Ginecología y Obstetricia, Hospital Obrero N° 2 CNS.

^cResidente de Ginecología y Obstetricia.

*Correspondencia a: Freddy Maita Quispe

Correo electrónico: freddymaita@hotmail.com

Recibido el 16 de noviembre de 2015. Aceptado el 28 de noviembre de 2015.

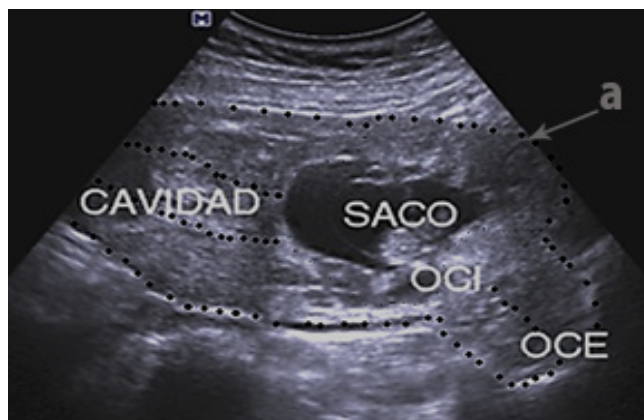

Figura 1. Embarazo de 9,4 semanas: saco gestacional cuyo trofoblasto está implantado en zona de cicatriz de cesárea previa (Fuente propia).
a) área de cicatriz.

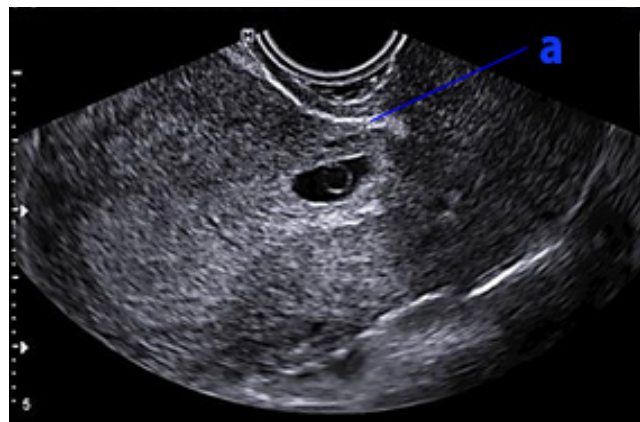


Figura 2. El mismo embarazo a la 7ª semana, en este momento no hay signos de invasión de cicatriz (fuente propia)
a) cicatriz

Con todos los datos se interna con los diagnósticos de: Embarazo de 10 semanas, Embarazo ectópico en cicatriz de cesárea previa.

En junta médica con los especialistas médicos del servicio, se determinó que no cumplía con los criterios para manejo farmacológico (metotrexate). Ante el deseo de la paciente de conservar la fertilidad, se propuso realizar la laparotomía exploradora para resección en cuña del segmento uterino junto al embarazo en Losange y eventualmente frente a una complicación se realizaría histerectomía total.

En el acto quirúrgico, a nivel istmico-cervical se observa una prominencia de pared muy adelgazada y altamente vascularizada que corresponde al saco gestacional (Figura 4); al intentar delimitarla para una resección en cuña de la cicatriz uterina junto al saco, se produce un sangrado masivo con las primeras maniobras por lo que determinó realizar la histerectomía de urgencia con saco gestacional "in situ". Al corte longitudinal de la pieza quirúrgica se observa la presencia de saco gestacional de más o menos 6x4 cm, con feto único (Figura 5).

El postoperatorio fue de buena evolución, la paciente es dada de alta en buenas condiciones a las 48 horas.

Estudio histopatológico de pieza operatoria reporta: Embarazo ectópico istmico con producto de 3,5 cm de longitud cefalocaudal. Acretismo placentario (incretta).

Discusión

El embarazo ectópico en cicatriz de cesárea es una implantación embrionaria excepcional, aunque a últimas fechas se ha incrementado como consecuencia del aumento de la tasa de cesáreas. La ruptura y hemorragia de la cicatriz uterina, sobre todo en el primer trimestre, impide la continuación del embarazo, con alto riesgo de morbilidad materna incluso la muerte y posible necesidad de histerectomía^{1,2,3,4,5}. En nuestro servicio es el primer caso diagnosticado desde una etapa temprana, en la que se sometió a la paciente a una pauta expectante esperando que crezca hacia la cavidad uterina, hecho que no ocurrió si no que creció hacia el exterior con invasión de la cicatriz y el miometrio circundante con posibilidad de invasión a vejiga lo que lo convirtió en un cuadro de urgencia.

De acuerdo a la bibliografía revisada, hay baja frecuencia de este tipo de embarazo ectópico, no existen guías universales de tratamiento y consenso en cuanto al tratamiento de elección;

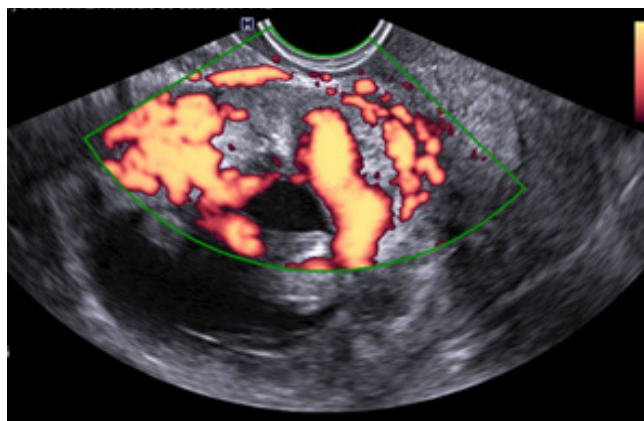


Figura 3. A la 10ª semana ya se observa una invasión trofoblástica a la cicatriz de cesárea previa y miometrio adyacente, observese los lagos vasculares prominentes. (Fuente propia)

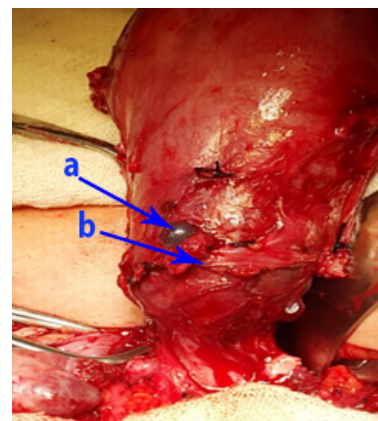


Figura 4. Saco gestacional en cicatriz de cesárea previa, apenas cubierto por serosa. (Fuente propia)
a) saco embrionario; b) cicatriz

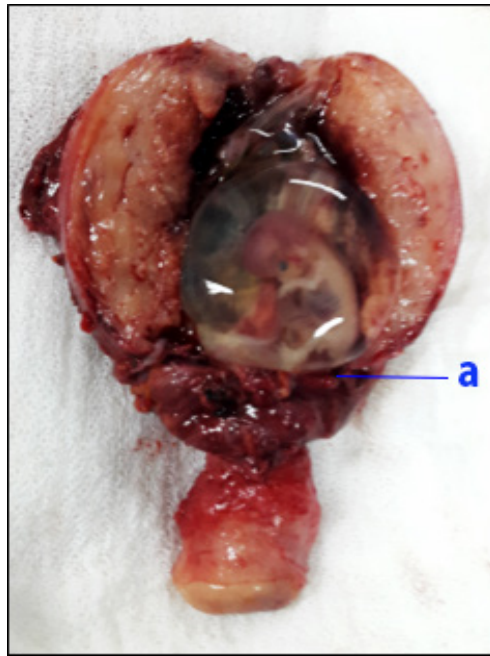


Figura 1. Saco gestacional en cicatriz de cesárea previa, apenas cubierto por serosa. (Fuente propia)

en reportes de casos se ha utilizado manejo médico, como lo es el metotrexato, KCl y solución glucosada hiperosmolar, tanto a nivel sistémico como local. En cuanto al manejo quirúrgico, los reportes concuerdan en que está contraindicado el legrado uterino debido a que el tejido trofoblástico se encuentra fuera de la cavidad uterina expuesta y puede llevar a potencial ruptura de la cicatriz uterina y disrupción miometrial con hemorragia severa^{1,2,3,5,7}. En el manejo esta descrito la resección en cuña de la cicatriz por laparoscopia o laparotomía y la histerectomía.

En nuestro caso, ante el deseo de la paciente de conservar la fertilidad, y ya desestimado el tratamiento médico por la avanzada edad gestacional, se propuso realizar la laparotomía exploradora para resección en cuña del segmento uterino junto al embarazo y eventualmente histerectomía total frente a una complicación tal como ocurrió con nuestra paciente.

Al no existir una actitud terapéutica definida, se debe individualizar en cada caso según las características de la paciente y de común acuerdo con ella tras una adecuada información

Conclusión

El embarazo ectópico en cicatriz de cesárea es una implantación embrionaria muy infrecuente. El diagnóstico estará basado en la ecografía transvaginal^{1,2,3,6,8}, el cuadro clínico y en los exámenes auxiliares de laboratorios. Su tratamiento no se encuentra normado y deberá basarse en las características de la paciente, sus pretensiones reproductivas, del cuadro clínico y tomar en cuenta las posibles complicaciones que puedan presentarse.

Conflicto de intereses: los autores declaramos que no existe conflicto de intereses.

Referencias bibliográficas

1. Sepulveda-Agudelo J, Cristancho-Solano M, Parra-Meza C. Embarazo ectópico en la cicatriz uterina: reporte de un caso y revisión de la literatura. *Revista Colombiana de Obstetricia y Ginecología* Vol. 61 No. 1 • 2010 • (66-71)
2. Valdera Simbrón, C.J.; Fernández Alonso, A.M.; Fernández Soriano, M.A.; Fiol Ruiz, G. Embarazo ectópico en cicatriz de cesárea anterior: comunicación de un caso y revisión de la literatura. *Prog Obstet Ginecol.* 2011; 54:320-4. Vol.54 núm 06
3. Perales-Puchalt, V.J. Diago, A. Plana, A. Perales-Marín Embarazo ectópico sobre cicatriz de cesárea previa. *Caso clínico. Clínica e Investigación en Ginecología y Obstetricia*, Volume 38, Issue 2, Pages 65-67.
4. M. Ferrando Serrano, M. Romeu Villarroya, F.J. Valero Domínguez, M. Jordá Cuevas, A. Perales Marín.- Embarazo ectópico ovárico: a propósito de un caso *Clínica e Investigación en Ginecología y Obstetricia*, Volume 35, Issue 5, Pages 187-189
5. Embarazo ectópico tubárico: resultados del tratamiento médico con metotrexato. *AJ Rodríguez-Oliver, J Fernández-Parra... - Clínica e Investigación ...*, 2004 - Elsevier.
6. www.medigraphic.com/pdfs/ginobsmex/gom-2014/gom146i.pdf de M Mateo-Madrigal - 2014 Implantación embrionaria en cicatriz de cesárea
7. vufind.uniovi.es/Record/oai:doaj.org/article.../Details. Embarazo ectópico ístmico-cervical en cicatriz de cesárea
8. Bajo Arenas. *Ultrasonografía Ginecológica y Obstétrica*. Ediciones Marban. 2000:1-31 y 293-335.
9. Rumack W. *Ecografía obstétrica y fetal*. Ediciones Marban. 1998: 1-8