

Fístula entre la arteria coronaria descendente anterior y el tronco de la arteria pulmonar. Reporte de un caso clínico

Fistula between the anterior descending coronary artery and the pulmonary artery trunk.
Clinical case report.

Yaosca L. Rodríguez Silvestre^{1,a}, Antônio Alves do Couto^{1,b}, Fernando Pessuti^{1,c}, Mauro H. Weinert Menegaz^{1,c}.

Resumen

La primera fístula de la arteria coronaria (FAC) fue descrita en 1865 por Krause. Es una anomalía con una incidencia de 0,1% de la población adulta sometida a angiografía coronaria. Se caracteriza por la comunicación anormal entre una arteria coronaria y una cámara cardíaca o grandes vasos. Por lo general son congénitas y el cuadro clínico es silencioso, pero pueden presentarse como una enfermedad coronaria obstructiva, aunque las arterias coronarias estén libres de obstrucciones. El diagnóstico es normalmente hecho de forma casual. Se presenta el caso clínico de una paciente de 59 años de edad, con un cuadro clínico de inicio súbito, caracterizado por dolor torácico opresivo acompañado de cansancio en reposo. Diagnosticada y tratada como "angina de pecho". La cineangiografía coronaria mostró coronarias libres de aterosclerosis, evidenciando la presencia de una fístula entre la arteria descendente anterior y el tronco de la arteria pulmonar.

Palabras claves: fístula de la arteria coronaria adquirida, enfermedad de la arteria coronaria, anomalía coronaria.

Abstract

The first coronary artery fistula (FAC) was reported in 1865 by Krause. It is an anomaly with incidence less than 1% in angiographic studies. Characterized by abnormal communication between a coronary artery and a cardiac chamber or great vessels. They are usually congenital with silent clinical, but it can present as an obstructive coronary disease although the coronary arteries remain free of obstruction. The diagnosis is usually made incidentally during coronary angiography. We introduce the clinical case of 59 years old woman who presented an event of sudden oppressive chest pain, accompanied by fatigue at rest. Diagnosed and treated as an angina pectoris. The coronary cineangiography showed a coronary free of atherosclerosis, demonstrating the presence of a fistula between the anterior descending artery and the main pulmonary artery.

Keywords: fistula acquired coronary artery; coronary artery disease; coronary anomaly.

Una fístula de la arteria coronaria (FAC) es una anomalía rara que se caracteriza por la comunicación anormal entre una arteria coronaria y una cámara cardíaca o grandes vasos¹.

Son malformaciones poco frecuentes, 4% de las cardiopatías congénitas, con una incidencia del 0,2 al 0,4% de la población adulta sometida a angiografía coronaria. Comúnmente son congénitas, pueden ser adquiridas cuando son causadas por aterosclerosis coronaria, arteritis de Takayasu o como complicación de algún procedimiento invasivo².

La primera FAC fue descrita en 1865 por Krause. La mayoría de las veces, el cuadro clínico es silencioso, pero cuando se hace evidente, se presenta como una enfermedad coronaria obstructiva, aunque las arterias coronarias estén libres de obstrucción. Los síntomas son directamente proporcionales al calibre, tamaño y conexión de la fístula³. En pacientes con fístulas grandes y sintomáticas, las posibles complicaciones a

largo plazo incluyen hipertensión pulmonar e insuficiencia cardíaca, endocarditis, trombosis o ruptura de la fístula; o isquemia miocárdica secundaria a robo coronario⁴.

No existe unanimidad acerca de cuál sería el mejor tratamiento. La mayoría de los autores recomiendan la cirugía por temor a las posibles complicaciones. Otros, sin embargo, describen el tratamiento conservador con éxito en pacientes seleccionados, recomendando acompañamiento clínico regular, con intervención quirúrgica en caso de síntomas o aumento del shunt⁵.

A continuación presentamos el caso clínico de una paciente, con un cuadro clínico de inicio súbito, caracterizado por dolor torácico opresivo acompañado de cansancio en reposo, diagnosticada y tratada como angina de pecho. La angiografía coronaria mostró coronarias libres de aterosclerosis, evidenciando la presencia de una fístula entre la arteria descendente anterior y el tronco de la arteria pulmonar.

Presentación del Caso

Paciente de sexo femenino, de 59 años, blanca, hipertensa, con antecedentes familiares de hipertensión arterial sistémica y angina de pecho. En noviembre 2014 presento un cuadro clínico de inicio súbito, caracterizado por dolor torácico opresivo acompañado de cansancio en reposo. Fue atendida

¹Servicio de Cardiología, Hospital Universitario Antônio Pedro, Universidad Federal Fluminense, Niterói/RJ, Brasil.

²Residente de cardiología; ³Profesor Titular de Cardiología; ⁴Estudiantes de Medicina.

*Correspondencia a: Yaosca L. Rodríguez Silvestre.

Correo electrónico: rodriguez.yaosca@gmail.com

Recibido el 15 de octubre de 2015. Aceptado el 04 de noviembre de 2015.

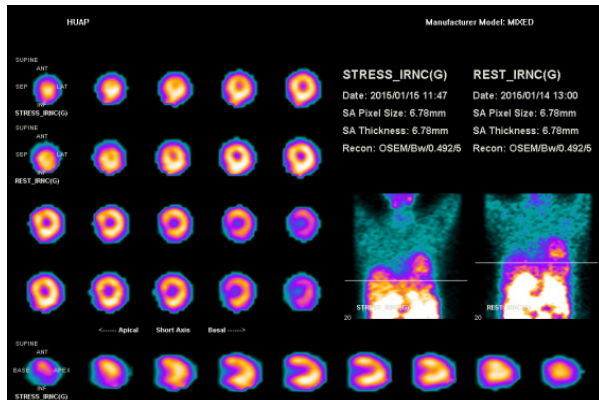


Figura 1. Cintilografía de perfusión miocárdica sin evidencia de isquemia miocárdica estrés- inducida

en una unidad de atención primaria siendo diagnosticada con angina de pecho.

Debido a la persistencia de los síntomas, la paciente acude a otro servicio donde se realiza un electrocardiograma de 12 derivaciones que mostró ritmo sinusal, sin alteraciones sugestivas de isquemia miocárdica. Un ecocardiograma que revelo aumento de aurícula izquierda, espesor de la pared del ventrículo izquierdo normal, función sistólica global del ventrículo izquierdo conservada en reposo, hipocinesia leve del ápice. Disfunción diastólica seudonormal (Tipo II). Con aumento de E/E:13. Ventrículo derecho normocontrátil. Engrosamiento de las valvas de la válvula mitral, generando regurgitación mínima, mínima regurgitación tricúspide, VCI reducida, pericardio normal, ausencia de trombos o vegetación y un test ergométrico el cual fue interrumpido por fatiga. Identificando en el electrocardiograma (ECG) de reposo y pre esfuerzo trastorno inespecífico de la repolarización de la pared inferior. En el ECG durante la prueba de esfuerzo la paciente presento cansancio cuando alcanzo los 2:52 METS, acompañado de disnea objetiva. Cronotropismo e inotropismo normal. En la fase de recuperación activa fue alterada la respuesta autonómica. La prueba de esfuerzo se realizó con criterios clínicos y electrocardiográficos para el diagnóstico de isquemia miocárdica inducida por el ejercicio con variación hipertensiva de la presión arterial. Con resultados positivos para isquemia miocárdica la paciente fue tratada con Acido Acetil Salicilico(AAS) 100 mg/día, atenolol 25 mg/día, propatilnitrato 10 mg 3/día, omeprazol 20 mg/día, y transferida al Hospital Universitario Antonio Pedro (HUAP) con indicación de cineangiocoronariografía.

En su ingreso al hospital la paciente se encontraba asintomática. TA: 110/60 mmHg, FC: 72 latidos por min., FR: 16 respiraciones por min. Examen físico normal. Pruebas de laboratorio dentro de los parámetros normales. Se realizó una cintilografía de perfusión miocárdica que fue negativa para isquemia miocárdica, demostrando que el resultado del test ergométrico (prueba de esfuerzo) era un falso positivo.

Finalmente la paciente fue llevada a la sala de hemodinámica

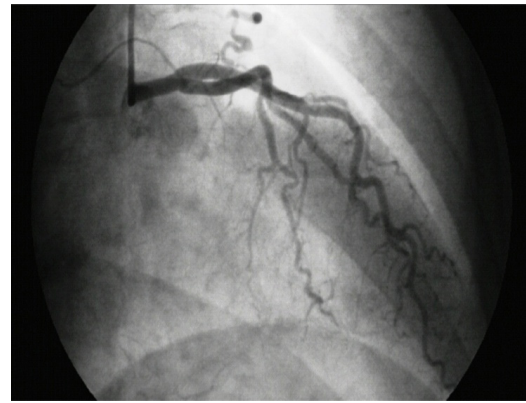


Figura 2. Cineangiografía coronaria con coronarias libres de aterosclerosis y presencia de fístula de la arteria descendente anterior para el tronco de la arteria pulmonar.

donde la angiografía coronaria evidencio la presencia de una fístula entre la arteria coronaria descendente anterior y el tronco de la arteria pulmonar, mostrando coronarias libres de aterosclerosis y buena función sistólica del ventrículo izquierdo.

Por tratarse de una paciente asintomática, sin ninguna limitación para sus actividades diarias y sin complicaciones (disfunción ventricular, isquemia, hipertensión pulmonar), se optó por un tratamiento conservador con acompañamiento clínico regular, con indicación de intervención quirúrgica en caso de síntomas o aumento del shunt como es descrito en la literatura.

Discusión

La FAC es una anomalía rara, caracterizada por una comunicación anormal entre una arteria coronaria y una cámara cardíaca, arteria pulmonar, seno coronario o venas pulmonares¹¹. Aproximadamente el 55% de las fístulas se originan de la arteria coronaria derecha, 35% de la coronaria izquierda, y más raramente (menos del 5%) de ambas arterias coronarias.

El 92% drenan al corazón derecho y el 8% al corazón izquierdo a través de un trayecto único o mediante un plexo de finos vasos que drenan en la cavidad a través de múltiples orificios. La mayoría drena para el ventrículo derecho (40%), seguido de aurícula derecha (25%), tronco de arteria pulmonar (15%), seno coronario (7%), aurícula izquierda (5%) y ventrículo izquierdo (menos del 3%)¹¹. Por lo tanto el caso presentado se torna más peculiar, debido a que la fístula descrita se origina (coronaria izquierda, arteria descendente anterior) y drena (tronco de la arteria pulmonar), lugares inusuales.

Pueden ser congénitas o adquiridas. La mayoría de los casos son congénitos y no están asociados con otras anomalías cardíacas^{6,7}. Las FAC adquiridas generalmente son resultado de una complicación de algún procedimiento invasivo como cirugía cardíaca, trauma torácico, biopsia endomiocárdica o intervención coronaria percutánea⁹.

Los adultos son generalmente asintomáticos, 41% de los casos. El cuadro clínico depende del flujo sanguíneo a través de la fístula y su localización. La manifestación clínica más común es la disnea presente en 19% de los pacientes. Puede ocurrir robo del flujo coronario manifestado como dolor precordial, en ocasiones mostrando alteración en el electrocardiograma¹³.

En el caso descrito, la paciente presentó cansancio y dolor torácico asociado al esfuerzo físico, sin limitaciones, lo cual llevo a un diagnóstico inicial de “angina de pecho”. A pesar de que es descrito en la literatura médica encontrar frecuentemente en el examen físico de un paciente con FAC un soplo continuo cerca de la ubicación de la fístula⁶, tal soplo no estaba presente.

El diagnóstico de fístula coronaria, como sucede en la mayoría de los casos, se llevó a cabo de forma accidental mediante la realización de la angiografía coronaria, mostrando la importancia de este estudio complementar^{6,8,10}. Para casos más inciertos, la angiotomografía de las arterias coronarias también debe ser considerada porque muestra la estructura tridimensional de la fístula y ofrece una comprensión más completa de la misma^{10,11}.

Existe evidencia de que si hay alteraciones isquémicas en el ECG o un test de esfuerzo positivo, la fístula tiene indicación quirúrgica⁷, sin embargo, aunque el test de esfuerzo fue positivo, en este caso, la cintilografía de perfusión miocárdica

revelo que se trataba de un falso positivo, siendo confirmado a través de la cineangiocoronariografía que evidencio coronarias libres de aterosclerosis y una buena función sistólica del ventrículo izquierdo.

Consenso sobre cuál sería el mejor tratamiento para FAC no existe. Los estudios sobre tratamiento conservador en pacientes asintomáticos, con monitorización regular muestran un buen resultado a largo plazo. La mayoría de los autores recomiendan la cirugía en pacientes sintomáticos, con fistulas grandes y con complicaciones como disfunción ventricular, isquemia, hipertensión pulmonar⁵. Tomando en cuenta que la historia natural de las fístulas es variable y su tratamiento hoy en día es controversial⁹ y como la paciente se mantuvo asintomática después del tratamiento clínico inicial, sin ninguna limitación en la realización de sus actividades diarias y sin complicaciones (disfunción ventricular, isquemia, hipertensión pulmonar), se opto por un tratamiento conservador con acompañamiento clínico regular, con indicación de intervención quirúrgica en caso de síntomas o aumento del shunt descrito en diferentes estudios.

Por último, es importante recordar que en la práctica médica las FAC de etiología adquirida pueden ser usualmente encontradas, debido a la alta prevalencia en nuestra sociedad de sus principales factores de riesgo, entre ellos dislipidemia, hipertensión arterial sistémica y diabetes mellitus.

Conflicto de intereses: los autores declaramos que no existe conflicto de intereses.

Referencias bibliográficas

- Luo L, Kebelde S, Stouffer G A. Coronary Artery Fistulae. *Am J Med Sci.* 2006;332(2):79-84.
- Gowda RM, Vasavada BC, Khan IA. Coronary artery fistulas: clinical and therapeutic considerations. *Int J Cardiol.* 2006;107(1):7-10.
- Fortunato JA, Branco AA, Granzotto PC, Moreira L, Martins AL, Pereira M, Ferraz JG. Videotomoscopia para fechamento de fistula coronário-pulmonar: relato de caso. *Rev Bras Cir Cardiovasc.* 2010;25(1):109-11.
- Oliveira L, Teixeira AF, Hueb W, Machado LA. Grande Fístula Bilateral da Artéria Coronária: Escolha do Tratamento Clínico. *Arq Bras Cardiol.* 2009;93(3) e48-e49
- Armsby LR, Keane JF, Sherwood MC, Forbess JM, Perry SB, Lock JE. Management of coronary artery fistulae: patient selection and results of transcatheter closure. *J Am Coll Cardiol.* 2002;39(6):1026-32.
- Groppo AA, Coimbra LF, Santos MV. Fístula da artéria coronária: relato de três casos operados e revisão da literatura. *Rev Bras Cir Cardiovasc.* 2002;17(3):271-75.
- Toledo IC, Braile V, Leal JC, Braile DM. Fístula entre artéria coronária interventricular anterior e o tronco arterial pulmonar: tratamento cirúrgico de cinco pacientes. *Rev Bras Cir Cardiovasc.* 2007;22(2):241-44.
- Almeida I, Caetano F, Trigo J, Mota P, Marques LA. O ecocardiograma transtorácico no diagnóstico de uma fístula coronária. *Rev Port Cardiol.* 2014;33(10):655-56.
- Vasconcelos M, Campelo M, Rodrigues RA, Madureira A, Garcia JM, Ramos I, Maciel MJ. Fístula Coronária Adquirida Espontânea da Artéria Descendente Anterior para o Ventrículo Esquerdo em Doente com Trombo em Sela Apical. *Rev Port Cardiol* 2008;27(1):83-87.
- Smettei OA, Abazid RM. A rare case of coronary artery fistula presented with acute myocardial infarction. *Avicenna J Med* 2015;5(2):49-51.
- Sánchez, R; Medina, L; Cabrales, J; Echeverri, D. Fístula de arteria coronaria derecha a arteria pulmonar. Reporte de un caso. *Rev Colomb Cardiol.* 2010; 17: 214-216.