

# Intubación guiada por fibroscopio flexible en una paciente con trauma raquímedular cervical, manejado por el servicio de anestesiología

Intubation guided by flexible fiberoptic in a patient with cervical spinal cord trauma, managed by the anesthesia service

Lizeth Vargas Soto<sup>1,a</sup>

## Resumen

La intubación con el uso de fibroscopía flexible en paciente despierto, actualmente es la técnica de elección para el manejo de pacientes con vía aérea difícil, lamentablemente no todos los anestesiólogos están entrenados para realizar ésta técnica, siendo deber de todo anestesiólogo el control de la permeabilidad de la vía aérea, esta técnica se convierte en el estándar de oro para el manejo de la intubación en pacientes con vía aérea difícil en anestesiología. El presente caso clínico se trata de una paciente con trauma raquímedular cervical, inmovilizada con Halo – Vest (halotórax) en la que se realizó intubación guiada por fibroscopía flexible con la paciente despierta, manejada por el servicio de anestesiología, procedimiento que se realizó de manera exitosa y que permitió la realización de la fijación quirúrgica de las fracturas y listesis cervicales.

**Palabras claves:** intubación; fibroscopio flexible; anestesiología.

## Abstract

Intubation using flexible fiberoptic in awake patient, now is the technique of choice for the management of patients with difficult airways, unfortunately not all anesthesiologists are trained to perform this technique, it is the duty of every anesthesiologist control permeability the airway, this technique becomes the gold standard for management of intubation in patients with difficult airway in anesthesia. This case report is of a patient with cervical spinal cord trauma, immobilized with Halo - Vest (halotorax) which was guided fiberoptic intubation with the patient awake, managed by the anesthesiology service, procedure performed in and allowed successfully performing surgical fixation of fractures and cervical listesis.

**Keywords:** intubation; flexible fiberoptic; anesthesiology.

Actualmente la intubación con fibroscopio flexible, llamado también fibrobroncoscopio, se ha convertido en el método más efectivo para el manejo de situaciones en las que la laringoscopia es peligrosa, inadecuada o imposible ya que permite una intubación suave y atraumática de la vía aérea<sup>1</sup>.

Una de sus mayores ventajas es la posibilidad de realizar el procedimiento con el paciente despierto de manera que posibilita la conservación de la ventilación espontánea disminuyendo así los riesgos de hipoxia y broncoaspiración. Sin embargo, a pesar de que se ha reconocido a la intubación con fibroscopio flexible, en el paciente despierto como el método incruento más seguro para garantizar el control de las vías respiratorias críticas<sup>2</sup>, existen importantes limitaciones que condicionan su uso sistemático, como la falta de disponibilidad del fibroscopio flexible en los servicios de anestesiología, el requerimiento de la ayuda de otras especialidades para la intubación con fibrobroncoscopio y también el hecho de que sean pocos los miembros de los servicios de anestesia que se encuentren familiarizados con la técnica<sup>3</sup>.

Siendo función del anestesiólogo mantener la permeabilidad de la vía aérea, se presenta éste caso de manejo de vía aérea difícil (VAD), mediante fibroscopio flexible en paciente despierto, con lesión de columna cervical.

## Presentación del caso

Paciente de sexo femenino de 43 años de edad con antecedente de haber sufrido accidente de tránsito, ingresa al hospital con diagnóstico de politraumatismo, trauma raquímedular severo, fractura de C6, listesis C5-C6 grado IV y listesis C6-C7 grado II (figura 1), programada para fijación de columna cervical.

Se realiza la valoración preanestésica de la paciente, que reporta antecedentes patológicos de parasitosis intestinal mixta en tratamiento y anemia severa (paciente proveniente del Chapare), situación que se corrigió con tratamiento antiparasitario y transfusión de cuatro unidades de concentrado de glóbulos rojos sin ninguna complicación. Al examen físico, la paciente se encontraba en regular estado general, hemodinámicamente estable, con inmovilización externa de columna cervical con un halo-vest; con respecto a la evaluación de la vía aérea paciente presentaba Mallampati clase IV, dentadura en mal estado con la mayoría de las piezas dentarias ausentes, apertura bucal 4 cm, cuello inmovilizado por el halotórax con prueba de Breachner grado IV (extensibilidad cervical 0°), distancia tiromentoniana <4 cm. Al examen neurológico presentaba paraplejía flácida y disparesia superior 2/4, resto del examen sin alteraciones. Contaba con valoración neumológica que indicaba riesgo relacionado a la enfermedad actual y valoración cardiológica que le otorgaba riesgo bajo.

La paciente ingresa a quirófano con estado físico ASA II, catalogada como paciente con vía aérea difícil (VAD), por lo cual se decide manejar la vía aérea mediante intubación guiada por fibrobroncoscopio flexible en paciente despierto expli-

<sup>1</sup>Servicio de anestesiología, Hospital Clínico Viedma. Cochabamba, Bolivia.

<sup>2</sup>Médica-anestesióloga.

\*Correspondencia a: Lizeth Vargas Soto.

Correo electrónico: vargassliz@gmail.com

Recibido el 29 de octubre de 2012. Aceptado el 5 de septiembre de 2013.

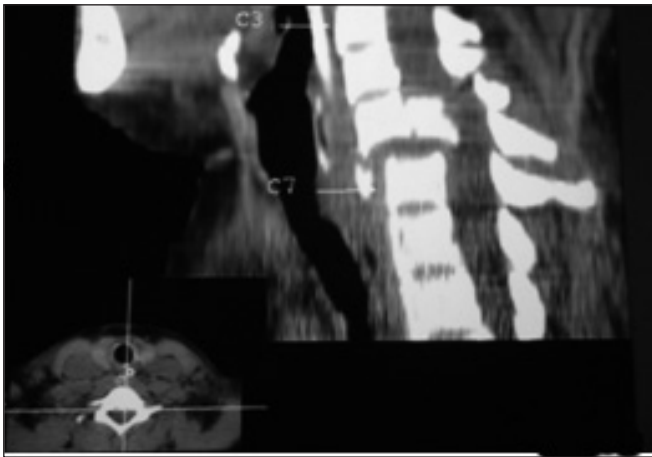


Figura 1. Radiografía lateral de columna cervical.

cando a la paciente la necesidad de su colaboración para la realización del procedimiento.

Se preoxigenó a la paciente con 3 L/min por máscara facial bajo monitorización no invasiva y administró premedicación con hidrocortisona 100 mg, atropina 0,5 mg como antisialogogo, midazolam 2 mg y fentanilo 50 ug por vía endovenosa para sedación superficial y se procedió a la preparación del equipo de fibroscopía e intubación, se realizó anestesia tópica de orofaringe con la aplicación de tres “puff” de lidocaína al 10% a nivel de los pilares palatoglosos y después de 2 min. se introdujo el fibrobroncoscopio, al lograr visualización de cuerdas vocales (figura 2), se instila lidocaína al 2% antes de ingresar a glotis y se la atraviesa introduciendo el fibroscopio hasta la visualización de la carina, para luego introducir el tubo endotraqueal (TET) N° 8, y retirar el fibroscopio. Se comprueba la intubación endotraqueal mediante la curva de CO<sup>2</sup> en la capnografía y se realiza auscultación pulmonar bilateral para determinar la posición adecuada del TET y se procede a la fijación del TET e inducción de la anestesia general y dar inicio al procedimiento quirúrgico programado.

La paciente toleró muy bien el procedimiento bajo sedación superficial y anestesia tópica, se mantuvo colaboradora durante todo el manejo de la vía aérea que tuvo una duración de aproximadamente cinco minutos desde la introducción oral del fibrobroncoscopio hasta la introducción del TET, teniendo sólo ligera dificultad para introducir el TET a través de la boquilla oral protectora del fibrobroncoscopio debido al grosor del TET (N° 8), que fue muy breve y de fácil solución con el uso de lidocaína en gel. El procedimiento culminó sin complicación y de manera exitosa, permitiendo dar paso a la fijación quirúrgica de las fracturas y listesis cervical de la paciente, la cual concluyó sin complicaciones.

## Discusión

La anticipación de una intubación difícil ha sido y seguirá siendo una prioridad en el manejo anestésico de los pacientes, ya que prevenir los problemas de la vía aérea siempre es preferible a tener que lidiar con situaciones críticas con el paciente inconsciente, apnéico y sin posibilidades de ventilar, por esta

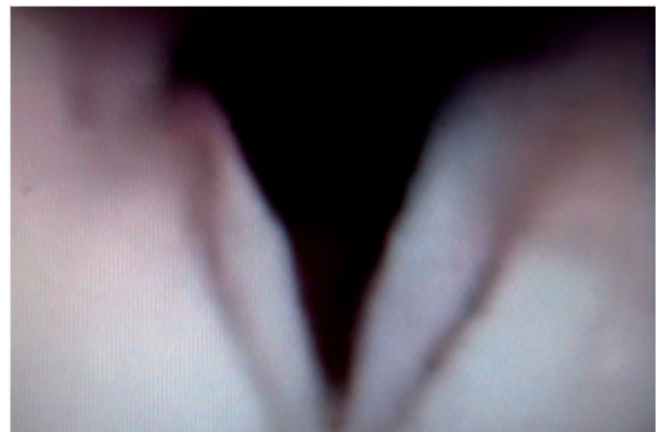


Figura 2. Visualización de Cuerdas vocales, mediante fibrobroncoscopio.

razón es que manejar a estos pacientes con procedimientos que permitan mantenerlos despiertos, tiene importantes ventajas como el mantenimiento de la respiración espontánea y la conservación de los reflejos protectores de la vía aérea, sin embargo esto sólo es posible con la utilización de dispositivos que produzcan la menor distorsión posible de las estructuras anatómicas de la vía aérea y el mínimo discomfort al paciente, como es el caso de la fibroscopía.

Desde su introducción en el campo de la anestesiología en 1967<sup>4</sup>, año en el que se realizó la primera intubación nasotraqueal fibroscópica, el fibrobroncoscopio flexible se ha convertido en el instrumento más versátil para el uso de la intubación con paciente despierto<sup>2,4</sup>. Dado que ésta técnica tiene múltiples ventajas al contar con el paciente despierto como la preservación de la ventilación espontánea, la oxigenación y la protección de la vía aérea, además de la conservación de la anatomía y el tono muscular, permitiendo de ésta forma una intubación menos traumática y más sencilla que otras técnicas, situación que la convierten en la técnica de elección para pacientes con VAD como la paciente del caso presentado.

El año 2003 la Sociedad Americana de Anestesiología (ASA, por sus siglas en inglés) ha incluido a la fibroscopía flexible en el algoritmo de manejo de VAD, al igual que la Federación Mundial de Sociedades de Anestesiólogos (WFSA, por sus siglas en inglés) y la Sociedad Europea de Anestesiología, reconocen a la intubación con fibroscopio en paciente despierto como la técnica “gold standard” para el manejo de la vía aérea difícil anticipada<sup>5,6</sup>, sin embargo es interesante observar que no igual número de anestesiólogos declaran tener experiencia en el uso del fibrobroncoscopio<sup>7</sup>.

En el Hospital Clínico Viedma, todavía se tienen limitaciones que condicionan el uso sistemático de esta técnica en pacientes con VAD anticipada, como la falta de disponibilidad del fibroscopio dentro del área de quirófano y del material específico para intubación en paciente despierto. Al igual que otros servicios de anestesiología<sup>3</sup>, en muchas de las oportunidades en las que se han presentado estos pacientes, hemos dependido de otras especialidades como neumología y cirugía torácica para el manejo de la fibrobroncoscopía para la intubación, debido a estas condiciones, es probable, que los

miembros del servicio de anestesia se encuentran poco familiarizados con ésta técnica.

Por la gran importancia que tiene el manejo de la vía aérea, la WFSA considera a la intubación con fibroscopio flexible como una habilidad esencial del anestesiólogo, pero se debe tomar en cuenta que aunque esta técnica tenga una tasa de éxito de 70 a 100% cuando se lleva a cabo por personal entrenado, en manos inexpertas los riesgos de la realización de esta técnica podrían superar sus beneficios<sup>6</sup> y provocar complicaciones graves como la obstrucción de vía aérea, espasmo laríngeo severo con hipoxia y lesión de vía aérea<sup>8</sup>; por otra parte la intubación con fibroscopio no es ideal para todas las situaciones su flexibilidad contribuye a su versatilidad en procedimientos electivos puede convertirse en una desventaja en situaciones de emergencia, que en estas condiciones muchas veces no es posible realizar el procedimiento con la rapidez necesaria y menos, si no se ha adquirido la habilidad suficiente para su realización.

Por lo tanto y teniendo presente que es responsabilidad del anestesiólogo el manejo especializado de la vía aérea, es imprescindible que los anestesiólogos se interesen en adquirir los conocimientos necesarios y ganar mayor destreza tanto en la intubación guiada por fibrobroncoscopia como en otras técnicas de manejo de VAD. Así mismo, los servicios de anestesia deben solicitar a las autoridades pertinentes, la compra del equipo adecuado para el manejo de estos pacientes, haciendo hincapié en que se encuentre disponible en todo momento dentro del área quirúrgica.

Por otro lado, es necesaria la organización y realización de talleres que permitan la capacitación de los anestesiólogos en el desarrollo habilidades en intubación con fibroscopio flexible en paciente despierto, así como en otras técnicas de manejo de VAD.

**Conflictos de interés:** los autores declaran no tener conflictos de interés en la publicación de este caso.

## Referencias bibliográficas

1. Koerner IP, Brambrink AM. Fiberoptic techniques. *Best Pract Res Clin Anaesthesiol.* 2005; 19(4): 611-21.
2. Henderson JJ. Control de las vías respiratorias en el adulto. En: Miller RD. Miller anestesia. 7a ed. Barcelona etc.: Elsevier/ Churchill Livingstone; 2010.; 1: 1357-61.
3. Botana M, Fernández-Villar A, Leiro V, Represas C, Méndez A, Piñero L. Intubación endotraqueal guiada por fibrobroncoscopio en pacientes con vía aérea difícil. Factores predictores del resultado. *Rev Med Intensiva (España)* 2009; 33(2): 68-73.
4. Llobell F. Manejo de la vía aérea y fibroscopía. Curso de Cuidado Críticos. España. 2008
5. Kritzinger S, van Greunen M. Awake fibreoptic intubation-the basics anaesthesia tutorial of the week 201. UK. World Federation of Societies of Anaesthesiologists; 2010. [Consultado octubre 2012] Disponible en: <http://www.totw.anaesthesiologists.org>
6. Henderson JJ. Laryngoscopy: past, present and future. Refresher Course. *European Society of Anaesthesiology.* 2007; 191-6.
7. Moreno E. Vía aérea en lesión de columna cervical. *Rev Chil Anest* 2010; 39: 133-6.
8. McGuire G, el-Beheiry H. Complete upper airway obstruction during awake fiberoptic intubation in patient with unstable cervical spine fracture. *Can J Anaesth* 1999; 46(2):176-8.