

Diagnóstico por imagen de un quiste hidatídico pulmonar gigante. Reporte de un caso clínico

Diagnostic imaging of a giant pulmonary hydatid cyst. Clinical Case Report

Ifigenia Oviedo Gamboa^{1,a}, Boris Jorge Castillo Ujra^{1,a}, William Zegarra Santiesteban^{1,b}, José Luis Llanos Fernández^{1,c}

Resumen

La Hidatidosis o equinococcosis es una enfermedad clasificada dentro de las ciclozoonosis. Es producida por las formas larvianas de *Echinococcus granulosus* que parasita el intestino del perro. Los quistes hidatídicos poseen como segunda localización el pulmón en un 10%. Se presenta el caso clínico de una paciente de 82 años de edad que presentó un cuadro clínico de 1 mes de evolución caracterizado por accesos de tos productiva verdosa, escalofríos, alzas térmicas, al examen físico se auscultó murmullo vesicular disminuido en campo pulmonar izquierdo. Se realizó radiografía de tórax inconclusas donde se evidenció dos imágenes radiopacas circulares, homogéneas, en cuadrante superior e inferior de campo pulmonar izquierdo. La tomografía multicorte informó quistes pulmonares gigantes en hemitorax izquierdo, se realizó toracotomía exploratoria y quistectomía, finalmente la patología confirmó quistes hidatídicos pulmonares gigantes y proceso inflamatorio crónico activo.

Palabras claves: Equinococcosis pulmonar; Echinococcus; tomografía; diagnóstico por imagen.

Abstract

Hydatidosis or echinococcosis is a disease classified within ciclozoonosis. It is produced by the larval forms of *Echinococcus granulosus* that parasitizes the intestine of the dog. Hydatid cysts cover the lung with 10%, being the second location. This is a case report of a patient of 82 years old who had a 1 month clinical evolution characterized by greenish productive coughing, chills, heat rises, physical examination decreased breath sounds auscultated in left lung field, The X ray (unfinished) evidenced two circular homogeneous radiopacities upper quadrant and lower left lung field, multislice CT reported giant lung cysts, exploratory thoracotomy and cystectomy was performed, finally pathology confirmed pulmonary giant hydatid cysts and active chronic inflammatory process.

Keywords: Echinococcosis, pulmonary; Echinococcus; tomography; diagnostic imaging.

La hidatidosis es una zoonosis que afecta principalmente las regiones agrícolas y ganaderas, siendo la hidatidosis hepática la primera localización más frecuente de esta parasitosis siguiendo la forma pulmonar (1). La especie más importante como causa de hidatidosis es el *Echinococcus granulosus*, mide de 3 a 5 mm de longitud, tiene un escólex pequeño con cuatro ventosas y una doble corona de gancho¹. Presentan proglótidos que contiene de 500 a 800 huevos. Estos huevos salen al medio externo en las heces del perro, los huevos se liberan por la rotura de las proglótidos, de donde son adquiridos por los huéspedes intermediarios: bovinos, ovinos y accidentalmente, el hombre^{1,2}.

El huevo llega a la primera porción del intestino delgado, donde se libera el embrión hexacanto, pasa a través de la pared intestinal por la vena porta, transportado hasta el hígado que actúa como filtro, si lo franquea, llega a través de las venas suprahepáticas y de la vena cava hasta el corazón derecho y desde éste pasa a los pulmones por la arteria pulmonar³.

El desarrollo de la hidátide es lento, al cabo de cinco meses mide alrededor de 0,5 cm de diámetro y crece, un milímetro por mes. A su alrededor, el órgano parasitario reacciona formando una envoltura de tejido conjuntivo, llamada adventicia. La hidátide unida a la reacción adventicial vecina constituye el quiste hidatídico².

La sintomatología del quiste hidatídico se origina por fe-

nómenos mecánicos de compresión, por complicaciones del quiste o por el pasaje de sustancias de la hidátide al huésped que provocan alteraciones inmunológicas llegando a presentar crisis urticarianas repetidas⁴. En general, el hallazgo de una tumoración quística en un paciente con buen estado general que procede de una zona endémica, que ha tenido contacto con perros y presenta eosinofilia, debe sugerir siempre la posibilidad de una hidatidosis⁵.

En los pulmones por regla general, el quiste es único y asienta de preferencia en los lóbulos inferiores, sobre todo en la base del pulmón derecho. Evoluciona silenciosamente hasta complicarse o adquirir cierto tamaño⁶.

Los métodos diagnósticos por imagen utilizados son la ecografía que es la técnica más sensible para detectar las membranas, septos y arena hidatídica en el interior del quiste hepático⁷. La radiografía de tórax en caso de quiste pulmonar nos demuestra diferentes signos radiográficos según el estadio en el que se encuentren los cuales serán descritos más adelante. La tomografía computarizada es mejor para mostrar la calcificación de la pared del quiste, signos de sobre infección del quiste o siembra peritoneal y la resonancia magnética muestra el característico anillo hipointenso de los quistes hidatídicos en imágenes potenciadas en T2, llegando a ser un desafío diagnóstico por la variedad de diagnósticos diferenciales que puede llegar a tener⁸⁻¹¹.

Presentación del caso

Presentamos el caso clínico de una paciente de 82 años de edad que cursa con un cuadro clínico de un mes de evolución caracterizado por presentar accesos de tos productiva

¹Servicio de radiología, Hospital Obrero N° 2 de la Caja Nacional de Salud, Cochabamba, Bolivia.

^aResidente de Imagenología; ^bJefe del Departamento de Radiología; ^cMédico Radiólogo.

*Correspondencia a: Ifigenia Oviedo Gamboa.

Correo electrónico: ificita@hotmail.com

Recibido el 7 de noviembre de 2012. Aceptado el 5 mayo de 2013.

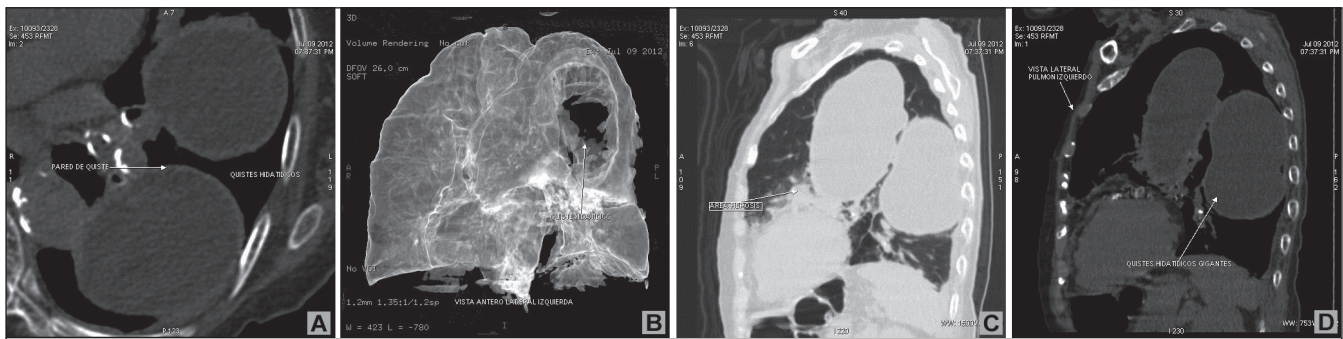


Figura 1. **A** Tomografía de tórax sin contraste corte axial de hemitorax izquierdo amplificado donde se evidencia dos imágenes ovoideas hipodensas con presencia de doble pared. **B** Vista tridimensional donde se demuestra dos áreas mal definidas hipodensas en relación al aprenquima pulmonar adyacente representando las lesiones quísticas; corte sagital. **C** Con ventana pulmonar. **D** Ventana mediastínica: se evidencia dos quistes hidatídicos gigantes de 31 UH, paredes delgadas con efecto compresivo sobre parénquima pulmonar y atelectasia segmentaria basal anterior en campo pulmonar izquierdo.

verdosa, disnea, astenia, cefalea, escalofríos, alzas térmicas no cuantificadas y pérdida de peso. Al examen físico se auscultan estertores bilaterales aislados de predominio izquierdo, matidez, vibraciones vocales disminuidos y abolición de ruidos respiratorios en región subescapular y basal de hemitórax izquierdo. El hemograma presentó leucocitosis de $10\ 300\ l/mm^3$ con 80% de segmentados. Entre sus antecedentes patológicos presenta hipertensión arterial en tratamiento con enalapril y constipación crónica.

Se realizó radiografía de tórax, donde se evidencia dos imágenes radiopacas circulares, homogéneas, de aproximadamente 15 cm de diámetro en cuadrante superior e inferior de campo pulmonar izquierdo. Al llegar a ser inconclusas estas imágenes se solicita una tomografía simple de tórax (figura 1), en la cual se evidencian en lóbulo pulmonar superior dos formaciones quísticas de paredes finas regulares y definidas, entrando estas encima de la emergencia pulmonar en relación con el bronquio inferior con efecto compresivo sobre parénquima pulmonar, y atelectasia segmentaria basal anterior con una densidad de 31 UH asociado a áreas de fibrosis pulmonar. Se decide realizar la intervención quirúrgica con el diagnóstico preoperatorio de quistes pulmonares izquierdos. Efectuándose una toracotomía exploratoria izquierda, quistectomía,

rafia del parénquima pulmonar lavado y drenaje a sello de agua, durante los primeros días presenta enfisema subcutáneo en pared de tórax izquierdo. Sin embargo, tuvo una evolución favorable no llegando a presentar complicación alguna, actualmente la paciente se encuentra en buen estado general.

Finalmente el informe de patología reporta la presencia de dos quistes uno de 13 x 8 x 5 cm, el otro mide 11 x 8 x 4 cm formadas por dos paredes de membranas gris blanquecina con fragmentos de parénquima pulmonar irregulares que rodea a los quistes además de engrosamiento fibroso. Histológicamente presenta paredes de quistes de tejido fibrocolageno delgado hialinizadas y gránulo central formado por paredes membranosas y escólex, paredes de quiste hidatídico y tejido pulmonar circundante con reacción inflamatoria y fibrosis. Se concluye que se trata de un producto de enucleación de lesión quística de tejido pulmonar, quiste hidatídico pulmonar y proceso inflamatorio crónico activo (figura 2).

Discusión

El diagnóstico por imágenes ecografía, radiografía de tórax y tomografía, tienen mayor sensibilidad global, el inmunológico es de utilidad en los casos donde se trate de descartar

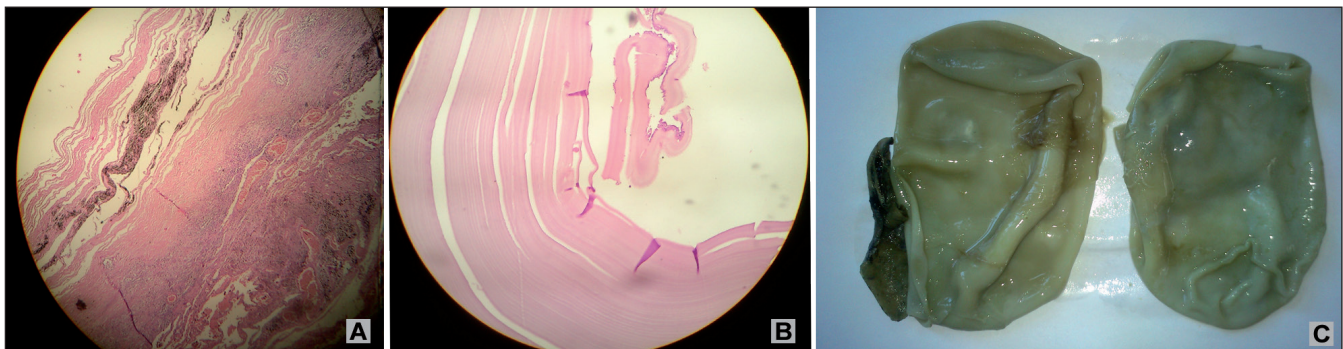


Figura 2. **A y B** Histología de pared quiste de tejido fibrocolagenoso delgado e hialinizado y gránulo central, formado por paredes laminares membranosas y escólex. Las paredes del quiste hidatídico están íntegras y tejido pulmonar circundante con reacción inflamatoria mixta y fibrosis, con macrófagos cargados con pigmento pardo negruzco de tipo antracótico. **C** Especímenes ovoideos bien circunscritos de 12 x 10 x 5 cm aproximadamente. Son quísticos. El escaso parénquima pulmonar que rodea a los quistes presenta engrosamiento fibroso de espesor variable y de consistencia también variable. El resto del parénquima pulmonar es esponjoso de aspecto normal y de consistencia blanda, con manchas pardas de aspecto antracótico, con la superficie de corte pardo negruzco.

patologías tumorales y o lesiones quísticas que pudiera ocasionar el parásito. Sin embargo el diagnóstico de certeza requiere la visualización directa del escólex del cestodo o tenía por examen histopatológico⁸.

Entre los diagnósticos por imagen empleados tenemos la radiología simple de tórax, que demuestra imágenes muy variadas y corresponden a dos situaciones diferentes: los quistes simples aparecen como nódulos o masas pulmonares de densidad uniforme, son de forma redondeada, de límites bien precisos, el tamaño es muy variable (de 1 a 20 cm)^{9,10}. Los quistes pulmonares complicados se observan cuando el quiste se comunica con la vía aérea, pueden presentar los siguientes signos: Signo de la neumoperiquística cuando entra aire entre la cutícula y adventicia, signo del doble arco: cuando penetra aire entre la cutícula y la germinativa, el signo del camalote cuando el quiste se ha vaciado parcialmente siendo posible observar la membrana flotando en el líquido hidatídico restante y el signo de morquío cuando el quiste se ha vaciado completamente y sólo quedan las membranas¹⁰. En este caso nuestra paciente presentó imágenes de masas pulmonares uniformes de quistes no complicados en su radiografía de tórax por qué no tenía comunicación con el árbol bronquial al ser estas imágenes inconclusas se solicitó tomografía de tórax.

El diagnóstico ecográfico de los quistes hidatídicos se pueden utilizar la Clasificación de Gharbi (1981) y de la OMS (2001); tipo 1: Lesión quística unilocular anecogénica con signo de la doble línea; tipo 2: Quiste multiseptado, en panal de abeja o como roseta; tipo 3a: Quiste con membranas desprendidas tipo 3b: Quiste con vesículas hijas en una matriz sólida; tipo 4: Quiste de contenido heterogéneo hipocóico/hiperecóico. Sin vesículas hijas. tipo 5: Lesión sólida de paredes calcificadas¹¹.

El diagnóstico tomográfico es utilizado para descartar la presencia de hidatidosis extrapulmonar y es de gran utilidad

en quistes de gran tamaño o complicados, permite además definir con mayor precisión las relaciones anatómicas del quiste y las alteraciones causadas por éste¹². El uso de contraste intravenoso en TC y RM nos permite demostrar el realce de la pared del quiste, mientras que un quiste simple de otra etiología no.

Los hallazgos en la TC con contraste intravenoso que pueden sugerir sobreinfección son: márgenes mal delimitados, halo hiperdenso alrededor del absceso, áreas de densidad parcheada en el parénquima circundante en relación con cambios inflamatorios, apariencia sólida o patrón mixto con componentes sólidos y quísticos, niveles hidroaéreos, niveles líquido – líquido o gas en el interior del quiste¹³.

Finalmente en la Resonancia Magnética se identifica la presencia de un anillo hipointenso en secuencias potenciadas en T2 es característico del quiste hidatídico, probablemente representa el periquiste, que es rico en colágeno¹⁴.

En el caso de quistes hepáticos, se ha propuesto el uso de secuencias de difusión en RM, los quistes hidatídicos tipo 1, 2 y 3, presentan brillo en las secuencias de difusión, es decir, muestran restricción a la difusión del movimiento de las partículas y valores inferiores del coeficiente de difusión aparente (ADC) debido al contenido viscoso que presentan, los quistes simples, por su parte, tienen un contenido menos viscoso con valores del ADC mayores y generalmente son iso-hipointensos en este tipo de secuencias¹⁵.

Las principales opciones terapéuticas de la hidatidosis pulmonar son la cirugía y el tratamiento farmacológico. La cirugía es la opción preferida cuando los quistes son grandes (>10 cm), infectados secundariamente o localizados en tejidos como el pulmón, cerebro o riñón⁹.

Conflictos de interés: los autores declaran no tener conflictos de interés en la publicación de este caso.

Referencias bibliográficas

1. Koul PA, Koul AN, Wahid A, et al. CT in pulmonary hydatid disease: unusual appearances. *Chest* 2000;118:1645-7.
2. Ayles HM, Corbett EL, Taylor I, et al. A combined medical and surgical approach to hydatid disease: 12 years' experience at the Hospital for Tropical Diseases, London. *Ann R Coll Surg Engl* 2002; 84: 100-5.
3. Junghans T, da Silva AM, Horton J, Chiodini PL, Brunetti E. Clinical management of cystic echinococcosis: state of the art, problems, and perspectives. *Am J Trop Med Hyg* 2008; 79(3): 301-11.
4. Norma Técnica y manual de procedimiento para el control de la hidatidosis en la República Argentina. 2009.
5. Red Nacional de Vigilancia Epidemiológica. Enfermedades de Declaración Obligatoria (EDO). Informe de situación de la declaración correspondiente al año 2006.
6. Lee JK. Body TC: con correlación RM. Madrid: Marbán; 2007. Pags. 421-500.
8. Eckert J, Deplazes P. Biological, epidemiological, and clinical aspects of echinococcosis, a zoonosis of increasing concern. *Clin Microbiol Rev* 2004; 17(1): 107-35.
- 9.- Perez-Arellano JL, Moreno-Maroto AA. Mico-sis y parasitosis respiratoria. En: Cabrera Navarro y Rodríguez de Castro. Manual de enfermedades respiratorias. Segunda edición. Unión Internacional contra la tuberculosis y Enfermedades Respiratorias (UIC-TER). París-Francia 2005; 345-9.
10. Larriue E, Frider B, Del Carpio M, Salvitti JC, Mercapide C, Pereyra R, et al. Portadores asintomáticos de hidatidosis: epidemiología, diagnóstico y tratamiento. *Revista Panamericana de Salud Pública* 2000; 8: 250-6
11. Rumack CM, Wilson SR, Charboneau JW, Johnson J-AM. Diagnóstico por ecografía. 3a ed ed. Madrid: Elsevier; 2006. Págs 350-1.
12. Cerrada Cerrada E, López Olmeda C, Gómez Rodríguez B, Eixarch Alias A. Anafilaxia y quiste hidatídico. *Medifam* 2002; 12(6): 56-9.
13. Turgut AT, Odev K, Kabaalioglu A, Bhatt S, Dogra VS. Multitechnique evaluation of renal hydatid disease. *AJR Am J Roentgenol.* 2009; 192(2): 462-7.
14. Pedrosa I, Saiz A, Aráosla J et al. Hydatid Disease: Radiologic and Pathologic Features and Complications. *Radiographics* 2000; 20:795-817
15. Inan N, Arslan A, Akansel G, Anik Y, Sarisoy HT, Ciftci E, et al. Diffusion-weighted imaging in the differential diagnosis of simple and hydatid cysts of the liver. *AJR Am J Roentgenol.* 2007; 189(5): 1031-6.