

# Retinopatía Diabética y otros hallazgos oftalmológicos en pacientes diabéticos, asistidos por las Fundaciones Cristo Vive y Vida Plena, Bolivia

Diabetic Retinopathy and other ocular findings in diabetic patients, assisted by the Foundations Cristo Vive and Vida Plena, Bolivia

José Antonio Zegada A.<sup>1,a</sup>, Patricia Blanco<sup>1,b</sup>, Karla N. Montaña-Rueda<sup>2,c</sup>, Boris A. Blanco Cáceres<sup>2,c</sup>

## Resumen

**Objetivos:** este estudio tiene por finalidad presentar los hallazgos oftalmológicos encontrados en pacientes diabéticos controlados por la Fundación Cristo Vive Bolivia, en la localidad de Bella Vista, provincia Quillacollo de la ciudad de Cochabamba, Bolivia en febrero del 2013. **Métodos:** Se realiza un estudio descriptivo de corte transversal. Se incluyeron en el estudio 28 pacientes con una media de edad de 57 años (intervalo entre 36 y 73 años) en quienes se estudió la presencia de RD mediante Biomicroscopía y examen de fondo de ojo con dilatación. Además se realizó agudeza visual y la búsqueda de otras alteraciones oftalmológicas. **Resultados:** la alteración oftalmológica encontrada con mayor frecuencia fue la Hipermetropía sin relación conocida con la Diabetes Mellitus (DM). Del total de pacientes, en el 29% se encontró RD en alguna de sus presentaciones. En cuanto a los pacientes con RD, el 62,5% presentó RD no Proliferativa, el 25% ceguera por RD y 12,5% RD proliferativa. Para determinar la relación entre el tiempo de DM y la RD se agruparon a los pacientes en intervalos de 10 años, donde encontramos que el 62,5% de los pacientes con afección de la retina se concentraron en el intervalo de 11 a 20 años de diagnóstico de DM al momento de la evaluación oftalmológica. Ninguno de los pacientes con RD alcanzó los niveles de HbA1 esperados, e incluso la mitad de ellos aumentaron sus valores con relación a un control previo. **Conclusiones:** el control glucémico y el tiempo de evolución de la DM repercuten directamente en la progresión de la RD.

**Palabras claves:** retinopatía diabética; Diabetes Mellitus; complicaciones de la Diabetes.

## Abstract

**Objectives:** This study aims to present the ocular findings found in diabetic patients controlled by Fundación Cristo Vive Bolivia, in the town of Bella Vista, Quillacollo province of Cochabamba, Bolivia in February 2013. **Methods:** We performed a cross-sectional descriptive study. Were included in the study 28 patients with a mean age of 57 years (range 36 to 73 years) in whom we studied the presence of RD by biomicroscopy and fundus examination with dilation. We also carried out visual acuity and other ophthalmologic search. **Results:** Ophthalmologic most frequently encountered Hyperopia was no known association with diabetes mellitus (DM). Of all patients, in 29% RD was found in one of their presentations. As for RD patients, 62.5% had no proliferative DR, 25% of blindness and 12.5% RD proliferative DR. To determine the relationship between the time of DM and DR patients were grouped in 10-year intervals, we find that 62.5% of patients with disease of the retina is concentrated in the range of 11-20 years diagnosis of DM at the time of ophthalmologic evaluation. None of the patients with RD reached HbA1c levels expected, and even half of them increased their values in relation to a prior. **Conclusions:** glycemic control and duration of DM directly affect the progression of DR.

**Keywords:** diabetic retinopathy; Diabetes Mellitus; Diabetes complications.

La Retinopatía Diabética (RD) es una de las complicaciones prevenibles en pacientes diabéticos con malos controles glucémicos, hemoglobinas glicosiladas elevadas, sostenidas por años.

Se estima como la causa más frecuente de nuevos casos de ceguera en adultos. En la Diabetes Mellitus (DM) tipo 1 existe un aumento de la prevalencia de RD a mayor tiempo de duración de la enfermedad<sup>1</sup>, y en pacientes con DM tipo 2 en quienes por el diagnóstico tardío no siempre es conocido el tiempo de evolución de la enfermedad<sup>2</sup>, el mal control glucémico, dislipemias<sup>3</sup>, antigüedad de la DM, nefropatía y embarazo son factores de riesgo que contribuyen al desarrollo de RD. El riesgo de ceguera en pacientes diabéticos sería aproximadamente 25 veces mayor al resto de la población<sup>4</sup>.

La retina al ser un tejido neural requiere un ambiente aislado y preservado, por ello la barrera hematorretiniana consta

de células endoteliales que cuentan con múltiples uniones estrechas que mantienen hermético y separado el tejido retinal de los vasos sanguíneos y el espacio intravascular; además que se encuentran rodeadas por la membrana basal y los pericitos que le confieren estabilidad a la estructura<sup>5</sup>. En la DM, la presencia de hiperglicemia crónica provoca la generación de "Productos de Glicosilación Avanzada" (AGE) que pueden acumularse en proteínas de larga vida, como en el cristalino, donde las proteínas glicosiladas contribuyen a su opacificación y a la formación de cataratas; también se acumulan en el colágeno de las membranas basales de los capilares retinianos y glomerulares, y en el componente proteico de la mielina en el sistema nervioso periférico<sup>6</sup>.

Existen dos enzimas importantes en el metabolismo de la glucosa que participan en la génesis de la RD: la enzima aldosa reductasa (ALR) que produce sorbitol a partir de glucosa, y la enzima, sorbitol deshidrogenasa, que transforma el sorbitol en fructosa. En presencia de hiperglicemia, el NADP+ y el NADH procedentes de estas reacciones, desvían el metabolismo de la glucosa a la vía de la "síntesis de novo de diacil-glicerol (DAG)". El DAG es un activador natural de

<sup>1</sup>Fundación Vida Plena. Cochabamba, Bolivia.

<sup>2</sup>Facultad de medicina, Universidad Mayor de San Simón. Cochabamba, Bolivia.

<sup>3</sup>Médico oftalmólogo; <sup>b</sup>Médico diabetóloga; <sup>c</sup>Médico cirujano.

\*Correspondencia a: Boris A. Blanco Cáceres.

Correo electrónico: thonybbc@gmail.com

Recibido el 2 de mayo de 2013. Aceptado el 3 de junio de 2013.

la proteína kinasa C (PKC), que a su vez aumenta la expresión de endotelina-1, causando “isquemia retinal”<sup>7</sup>. La glucosa excedente, metabolizada a Sorbitol, favorece un movimiento osmótico (edema intracelular). También se produce acúmulo de Na<sup>+</sup> intracelular, por disminución en la actividad de la bomba ATP-asa. Todo ello implica que en la célula lesionada se altere la permeabilidad y el balance electrolítico (salida de k<sup>+</sup> y entrada de Na<sup>+</sup>)<sup>8</sup>.

En la RD, el primer suceso es la muerte de los pericitos, posteriormente, la pared capilar, cuya membrana basal se ha glicosilado, aumenta su permeabilidad permitiendo la salida de plasma rico en lipoproteínas, visibles en el examen de fondo de ojo como “exudados céreos o duros” que pueden ser asintomáticos o disminuir la agudeza visual si es que están cerca de la mácula<sup>6</sup>.

Si la alteración metabólica persiste la pared vascular pierde su arquitectura, los pericitos se reducen en número, permitiendo la formación de microaneurismas y microhemorragias, el endotelio es lesionado por eritrocitos rígidos debido a la glicosilación de sus proteínas de membrana, provocando la formación de microtrombos, que causan hipoxia retiniana manifestándose como exudados algodonosos<sup>5,9</sup>. La retina isquémica estimula la formación de comunicaciones arteriovenosas denominadas como “anomalías microvasculares intrarretinianas” (AMIR). Y la producción de Factor de Crecimiento Vascular Endotelial (VEGF) por parte de células retinianas, que ejerce un efecto sinérgico junto al Factor de Crecimiento de Fibroblastos Básico (bFGF), dando lugar al crecimiento neovascular a nivel retinal y por último hacia la cavidad vítrea<sup>10</sup>, provocando complicaciones como desprendimiento de retina traccional, glaucoma y, en definitiva, ceguera.

La RD tiene un curso progresivo y se la clasifica de acuerdo a la severidad. Actualmente existe una clasificación elaborada por el *Global Diabetic Retinopathy Project Group* (GDRPG), basada en el trabajo realizado por *Early Treatment Diabetic Retinopathy Study* (EDTRS)<sup>4</sup>.

- *Sin retinopatía aparente*. No se observan lesiones características al examen oftalmoscópico.

- *Retinopatía no proliferativa leve*. Microaneurismas retinianos.

- *Retinopatía diabética no proliferativa moderada*. Menos de 20 hemorragias retinianas en los cuatro cuadrantes. Pueden existir exudados duros y algodonosos y dilataciones venosas arrosariadas en un solo cuadrante.

- *Retinopatía diabética no proliferativa severa*. Cualquiera de las siguientes alteraciones: Hemorragias intrarretinianas severas en número superior a 20 en cada uno de los cuatro cuadrantes, o dilataciones venosas arrosariadas en dos o más cuadrantes, o anomalías microvasculares intrarretinianas (IRMA) bien definidas en un cuadrante.

- *Retinopatía diabética proliferativa*. Incluye toda neovascularización retiniana o papilar bien definida y/o hemorragia vítrea o prerretiniana extensa.

Debido a lo antes mencionado existen recomendaciones en cuanto a las revisiones oftalmológicas en todo paciente dia-

**Tabla 1.** Hallazgos oftalmológicos. Este porcentaje hace referencia a cada patología sobre el 100%, pudiendo cada paciente presentar una o más patologías.

Hallazgos oftalmológicos	Número de pacientes por patología	Porcentaje de pacientes por patología
Pterigion	4	14%
Hipermetropía	10	36%
Astigmatismo	6	21%
Emetropía	1	4%
Miopía	1	4%
Ptosis	3	11%
Catarata	3	11%
Pseudofaco	1	4%
RD Proliferativa	1	4%
RD no Proliferativa	5	18%
Ceguera por RD	2	7%

RD: Retinopatía diabética

bético:

En DM tipo 1, la primera revisión oftálmica se hará a los 3 a 5 años del diagnóstico de la DM. En caso de presentarse algún signo de retinopatía se aconseja mantener el control ocular.

En DM tipo 2, la primera revisión se hará en el momento del diagnóstico aconsejándose controles anuales o bianuales posteriores si no hay factores de riesgo asociados hasta la aparición de algún grado de retinopatía<sup>11</sup>. El mejor tratamiento para la retinopatía diabética es la prevención. Un control adecuado de los niveles de glucosa en sangre y de la hipertensión, una dieta sana, hacer ejercicio y buena educación sanitaria del paciente diabético son los elementos esenciales que pueden prevenir o demorar la aparición de la retinopatía diabética<sup>4</sup>.

Por tanto, el presente trabajo tiene por finalidad presentar los hallazgos oftalmológicos en pacientes diabéticos (PD) controlados por la Fundación Cristo Vive Bolivia, en la localidad de Bella Vista, provincia Quillacollo de la ciudad de Cochabamba, Bolivia en febrero del 2013. Médicos y enfermeras son capacitados por la Fundación Vida Plena, para la atención de PD desde el año 2005.

## Materiales y métodos

Se realiza un estudio descriptivo de corte transversal. La fundación Cristo Vive asiste a 63 PD, que reciben atención médica periódica, y son controlados de forma disciplinada, integral clínica y laboratorialmente (HbA1, Perfil renal, perfil lipídico).

Se incluyeron en el estudio 28 pacientes con una media de edad de 57 años (intervalo entre 36 y 73 años) en quie-

**Tabla 2.** Valores del último control de Hb A1 en pacientes con RD.

Diagnóstico oftalmológico	Pacientes	Últimos controles HbA1	
		Previo	Actual
RD no Proliferativa	P1	11,3%	9,9%
	P2	9,5%	10,8%
	P3	10,7%	12%
	P4	11,7%	12,8%
	P5	14,7%	9,2%
RD Proliferativa	P6	12,4%	6,9%
Ceguera por RD	P7	-	8,6%
	P8	12%	11,4%

RD: Retinopatía diabética

**Tabla 3.** Valores del último control de Hb A1 en pacientes sin RD.

Pacientes	Últimos controles HbA1	
	Previo (%)	Actual(%)
P1	-	-
P2	-	7,9
P3	13,6	7
P4	13,2	9,4
P5	-	9
P6	11	9,4
P7	11,6	7,3
P8	13,2	9,4
P9	8	8,5
P10	8,7	12
P11	10,5	10
P12	10,5	11
P13	14,4	13
P14	8	8,9
P15	13,3	7
P16	8,3	8,5
P17	11,2	-
P18	7,7	8,7
P19	-	-
P20	-	10

nes se estudió la presencia de RD mediante Biomicroscopía y examen de fondo de ojo con dilatación. Además se realizó agudeza visual y la búsqueda de otras alteraciones oftalmológicas. Los pacientes fueron reclutados de forma voluntaria, habiendo designado un día específico para realizar el control oftalmológico.

El análisis estadístico y la elaboración de gráficos se realizaron en Microsoft® Excel 2010.

## Resultados

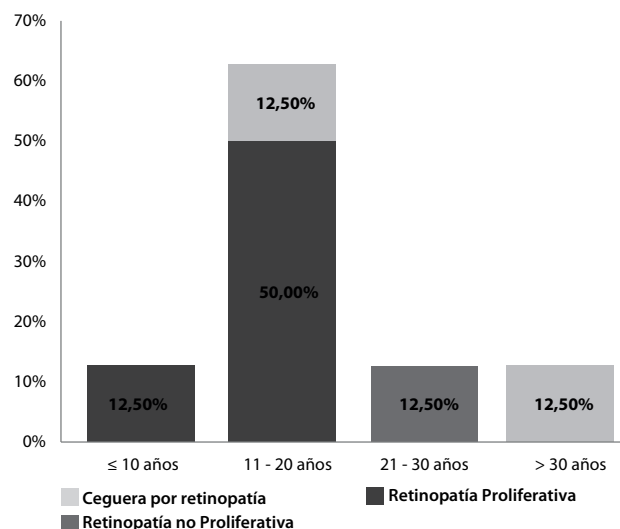
De los 28 pacientes que ingresaron al estudio, se observó una relación porcentual mayor en favor del sexo femenino con un 79% (n=22), frente a un 21% (n=6) de sexo masculino.

Dentro del proceso de evaluación oftalmológica, se hallaron las siguientes patologías: Hipermetropía, Astigmatismo, Pterigion, Ptosis, Catarata, Miopía, Emotropía, Pseudofaco por catarata, RD no proliferativa, RD proliferativa, y Ceguera por RD. En algunos pacientes coexiste más de una patología y en otros se encuentra presente solo una (tabla 1).

Del total de los pacientes un 71% (n=20) no presentó RD en el momento de la evaluación, el 29% (n=8) presentó afección de la retina (RD), además de otra patología concomitante.

Del grupo de pacientes con RD (n=8), el 62,5% (n=5) presentó RD no Proliferativa, el 25% (n=2) ceguera por RD y el 12,5% (n=1) RD Proliferativa.

La figura 1 relaciona el grupo de pacientes con afección de la retina (RD) y sus formas clínicas de presentación, con el

**Figura 1.** Relación de tipo de RD con el tiempo actual de duración de DM.

tiempo de diagnóstico de DM que llevaban al momento de la evaluación oftalmológica; agrupándolos en intervalos de 10 años ( $\leq 10$  años, 11 a 20 años, 21 a 30 años y  $> 30$  años) obteniéndose los siguientes resultados: el 12,5 % (n=1) de los pacientes, presentó afección en los primeros 10 años de diagnóstico de DM en forma de RD no Proliferativa. El 62,5% (n=5) la presentó entre los 11 a 20 años de diagnóstico de DM en forma de RD no Proliferativa (n=4) y ceguera por RD (n=1). El 12,5 % (n=1) presentó afección entre los 21 a 30 años de diagnóstico de DM en forma de RD Proliferativa y el 12,5 % (n=1) restante, presentó afección en los 30 años posteriores al diagnóstico de DM en forma de Ceguera por RD. La relación entre el último control de HbA1 y el diagnóstico oftalmológico en pacientes con RD se expresa en la tabla 2.

En cuanto al 71% de los pacientes sin RD, en tabla 3 continuación se detallan los valores laboratoriales de hemoglobina glucosilada.

La tabla 4 muestra los factores de riesgo para RD relacionados con los pacientes del estudio. Se observa que los pacientes con RD tenían un tiempo promedio de DM conocida de 17 años (intervalo de 10 a 36 años de evolución). El 87% presentaba hipertensión (HTA) y el 87% presentaba valores de Hb A1 mayores a 8,5% (de estos el 43% permaneció con valores elevados de HbA1 en relación a otros realizados anteriormente). Los pacientes sin RD tenían un tiempo promedio de DM conocida de 9 años (intervalo de 2-22 años de evolución); el 60% presentaba HTA y el 65% presentaba valores de HbA1 mayores a 8,5% (de estos sólo el 7%, permaneció elevada en la

**Tabla 4.** Factores de riesgo para Retinopatía Diabética.

Pacientes	Tiempo de DM conocida Promedio (Rango de años)	Hemoglobinas glucosiladas			
		Hipertensión arterial Total	Hipertensión arterial Con Pre HTA	Con valores $>8,5\%$ (pacientes %)	Que permanecieron elevadas (Pacientes %)
Pacientes con RD (n=8)	17 años (10 a 36 años)	87%	29%	87%	43%
Pacientes sin RD (n=20)	9 años (2 a 22 años)	60%	33%	65%	7%

RD: Retinopatía diabética; DM: Diabetes Mellitus; HTA: Hipertensión.

última determinación).

## Discusión

La DM requiere un manejo médico integral realizado por un equipo multidisciplinario y un compromiso por parte del paciente que ha recibido educación permanente para la prevención de complicaciones. El control glucémico es un factor crucial y determinante en el curso y evolución de la enfermedad; su adecuado control evita la progresión hacia complicaciones microvasculares (como indica el estudio UKPDS<sup>12</sup>).

Dentro de las alteraciones oftalmológicas encontradas en el presente estudio figura como más frecuente la Hipermetropía, sin relación conocida con la DM. Cabe resaltar que la mayor parte de estos pacientes presentó niveles glucémicos por encima de lo normal, por lo que sugerimos la realización de estudios posteriores para establecer la relación entre ambas condiciones. La segunda patología encontrada con más frecuencia fue el astigmatismo, seguida por la RD no proliferativa, Pterigion, Ptosis, Catarata, Ceguera por RD, Emotropía, Miopía, Pseudofaco, y RD Proliferativa.

Del total de los pacientes estudiados el 29% presentó afección de la Retina. RD no Proliferativa con un 62,5% como afección más frecuente, Ceguera por RD un 25% y finalmente 12,5% RD Proliferativa. Los datos encontrados coinciden con otros estudios consultados<sup>2,13,14</sup>.

La aparición de complicaciones oftalmológicas están estrechamente relacionadas al mal control glucémico, sumado al tiempo de conocimiento de la DM, esto se refleja en el figura 1, donde apreciamos que la mayor parte de los pacientes con afección de la retina se concentran en el intervalo de 11 a 20 años posteriores al diagnóstico de DM. Observamos que la gravedad de las afecciones es directamente proporcional al tiempo de evolución de DM. Pero, nos parece curiosa y re-

flexiva la presencia de ceguera por RD en un paciente, que se encuentra dentro de los 11 a 20 años de duración de la DM, ya que implica un mal control glucémico que aceleró la aparición de una de las complicaciones más temidas de la DM, que es la ceguera secundaria a RD.

El estudio DETECT – 2 y 3<sup>15</sup>, examinó la asociación entre la HbA1c y la retinopatía diabética, mostrando que la prevalencia de retinopatía se incrementa cuando los valores de HbA1c se encuentran entre 6 y 7 %. La tabla 2 de nuestro estudio, demuestra que ninguno de los pacientes con afección de la retina alcanzó los niveles de HbA1 esperados, mostrando en 4 de los 8 casos una mejoría en el valor de misma, 3 demostraron un aumento en los valores de HbA1 con relación a un control anterior, y 1 cuenta con un único control.

El 71% restante, que corresponde a los pacientes que no desarrollaron RD, mostraron en un 93% un descenso en sus niveles de HbA1 (tablas 3 y 4), lo cual probablemente haya contribuido como factor protector evitando el desarrollo de afección de la retina. El estudio Accord Eyes coincide con los datos obtenidos, indicando que el tiempo de evolución y el grado de control metabólico son los factores de riesgo más importantes, no así la HTA<sup>16</sup>. Los pacientes de este estudio reciben tratamiento subvencionado por *Insulin zum Leben*, Alemania, permitiendo la adherencia terapéutica.

Se recomienda la realización de más estudios en grupos poblacionales similares y al mismo tiempo la asociación de otras complicaciones crónicas como Neuropatía, Nefropatía, Enfermedad Cardiovascular y Enfermedad Vascular Periférica, en sus distintos estadios y con las diversas formas de presentación (Temprana, Intermedia, Tardía y Terminal)<sup>2</sup>.

**Conflictos de interés:** los autores declaran no tener conflictos de interés en la publicación de este artículo.

## Referencias bibliográficas

- Verdaguer J, Zanolli M, Sepúlveda G, García de los Ríos M, Domínguez A. Historia natural de retinopatía diabética en un estudio a largo plazo en pacientes con diabetes tipo 1. Factores de riesgo para progresión a enfermedad proliferante. *Rev Méd Chile* 2009; 137(9): 1145-52.
- Sereday M, Damiano M, Lapertosa S. Chronic complications in patients with newly diagnosed type 2 diabetes. *Endocrinol Nutr* 2008; 55(2): 64-8.
- Wong TY, Klein R, Amirul Islam FM, Cotch MF, Couper DJ, Klein BE, et al. Three-year incidence and cumulative prevalence of retinopathy: the atherosclerosis risk in communities study. *Am J Ophthalmol* 2007; 143(6): 970-6.
- Aliseda D., Berástegui L. Retinopatía diabética. *Anales Sis San Navarra* 2008; 31(Suppl 3): s33-34.
- Antonetti DA, Barber AJ, Bronson SK, Freeman WM, Gardner TW, Jefferson LS, et al. Diabetic retinopathy: seeing beyond glucose-induced microvascular disease. *Diabetes* 2006; 55(9): 2401-11.
- Olmos P, Araya-Del-Pino A, González C, Laso P, Irribarra V, Rubio L. Fisiopatología de la retinopatía y nefropatía diabéticas. *Rev Méd Chile* 2009; 137(10): 1375-84.
- Das Evcimen N, King GL. The role of protein kinase C activation and the vascular complications of diabetes. *Pharmacol Res* 2007; 55(6): 498-510.
- Armada Maresca F, Romero Martín R, Ortega Canales I. Retinopatía diabética. *Studium Ophthalmologicum* 2006; 24 (1) 11-17. [Citado abril 2013]. Disponible en: <http://www.oftalmo.com/studium/studium2006/stud06-1/06a-03.htm>
- Farreras Valentí P, Rozman C, Dollery C. *Medicina interna*. 14ª ed. Madrid etc.: Harcourt Brace; 2000. pp 2222-23.
- Wilson H, Draunwald J, Isselbacher A, Petersdorf G, Martin A, Fauci M, Root S. *Harrison: Principios de Medicina Interna*. 16ª Ed. Chile: Editorial Mc Graw-Hill Interamericana, 2006. pp 2379-2380.
- Pareja-Ríos A, Serrano-García M, Marrero-Savedra M, Abrales-López V, Reyes-Rodríguez M, Cabrera-López F, et al. Guías de práctica clínica de la SERV: manejo de las complicaciones oculares de la diabetes. *Retinopatía diabética y edema macular*. *Arch Soc Esp Oftalmol* 2009; 84(9): 429-50.
- Intensive blood-glucose control with sulphonylureas or insulin compared with conventional treatment and risk of complications in patients with type 2 diabetes (UKPDS 33). UK Prospective Diabetes Study (UKPDS) Group. *Lancet*. 1998; 352(9131): 837-53.
- Salama Benarroch I, Sánchez GA. Factores de riesgo y complicaciones crónicas en el diagnóstico reciente de la diabetes tipo 2. *Revista Cubana de Endocrinología*. 2001; 12(2).
- Gonzales Villalpando ME. Retinopatía diabética. Aspectos prácticos para su detección y tratamiento. Una propuesta terapéutica integral. *Anales Médicos* 1996; 41(1): 10-13.
- Gillett MJ. International Expert Committee report on the role of the A1c assay in the diagnosis of diabetes: *Diabetes Care* 2009; 32(7): 1327-1334. *Clin Biochem Rev* 2009; 30(4): 197-200.
- Chew EY, Ambrosius WT, Davis MD, Danis RP, Gangaputra S, Greven CM, et al. Effects of medical therapies on retinopathy progression in type 2 diabetes. *N Engl J Med*. 2010; 363(3): 233-44.