

# Estudio imagenológico de poliquistosis renal autosómica dominante, reporte de un caso y revisión de la literatura

Imaging study autosomal dominant polycystic kidney disease, report of a case and review of the literature

Sindy Vanessa Panozo Borda<sup>1,a</sup>, Klondy Heredia Moy<sup>1,a</sup>, Ifigenia Oviedo Gamboa<sup>1,a</sup>, Tania Villarroel Arze<sup>1,b</sup>, William Zegarra Santiesteban<sup>1,c</sup>, Rodolfo Ricaldez Muñoz<sup>1,b</sup>

## Resumen

La poliquistosis renal autosómica dominante (PRAD), es una enfermedad hereditaria multiorgánica, caracterizada por el progresivo crecimiento y desarrollo de quistes renales que destruyen el parénquima funcional. Es la patología quística renal más frecuentemente transmitida de forma genética y es causa de insuficiencia renal crónica (IRC) que en ocasiones precisa de tratamiento renal sustitutivo. Describimos el caso de una paciente adulta con PRAD asociada a poliquistosis hepática que tiene antecedente del progenitor de PRAD, fue diagnosticada hace ocho años por estudio ecográfico, se le realizó el seguimiento correspondiente. Actualmente empezó a presentar alteración de la función renal, pero preserva la función hepática. Existen muy pocos casos reportados en nuestro medio, a pesar de ser una patología relativamente frecuente. Por lo que se decide hacer una revisión enfocada en el diagnóstico imagenológico, dejando en claro la utilidad de la ecografía en el diagnóstico de poliquistosis renal, ya que es el método de elección en el diagnóstico por imagen, adicionalmente nos permite hacer un seguimiento del caso y confirmar o descartar la frecuente asociación de una poliquistosis en otro órgano (fundamentalmente hepático).

**Palabras claves:** riñón poliúístico autosómico dominante; poliquistosis hepática; quistes; diagnóstico; ecografía.

## Abstract

Autosomal dominant polycystic kidney disease (PRAD) is a multisystem hereditary disease characterized by the progressive growth and development of renal cysts that destroy functional parenchyma. Renal cystic disease is the most common genetic form transmitted and causes of chronic renal failure (CRF) which sometimes requires renal replacement therapy. We describe an adult patient with polycystic liver PRAD associated with the parent who has a history of PRAD, was diagnosed eight years ago by ultrasonography, underwent the follow-up. Today started presenting impaired renal function, but preserved liver function. There are very few cases reported in our area, despite being a relatively common condition. It is decided to review focuses on imaging diagnosis, making clear the usefulness of ultrasonography in the diagnosis of polycystic kidney disease, since it is the method of choice for imaging additionally allows us to monitor the case and confirm or rule out the frequent association of polycystic in another organ (mainly liver).

**Keywords:** polycystic kidney, autosomal dominant; polycystic liver disease; cysts; diagnosis; ultrasound.

La enfermedad poliúística renal, es una enfermedad hereditaria multiorgánica, caracterizada por el progresivo crecimiento y desarrollo de quistes renales que destruyen el parénquima funcional<sup>1</sup>. El término queda reservado para dos tipos de enfermedades quísticas hereditarias: la poliquistosis renal autosómica dominante (PRAD), mal llamada de «tipo adulto», y la poliquistosis renal autosómica recesiva (PRAR), también mal llamada de «tipo infantil», porque ambas formas pueden también presentarse en el niño<sup>2</sup> y en el adulto<sup>3</sup>. En este artículo nos referimos con más énfasis a la PRAD.

La característica más importante de esta enfermedad es el desarrollo de quistes en los riñones que conducen, generalmente, a un fallo renal en la vida adulta<sup>4</sup>. En varias ocasiones se asocia a manifestaciones extrarrenales<sup>5</sup> o malformaciones asociadas, que incluyen: 1) quistes hepáticos (30 a 60%), 2) quistes pancreáticos (10%), 3) quiste esplénico (5%), quistes en tiroides, ovario, endometrio, vesículas seminales, pulmón, cerebro, glándula hipófisis, mama y epidídimo, 4) aneurismas cerebrales en baya (18 al 40%)<sup>6</sup>. Estos representan una causa significativa de morbimortalidad debida a hemorragia sub-

racnoidea<sup>7</sup>, 5) aneurisma de la aorta abdominal, 6) lesiones cardíacas y 7) divertículos colónicos<sup>6</sup>. Sin embargo, la principal causa de morbilidad es la enfermedad renal progresiva caracterizada por la formación y aumento de tamaño de quistes. Debido a esto, la función renal se deteriora y conduce a una enfermedad terminal en más del 50% de los pacientes a la edad de 60 años<sup>8</sup>.

El diagnóstico precoz de la PRAD conllevaría un mejor pronóstico, al permitir un seguimiento clínico más estricto<sup>9</sup>, cumpliendo los objetivos terapéuticos de forma temprana y de esa forma retrasar el avance de la enfermedad renal. La hipertensión y la infección renal se deben combatir de manera intensiva apenas se tenga un diagnóstico para preservar el funcionamiento renal<sup>10</sup>.

La ecografía abdominal es la mejor modalidad de imagen, que se dispone tanto para el diagnóstico, como para hacer el cribado en familias de pacientes afectados, así como en el seguimiento sistemático de pacientes que tienen enfermedad conocida<sup>6</sup>.

A continuación presentamos el caso de una paciente, que presentó poliquistosis renal asociado a quistes hepáticos, con alteración de la función renal y preservación de su función hepática. Existen muy pocos casos reportados en nuestro medio a pesar de ser una patología relativamente frecuente, por lo que se decide hacer una revisión enfocada en el diagnóstico imagenológico, dejando en claro la utilidad de la ecografía en

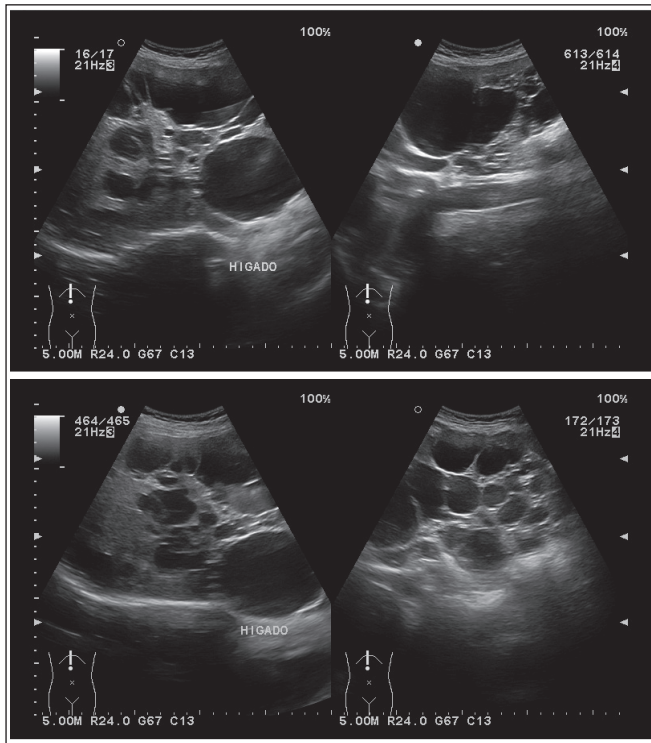
<sup>1</sup>Servicio de radiología, Hospital Obrero N° 2 de la Caja Nacional de Salud, Cochabamba, Bolivia.

<sup>a</sup>Residente de radiología; <sup>b</sup>Médico radiólogo; <sup>c</sup>Jefe del departamento de radiología.

\*Correspondencia a: Sindy Vanessa Panozo Borda.

Correo electrónico: vanessa\_shg@hotmail.com

Recibido el 4 de octubre de 2011. Aceptado el 14 de mayo de 2012



**Figura 1.** Crecimiento global del parénquima hepático, contornos lobulados, eco textura heterogénea por la presencia de múltiples imágenes ovoideas anecoicas de paredes finas de bordes nítidos y regulares, que producen refuerzo acústico posterior, de diferente tamaño, distribuidos en todo el parénquima hepático, siendo los mayores de 53 y 76 mm en su diámetro mayor.

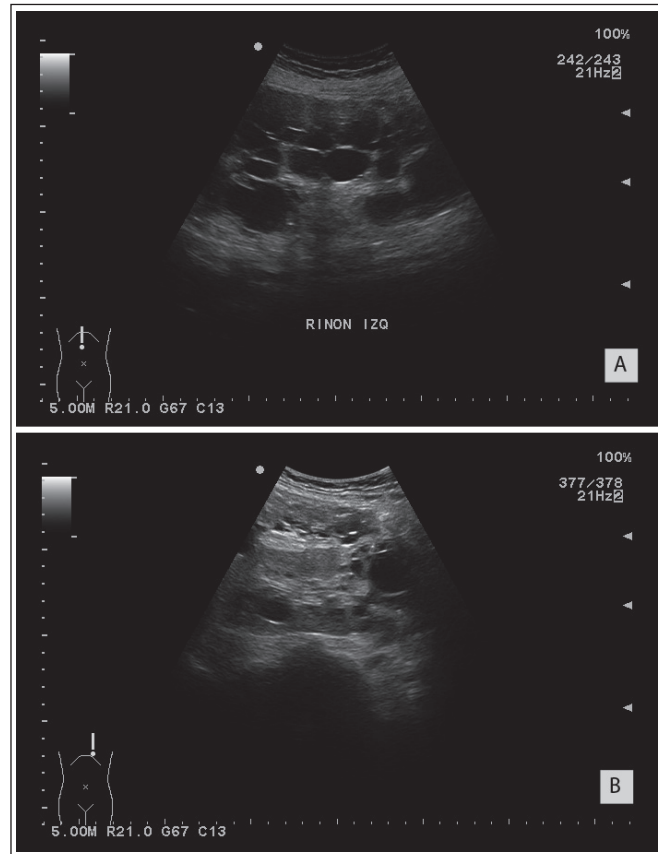
el diagnóstico de poliquistosis renal.

### Presentación del caso

Paciente de 56 años de edad, sexo femenino que presenta un cuadro clínico de ocho años de evolución, caracterizado por haber tenido dolor abdominal constante en región epigástrica e hipocondrio derecho asociado, a masa palpable que llega hasta flanco derecho, además el cuadro se acompaña de infecciones del tracto urinario recurrentes y micro hematuria. Al examen físico presenta abdomen con franca hepatomegalia que llega hasta flanco derecho, aproximadamente 8 cm debajo del reborde costal, ligeramente doloroso a la palpación.

Tiene como antecedente familiar relevante, que su progenitor diagnosticado de PRAD, falleció hace quince años por complicaciones de la misma.

Entre sus exámenes complementarios presenta, una primera ecografía hace ocho años donde se visualizan múltiples imágenes ovoideas anecoicas de bordes lisos y regulares, sin contenido endoluminal que producen refuerzo posterior, de diferente tamaño distribuidas en parénquima hepático y renal, con este estudio ecográfico se realiza el diagnóstico de Enfermedad Poliquistica hepatorenal. Con las manifestaciones clínicas más el antecedente familiar se confirma el diagnóstico de PRAD. Se le realiza seguimiento ecográfico a lo largo de estos ocho años, en el que se observa un aumento de tamaño y número de quistes, con franco crecimiento de ambos órganos a expensas de dichas imágenes antes descritas, además de la



**Figura 2.** A Riñón izquierdo. B Riñón derecho.

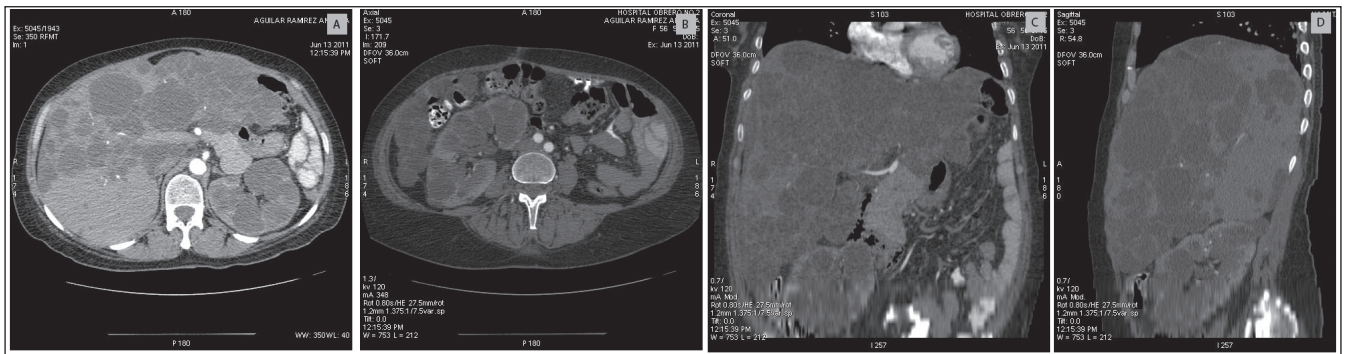
alteración de la ecoestructura normal de ambos órganos (fig. 1 y 2). Posteriormente se realiza una Tomografía Computarizada (TC) con Contraste (fig. 3), que confirma el diagnóstico ecográfico.

Actualmente, después de ocho años del diagnóstico inicial con preservación de la función renal durante todo ese tiempo; la paciente cursa con alteración de la misma, lo que indica nefropatía existente, que concuerda con lo indicado por la literatura consultada, en relación a la edad de la paciente. Sin embargo, se están tomando medidas preventivas para evitar el avance de la enfermedad y sus complicaciones.

### Discusión

La poliquistosis renal autosómica dominante (PRAD), es una enfermedad sistémica hereditaria caracterizada por el desarrollo de quistes renales bilaterales<sup>11</sup>, es la patología quística renal más frecuentemente transmitida de forma genética. Afecta aproximadamente a una de cada 1000 personas y es responsable del 7-10% de los casos de insuficiencia renal crónica (IRC) que precisan tratamiento renal sustitutivo<sup>1,12</sup>, a diferencia de la PRAR que se presenta en apenas 1 de cada 20000 nacimientos, aproximadamente<sup>13</sup>.

Suele producir síntomas en el tercer o cuarto decenio, pueden presentar dolor crónico en fosa renal por el efecto de masa del riñón aumentado de tamaño, agudo que indica infección, obstrucción urinaria por un coágulo o cálculo, hemorragia súbita dentro de un quiste y rotura quística. Son frecuentes



**Figura 2.** Tomografía de abdomen con contraste: **A** Corte axial. **B** Corte axial. **C** Corte coronal. **D** Corte sagital.

macrohematuria y microhematuria. La nefrolitiasis afecta al 15 o 20%, la formación de cálculos tiende a ocurrir en pacientes con más quistes y un tamaño del quiste predominantemente significativamente mayor<sup>6</sup>. Se detecta hipertensión en 20 a 30% de los niños y hasta en 75% de los adultos, secundaria a isquemia intrarrenal por distorsión de la estructura del órgano y activación del sistema renina-angiotensina. La infección urinaria es frecuente y puede afectar la vejiga, el intersticio renal (pielonefritis) o un quiste (quiste piógeno)<sup>10</sup>. El desarrollo de quistes en los riñones conduce a un fallo renal en la vida adulta<sup>14</sup>. Aparece insuficiencia renal en el 50% de los pacientes, y habitualmente ya está presente a los 60 años de edad<sup>6</sup>.

La manifestación extrarrenal más frecuente es el desarrollo de múltiples quistes hepáticos<sup>15</sup>. La poliquistosis hepática se caracteriza por el desarrollo gradual de múltiples quistes, posterior al de los quistes renales que son variables en número y tamaño, diseminados por ambos lóbulos del hígado, de contenido seroso, de paredes finas, que no comunican con las vías biliares. Mucho más frecuente en el sexo femenino, los quistes se manifiestan a partir de la pubertad, crecen sobre todo en la época fértil de la mujer y van adquiriendo su máxima expresión a partir de la quinta década de la vida. A pesar de los hallazgos físicos y radiológicos, a veces impresionantes, sólo en una minoría de los pacientes con poliquistosis hepática progresará a lo largo de los años hacia una enfermedad hepática avanzada o desarrollará complicaciones como resultado de hepatomegalia masiva<sup>16</sup>. Por lo tanto, el pronóstico

está determinado por la evolución de la enfermedad renal a insuficiencia renal crónica<sup>17,18</sup>, ya que los múltiples quistes hepáticos no suelen dar síntomas ni alteran la función hepática.

En el estudio imagenológico, la ecografía es el método de elección, en la que se puede observar riñones grandes con quistes asimétricos bilaterales múltiples de tamaño variable. Los quistes que están complicados por hemorragia o infección muestran paredes gruesas, ecos internos y/o niveles líquido-desechos. Se puede ver calcificación distrófica de la pared de los quistes en forma de focos ecógenos con sombreado acústico distal nítido. Son poco frecuentes los quistes renales en pacientes menores de 30 años. Ravine y cols.<sup>19</sup>, modificaron los criterios de Bear para el diagnóstico de PRAD y afirman que en los pacientes de 30 años o menos que tienen antecedentes familiares de PRAD son necesarios dos quistes renales (unilaterales o bilaterales) para hacer el diagnóstico. En los pacientes de 30 a 59 años de edad son necesarios dos quistes en los dos riñones, y a los 60 años de edad o más son necesarios cuatro quistes en cada riñón<sup>6</sup>. La Tomografía Computarizada muestra lesiones de densidad agua, sin pared y que no captan contraste. Ambas técnicas proporcionan información detallada sobre el tamaño, número y localización de los quistes<sup>19</sup>, así como sobre la existencia de malformaciones asociadas. La Resonancia Magnética posee un alto poder resolutivo, tanto para el diagnóstico como para la detección de complicaciones intraquisticas<sup>20</sup>.

Por prevalencia y semejanza clínica, la PRAR constituye

	<b>PRAR</b>	<b>PRAD</b>
<b>En el niño:</b>	Nefromegalia bilateral Riñones hiperecogénicos No diferenciación córtico-medular renal Microquistes renales Macroquistes renales Ocasionalmente de tamaño variable (> 2cm) <i>Ecografía:</i> Fibrosis hepática periporal Dilatación biliar intrahepática (<2cm)	Nefromegalia bilateral Macroquistes renales Quistes extrarrenales (hígado, páncreas, bazo)
<b>En el adulto:</b>	Quistes renales múltiples de pequeño tamaño, en riñones de tamaño normal, hiperecogénicos y pérdida de diferenciación córtico-medular, de manera ocasional se ven quistes macroscópicos.  En IRC nefromegalia y pérdida de diferenciación cortico-medular. Se asocia a fibrosis hepática, datos de hipertensión portal, enfermedad de Caroli.	Quistes renales de tamaño variable en riñones de gran tamaño, hiperecogénicos, diferenciación corticomedular conservada (no siempre), en estadio avanzado el parénquima puede ser sustituido por quistes.  Quistes extrarrenales (hígado 30 a 60%, páncreas 10%, bazo 5%, etc.)

IRC: insuficiencia renal crónica; PRAR: poliquistosis renal autosómica recesiva; PRAD: poliquistosis renal autosómica dominante<sup>9,10</sup>

**Tabla 1.** Características ecográficas, de PRAR y PRAD tanto en niños como en adultos.



la principal entidad con la que se plantea el diagnóstico diferencial<sup>21</sup>. Establecer clínicamente la diferencia entre PRAD, mucho más frecuente en la población, y PRAR no siempre es sencillo<sup>22</sup>, ya que en general se manifiesta demasiado tarde. Entonces es necesario tomar en cuenta los estudios de imagen, el patrón de herencia e inclusive el estudio genético.

Las técnicas de imagen permiten diferenciar la PRAR y la PRAD entre sí<sup>22</sup>. Se resume en la tabla 1 las características ecográficas, para realizar el diagnóstico diferencial, tanto en niños como en adultos.

Se ha descrito que el tamaño renal en los pacientes con PRAR disminuye progresivamente con la severidad de la IRC<sup>23</sup>. Asimismo, en adultos con PRAD y filtrado glomerular todavía normal los riñones no están francamente aumentados de tamaño en un porcentaje valorable de casos, y la nefromegalia se desarrolla posteriormente en el curso evolutivo de la enfermedad<sup>22</sup>.

Una historia familiar negativa de poliquistosis, la normalidad ecográfica renal en los progenitores e incluso la histología hepática compatible con PRAR permiten el diagnóstico<sup>23</sup>.

Los objetivos terapéuticos de la PRAD, consisten en retrasar el avance de la enfermedad renal y reducir al mínimo los síntomas. La hipertensión y la infección renal se deben combatir de manera intensiva para preservar el funcionamiento renal. Los inhibidores de la enzima convertidora son antihi-

pertensivos eficaces, pero hay que vigilar de cerca a los pacientes, porque algunos llegan a sufrir insuficiencia renal e hiperpotasemia. Las infecciones urinarias se tratan de manera habitual, salvo que se sospeche un quiste piógeno, en cuyo caso deben utilizarse antibióticos que penetren dentro el quiste. El dolor crónico causado por los quistes se trata mediante punción y esclerosis del quiste con etanol<sup>10</sup>.

Por lo tanto, es importante recalcar que la ecografía abdominal es el método de elección de imagen, tanto en el diagnóstico de PRAD de pacientes nuevos, como en el cribado de familias de pacientes conocidos, así como en el seguimiento sistemático de pacientes ya diagnosticados. Ya que es un método de imagen accesible, en el cual no se utiliza radiación ionizante y en el que la relación costo beneficio es elevada. Otro de sus beneficios, es que permite ver la probable asociación de malformaciones extrarrenales (poliquistosis hepática la más frecuente) y las posibles complicaciones si es que se presentan. Es así que concluimos que la PRAD es una enfermedad relativamente frecuente, que conlleva a complicaciones muchas veces letales para los pacientes, consideramos que el diagnóstico precoz es imprescindible para un tratamiento oportuno de las complicaciones y así retrasar el avance de la enfermedad renal.

**Conflictos de interés:** los autores declaran no tener conflictos de interés en la publicación de este caso.

## Referencias bibliográficas

- Bleyer AJ, Hart TC. Polycystic kidney disease. *N Engl J Med* 2004; 350(25): 2622.
- Gagnadoux MF, Broyer M. Polycystic kidney disease in children. En: Davison AM, Cameron JS, Grünfeld J-P, Keer DUS, Ritz E, Winearls CD (Eds). *The Oxford Textbook of Clinical Nephrology on CD-ROM*. Chapter 16.2.1, Oxford University Press; 1997.
- Roy S, Dillon MJ, Trompeter RS, Barratt TM. Autosomal recessive polycystic kidney disease: long-term outcome of neonatal survivors. *Pediatr Nephrol* 1997; 11(3): 302-6.
- Torra R, Badenas C, Darnell A, Nicolau C, Volpini V, Revert L, et al. Estudio clínico, genético y molecular de la poliquistosis renal autosómica dominante tipos 1 y 2. *Med Clin (Barc)* 1998; 110: 481-7.
- Gabow PA. Autosomal dominant polycystic kidney disease. *N Engl J Med* 1993; 329(5): 332-42.
- Rumack CM, Wilson SR, Charboneau JW, Johnson J-AM. Diagnóstico por ecografía. 3a ed. Madrid: Elsevier; 2006; p.372-373.
- Parfrey PS, Bear JC, Morgan J, Cramer BC, McManamon PJ, Gault MH, et al. The diagnosis and prognosis of autosomal dominant polycystic kidney disease. *N Engl J Med* 1990; 323: 1085-90.
- Asplin JR, Coe FL. Enfermedades tubulares hereditarias. En: Fauci AS, Braunwald E, Isselbacher K, Wilson J, Martin J, Kasper D, et al. *Harrison Principios de Medicina Interna*. 14 ed. Madrid: McGraw Hill, 1998.
- Sujansky E, Kreutzer SB, Johnson AM, Lezotte DC, Schrier RW, Gabow PA. Attitudes of at-risk and affected individuals regarding presymptomatic testing for autosomal dominant polycystic kidney disease. *Am J Med Genet* 1990; 35(4): 510-5.
- Harrison, Kasper DL, Braunwald E. *Principios de medicina interna*. 16 ed. México: McGraw-Hill Interamericana; 2006. p. 1868-1870.
- Peces R, Venegas J. Quistes de las vesículas seminales e infertilidad en la poliquistosis renal autosómica dominante. *Nefrología* 2005; 25: 78-80.
- Grantham JJ. The etiology, pathogenesis, and treatment of autosomal dominant polycystic kidney disease: recent advances. *Am J Kidney Dis* 1996; 28(6): 788-803.
- Zerres K, Macher G, Becker J. Prenatal diagnosis of autosomal recessive polycystic kidney disease (ARPKD): molecular genetics, clinical experience, and fetal morphology. *Am J Med Genet* 1998; 76: 137-144.
- Torra R, Badenas C, Darnell A, Nicolau C, Volpini V, Revert L, et al. Estudio clínico, genético y molecular de la poliquistosis renal autosómica dominante tipos 1 y 2. *Med Clin (Barc)* 1998; 110: 481-7.
- Hansmann MF, Ryan JA, Holmes JH, Hogan S, Lee FT, Kramer D, et al. Management and long term follow up of hepatic cysts. *Am J Surg* 2001; 181: 404-10.
- García-Gil F, Güemes Sánchez A, Esteban Grau E, Lamata Hernández F, Sousa Domínguez R, Serrano Aulló M. Trasplante de hígado en la poliquistosis hepática gigante con insuficiencia hepática terminal. *Rev Esp Enferm Dig* 2008; 100(1): 59-60.
- Nagorney DM. Surgical management of cystic disease of the liver. En: Blumgart LH, Fong Y. *Surgery of the liver and biliary tract*. 3rd ed. London: W.B. Saunders; 2000; p. 1261-76.
- Parks RW, Garden OJ. Benign liver lesions. En: Garden OJ. *Hepatobiliary and pancreatic surgery*. London: W.B. Saunders Company; 2001; p. 75-105.
- Ravine D, Walker RG, Gibson RN, Sheffield LJ, Kincaid-Smith P, Danks DM. Treatable complications in undiagnosed cases of autosomal dominant polycystic kidney disease. *Lancet*. 1991; 337(8734): 127-9.
- De Almeida E, Martins Prata M, de Almeida S, Lavinha J. Long-term follow-up of a family with autosomal dominant polycystic kidney disease type 3. *Nephrol Dial Transplant* 1999; 14(3): 631-4.
- Murcia NS, Woychik RP, Avner ED. The molecular biology of polycystic kidney disease. *Pediatr Nephrol* 1998; 12(9): 721-6.
- Ariceta G, Lens X. Poliquistosis renal autosómica recesiva. *Nefrología*. 2003; 23(5): 23-7.
- Zerres K, Rudnik-Schoneborn S, Steinkamm C, Mucher G. Autosomal recessive polycystic kidney disease. *Nephrol Dial Transplant* 1996; 11 Suppl 6: 29-33.