

## INSUFICIENCIA RENAL AGUDA POR PICADURA DE HORMIGAS DEL PALO SANTO (PSEUDOMYRMEX SPP)

\* Jeanneth Tórrez Salazar  
\*\* Jandira T. Tórrez Salazar  
\*\*\* Jorge E. Taboada Cuéllar  
\*\*\*\* José Gutiérrez Méndez  
\*\*\*\*\* Daniela Avilés Armijo

### RESUMEN

La Insuficiencia Renal Aguda (IRA) es una complicación inusual de la picadura por hormigas secundaria a un daño tóxico isquémico con Necrosis Tubular Aguda. Los 2 pacientes presentados fueron transferidos del trópico Cochabambino al Hospital Clínico Viedma, experimentaron una reacción alérgica, hemólisis intravascular, rabdomiólisis e IRA posterior a un masivo ataque de las hormigas que habitan en el tronco del "Palo Santo" al que fueron atados por varias horas. Se dispone de pocos reportes acerca del compromiso renal en estos casos, así como de los mecanismos patogénicos implicados. Gracias al apoyo dialítico oportuno los pacientes mejoraron su condición clínica recuperando ambos la función renal en el lapso de 2 semanas de iniciada la hemodiálisis.

**Palabras clave:** falla renal aguda, hemólisis intravascular, rabdomiólisis, hormigas, hemodiálisis.

### ABSTRACT

Acute Renal Insufficiency (ARI) is an unusual complication caused by the puncture of ants that falls into a secondary ischemic toxic damage with an Acute Tubular Necrosis. The two patients presented were transferred from the tropic of Cochabamba state to the Viedma Hospital, they have experienced an allergic reaction, intravascular hemolysis, rhabdomyolysis and ARI caused by the massive attack of ants that inhabit the trunk of the "Palo Santo" where they were tied by several hours. Few reports are known about the affectedness of the kidney organ, as well as the implied pathogenic mechanisms. The patients improved their clinical condition thanks to the opportune support; both recovered the kidney function after 2 weeks from the initiated hemodialysis.

**Key words:** Acute renal failure, intravascular hemolysis, rhabdomyolysis, ants, hemodialysis.

### INTRODUCCION

Inusuales o inesperadas reacciones con compromiso de órganos nobles como el corazón, cerebro, pulmones y riñones han ocurrido en humanos que se ven expuestos a la picadura de hormigas, particularmente en ataques masivos. <sup>(1)</sup> Tal es el caso de desarrollo de IRA en los 2 pacientes presentados, quienes por diversos motivos fueron atados al árbol del "Palo Santo", propio de regiones tropicales de Bolivia y sufrieron el feroz ataque de sus ocupantes, las hormigas del género *Pseudomyrmex* spp. <sup>(2)</sup>

### CASO CLÍNICO

Picado por hormigas en todo el cuerpo por más de tres horas. Evolución en 48 horas con debilidad, presencia de pápulas pustulosas, dolor, prurito, disfagia y anuria refractaria a diuréticos. Examen físico: mal estado general, afebril, edema en zonas expuestas a la picadura, fovea (+). Múltiples pápulas, vesículas y pústulas en piel de localización generalizada. FC: 60x` FR: 20x` PA: 160/110 mmHg T: 36,5°C. Presenta convulsiones y deterioro del sensorio requiriendo intubación endotraqueal, ARM y manejo en UTI.

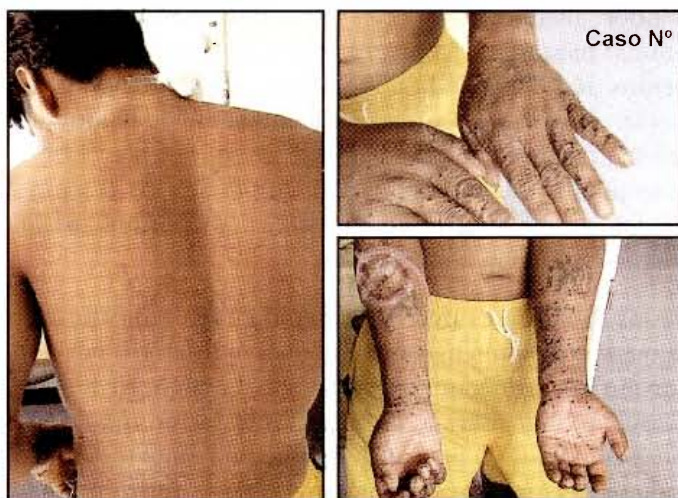\* Médico Asistente de Nefrología "Hospital Clínico Viedma".

\*\* Residente 1º año de Anestesiología - "CNS"

\*\*\* Médico General

\*\*\*\* Jefe del Servicio de Nefrología "Hospital Clínico Viedma"

\*\*\*\*\* Nefróloga de Planta, Servicio de Nefrología "Hospital Clínico Viedma"



**Caso 1:** Lesiones por picadura de *PSEUDOMYRMEX SPP* en zonas expuestas

**Laboratorios:**

Examen de orina: GR abundantes, GB abundantes, proteínas (++) . Rx tórax: Hallazgos compatibles con edema agudo pulmonar. Ecografía: Nefromegalia bilateral. Biopsia de piel: Edema con infiltrado moderado de linfocitos, eosinófilos y neutrófilos. Vasos sanguíneos dilatados con área de extravasación de eritrocitos. Tratamiento en base a esteroides, anticonvulsivantes, antimicrobianos y apoyo con hemodiálisis diaria (7 sesiones). Evolución satisfactoria, recuperando diuresis al 4º día, normalización de la función renal 10 días después. Alta hospitalaria a los 19 días.

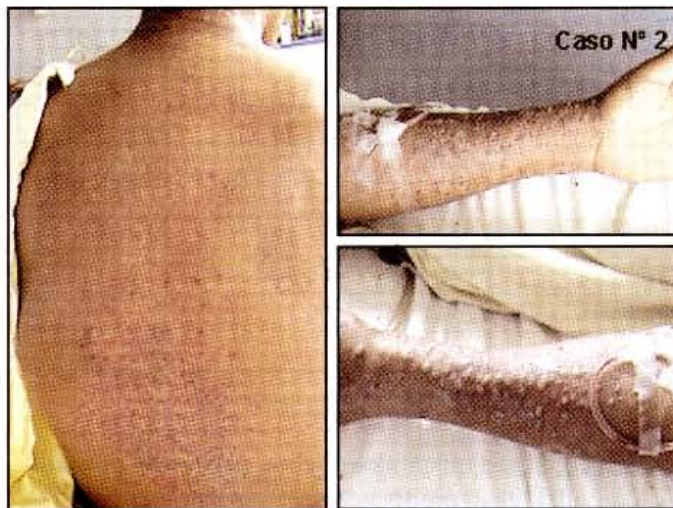
**Caso clínico 2.-** Paciente masculino de 55 años, referido de Villa Tunari. Amarrado al palo santo picado por hormigas en todo el cuerpo. Evolución en 5 días con postración, pápulas pustulosas en el cuerpo y oliguria. Examen físico: Vigil., mal estado general con signos de deshidratación severa y palidez generalizada, edema de miembros inferiores ++ y superiores +. Múltiples pápulas, vesículas y pústulas de localización generalizada en piel. FC: 55x´ FR: 24x´ PA: 160/120 T: 36.7°C.

	12/03/2006 Ingreso	3/21/2006	31/03/2006 Alta
Hto %	39	34	29
Hgb mg/dl	13.1	11.5	10.2
Seg/Cay	85/4	82/5	78
Plaquetas	279000	140000	370000
BT/BD mg/dl	1.0/0.3	1.1/0.4	
GOT UI/L	492	78	
GPT UI/L	454	58	
Na+ mEq/L	123	134	136
K+ mEq/L	5.6	3.9	4.5
Urea mg/dl	214	134	122
Creatinina. mg/dl	7.5	4.0	3.7
LDH mg/dl	900		

*Tabla 1: Laboratorio*

**Laboratorios:**

Examen de orina: GR abundantes, GB abundantes, proteínas (+++), bacterias abundantes. Rx tórax: Derrame pleural bilateral.



**Caso 2:** Lesiones por picadura de *PSEUDOMYRMEX SPP* en zonas expuestas

Recibió tratamiento con esteroides, antimicrobianos y apoyo con hemodiálisis diaria (4 sesiones). Evolución satisfactoria. Diuresis al 7º día. Recuperación de la función renal y alta a los 14 días.

**COMENTARIO Y CONCLUSIONES**

Las hormigas de "Palo Santo", pertenecen al género *Pseudomyrmex spp*, subfamilia *Pseudomyrmecinae*. Son exclusivamente arborícolas y conviven en la corteza de estos árboles de zonas tropicales, en una relación de mutualismo que beneficia a ambas partes. Son muy agresivas ante cualquier intruso en su hábitat, atacándolo ferozmente en conjunto. La gravedad de sus picaduras depende de la cantidad de veneno inyectado y de la sensibilidad de la persona afectada. Las reacciones locales frente a una picadura de hormiga cursan con dolor, prurito, eritema y desarrollo de una pápula pustulosa dentro de las primeras 24 horas que resuelve espontáneamente o que eventualmente, por un proceso de hipersensibilidad retardada mediada por Ig E en el individuo, puede extenderse hasta comprometer toda la extremidad afectada y ceder lentamente en el lapso de varios días. <sup>(3-4)</sup>.

Las manifestaciones sistémicas anafilácticas resultan de la liberación de mediadores inflamatorios a partir de células plasmáticas o basófilos después de la exposición a antígenos del veneno en personas previamente sensibi-

	12/03/2006 Ingreso	3/21/2006	31/03/2006 Alta
Hto %	35	36	39
Hgb mg/dl	12.6	12.9	13.3
Seg/Cay	95/3	90/3	
Plaquetas	218000	223000	
BT/BD mg/dl	28	20	
GOT UI/L	56	40	
GPT UI/L	115	125	135
Na+ mEq/L	6.1	5.2	4.4
K+ mEq/L	190	130	83
Úrea mg/dl	8.4	7.3	1.6
Creatinina. mg/dl	1060	777	
LDH mg/dl	7.6		

Tabla 1: Laboratorio

lizadas; consisten en cefalea, fiebre, espasmos musculares, convulsiones vómitos, diarrea, urticaria generalizada y angioedema. Muchas veces resulta imposible distinguirlas de aquellas producidas por reacciones tóxicas severas ante picaduras masivas (un mínimo de cincuenta) que pueden incluso condicionar el desarrollo de una IRA. Otras raras complicaciones de la picadura por hormigas comprenden: enfermedad del suero, vasculitis, miastenia gravis, neuritis, infarto cerebral rabiomíolisis, infarto de miocardio, y arritmias cardíacas. (3-5)

El compromiso renal en las picaduras por hormigas se debe principalmente a: 1) Hemólisis intravascular y rabiomíolisis provocadas por los diferentes componentes del veneno inyectado: proteínas (melitina, apamina) y enzimas (hialuronidasa, fosfatasa ácida, fosfolipasa). 2) Bloqueo tubular por cilindros hemáticos, precipitación de mioglobina, hemoglobina a nivel tubular y detritus celulares. 3) Daño celular tubular directo y secundario, al efecto del hierro libre y los componentes hem de la mioglobina liberada en la hemólisis. 4) Isquemia renal por hipotensión y efectos vasoactivos de los componentes del veneno.

El diagnóstico se basa en los antecedentes, manifestaciones clínicas y hallazgos laboratoriales de rutina y aquellos propios de una hemólisis aguda (6-8).

El tratamiento de las reacciones alérgicas es en base a antihistamínicos, esteroides y adrenalina, mantenimiento de la vía aérea con oxígeno terapia e intubación si fuera preciso. La insuficiencia renal aguda, debería ser prevista de inicio como una complicación sombría frente a casos de tan severa afectación, a través de: Hiperhidratación con cristaloides, forzar diuresis con diuréticos e incluso el empleo de diuréticos osmóticos como el

manitol, alcalinización de la orina con bicarbonato parenteral para evitar la precipitación tubular de los pigmentos derivados de la mioglobina y la hemoglobina y asociar drogas uricosúricas para el manejo de la hiperuricemia resultante, una vez instalada la IRA por el bloqueo tubular secundario a la precipitación de los pigmentos se aconseja el apoyo precoz y oportuno de la función renal con hemodiálisis. (9)

De los 2 pacientes descritos, uno de ellos requirió manejo en terapia intensiva con apoyo ventilatorio por desarrollo de un choque anafiláctico. La IRA en ambos casos fue oligoanúrica, de rápida instalación requiriendo apoyo dialítico precoz. La evolución empero fue satisfactoria con recuperación parcial de la función renal en la primera semana de iniciada la hemodiálisis. Lastimosamente, una vez dados de alta los pacientes no acudieron más a controles e ignoramos a la fecha si normalizaron por completo la función renal.

En conclusión podemos decir que son muy pocos los casos reportados de picadura de hormigas como causa de IRA, Ésta se relaciona principalmente con el inóculo de gran cantidad de veneno a través de la picadura simultánea de un gran número de himenópteros. El pronóstico es bueno con recuperación rápida de la función renal luego de apoyo dialítico oportuno, sin embargo la actuación preventiva con las medidas antes descritas podrían evitar la IRA oligoanúrica y la necesidad de diálisis precoz.

## BIBLIOGRAFÍA

- 1.- YU WEN CHAO et al. Acute interstitial nephritis and pigmented tubulopathy in a patient after wasp stings. Am J Kidney Dis, vol 43. Nº2 (February), 2004:E6
- 2.- PASTRANA J. Picaduras y mordeduras de animales. Anales Sis San Navarra 2003; 26 (supl1): 225-242
- 3.- FREEMAN T. Hypersensitivity to Hymenoptera Stings. N Engl J Med 2004; 351:1978-84
- 4.- ELLIS A and DAY J.H clinical reactivity to insect stings. Curr Opin Allergy Clin Immunol. 5;3: 349-54. 2005
- 5.- REISMAN R. Unusual reactions to insect stings. Curr. Op Allergy Clin Immunol. 5:355-358. 2005
- 7.- DAHER Ede et al. Acute renal failure after massive honeybee stings. Rev Inst Med Trop Sao Paulo. 2003; 45:45-50
- 8.- MOFFIT JE et al. Stinging insect hypersensitivity: a practice parameter update. J. Allergy Clin Immunol 2004;114:869-86.
- 9.- BOUSQUET J et al. Toxic reactions induced by Hymenoptera venom. Ann Allergy 52: 371-374.