CASOS CLÍNICOS

TERAPIA CELULAR EN QUEMADURA DE SEGUNDO GRADO PROFUNDO: REPORTE DE CASO CLÍNICO

CELL THERAPY IN DEEP SECOND-DEGREE BURN WOUND: CLINICAL CASE REPORT

Quispe-Soto Teddy[1], Romero-Fernandez Rafael[2], Valencia-Tola Juan C.[3], Patón-Mamani Daniela[4], Amaru-Lucana Ricardo[5]

1. Bioquímico, Asistente de Investigación, Unidad de Biología Celular, Facultad de Medicina, Universidad Mayor de San Andrés (U.M.S.A.), La Paz, Bolivia.
2. Cirujano Plástico, Unidad de Cirugía Plástica y Quemados, Hospital del Niño, La Paz, Bolivia.
3. Bioquímico, Asistente de Investigación, Unidad de Biología Celular, Facultad de Medicina, (U.M.S.A.), La Paz, Bolivia.
4. Data Manager, Asistente de Investigación, Unidad de Biología Celular, Facultad de Medicina, (U.M.S.A.), La Paz, Bolivia.
5. Médico Hemátologo, Docente Investigador, Jefe Unidad de Biología Celular, Facultad de Medicina, (U.M.S.A.), La Paz, Bolivia.

Autor para correspondencia: Dr. Ricardo Amaru Lucana, Av. Saavedra Nro. 2246 - Miraflores, La Paz - Bolivia, amaru.ricardo@icloud.com

RESUMEN

Se reporta el caso de un paciente pediátrico con quemaduras de segundo grado profundo en muslo derecho, con superficie corporal quemada del 8 % por agua caliente, que recibió terapia celular como estrategia terapeútica alternativa. Tras procedimiento terapeútico con injertos de piel, se evidenció remanente una úlcera secundaria a quemadura (7 x 4 cm); por lo que, se procedió a valoración para terapia con células madres mesenquimales autólogas procedentes de médula ósea. Se realizó 8 sesiones de sembrado de células madre. La respuesta y evolución fueron favorables, la regeneración de tejidos se dio desde la profundidad hacia la superficie y desde el lateral a medial de la úlcera. Se evidenció revascularización y posterior epitelización de la zona afectada, sin secuelas de cicatrización.

PALABRAS CLAVE: Quemaduras de piel; terapia celular; células madre mesenquimales

ABSTRACT

Case report of a pediatric patient with deep second degree burn wounds on the right thigh, body surface area burnt 8 % due to boiling water, who received cell therapy as an alternative therapeutic strategy. After a therapeutic procedure with skin grafts, a remaining burn wound (7 x 4 cm) was evidenced; consequently, an assessment for therapy using autologous mesenchymal stem cells derived from bone marrow was made. It was performed 8 sessions of somatic stem cells seeding. Results were favorable, tissue regeneration occurred from the depth to the surface, and from the lateral to medial side of the burn wound. Revascularization and subsequent epithelialization in the affected area were evidenced, without scarring repercussion.

KEYWORDS: *Skin burn; Cell therapy; mesenchymal stem cells*

INTRODUCCIÓN

Las quemaduras son consideradas como uno de los mayores traumas que puede sufrir un ser humano y constituyen también una de las causas más frecuentes de accidentes en la infancia [(1)]. Este tipo de lesiones en la población infantil representa un serio problema de salud pública debido al alto riesgo de mortalidad, presencia de lesiones invalidantes, funcionales y estéticas que implican [(2)].

Las quemaduras son ocasionadas por una agresión cutánea de cualquier agente de energía térmica a los tejidos del organismo [3]. Según el agente que las produce (físicos, químicos y biológicos), se las clasifica por el grado de extensión de la superficie corporal quemada (regla de los nueve modificada para pacientes pediátricos), por la profundidad que abarca la lesión (primer grado, segundo grado superficial, segundo grado profundo, tercer grado y cuarto grado) o por las áreas corporales afectadas [2].

El tratamiento de las quemaduras tiene como objetivos preservar la vida del paciente quemado, conservar la función de todas las partes del organismo, reducir la deformidad estética y limitar las secuelas psicológicas [2, 4]. Consecuentemente, la cicatrización cutánea requiere de un mecanismo coordinado de eventos biológicos y moleculares como la migración, proliferación celular, deposición de la matriz extracelular, angiogénesis y remodelación [5, 6]. En el caso de las quemaduras de segundo grado profundo, la terapéutica a seguir es el injerto de piel [7, 8], pero muchas veces la funcionalidad de la piel puede verse afectada por la formación de queloides dérmicos; además, estos pacientes suelen ser sometidos a múltiples cirugías reconstructivas que se asocian a ansiedad, depresión y dolor entre otros malestares [9]. La tasa de hospitalizaciones por quemaduras es muy elevada, además de representar un gasto importante por requerir largos periodos de recuperación [4, 10].

Por otra parte, en los últimos años, la utilización de células madre en el tratamiento de pacientes quemados ha demostrado ser una excelente opción terapéutica para la regeneración de la piel y la rehabilitación de los pacientes [11, 12]. Las células madre son células no diferenciadas que conservan la capacidad de autorrenovarse y diferenciarse a múltiples líneas celulares; se clasifican, según el tejido de origen, en células madre embrionarias o adultas y, según su potencial de diferenciación, en células totipotenciales, pluripotenciales, multipotenciales y unipotenciales [11]. Las células madre mesenquimales pueden obtenerse de la médula ósea, tejido adiposo y otros tejidos [13].

Estudios anteriores en nuestro medio demostraron la eficacia de la terapia con células madre provenientes de médula ósea en pacientes con úlceras crónicas, así también, se evidenció que las células madre promueven la regeneración de heridas modulando el entorno inflamatorio, promoviendo la angiogénesis y la neovascularización [14, 15]. Ahora bien, en nuestro medio, hasta el momento no se había empleado terapia celular en pacientes con quemaduras, pediátricos particularmente; por lo que, el presente caso clínico es relevante de ser reportado.

CASO CLÍNICO

Paciente de sexo masculino de 4 meses de edad, residente de la comunidad Pampahasi de la provincia Los Andes del departamento de La Paz, Bolivia, sin antecedentes patológicos de interés; acude al Hospital del Niño de la ciudad de La Paz transferido desde el Hospital Boliviano Holandés de la ciudad de El Alto por quemadura de segundo grado profundo en muslo derecho, secundaria a exposición al agua caliente.

Al examen físico, el paciente se encontró en regular estado general, con mucosas hidratadas normocoloreadas y sin compromiso hemodinámico. Fontanela anterior normotensa y depresible. Tórax con movimientos respiratorios presentes, murmullo vesicular conservado en ambos campos pulmonares, ruidos cardiacos rítmicos normofonéticos. Abdomen con ruidos hidroaéreos presentes normoactivos, blando depresible. Miembro inferior derecho cubierto con vendas de gasa manchadas con yodopovidona, perfusión distal y llenado capilar normal. Resto sin particularidades. Los estudios de hemograma, prueba funcional renal y hepática estuvieron dentro de parámetros normales.

El diagnóstico correspondió a una quemadura de segundo grado profundo en muslo derecho, con superficie corporal quemada del 8 % por agua caliente. Durante su internación se realizó dos injertos de piel parcial en el muslo sin resultados favorables, caracterizado por falta de integración y presencia de licuefacción. Por tal razón, se solicitó valoración para probable terapia celular a la Unidad de Biología Celular de la Facultad de Medicina de la Universidad Mayor de San Andrés.

Previa valoración para terapia celular con células madre derivadas de médula ósea, se evidenció quemadura de segundo grado profundo asociada

a úlcera, área de 28 cm^2 (7 x 4 cm). Se estableció realizar 8 sesiones de sembrado de células madre autólogas procedentes de medula ósea, obtenidas y aplicadas según protocolo publicado anteriormente [14].

A lo largo de la intervención, se apreció una respuesta y evolución favorables, la regeneración de la piel en la zona comprometida fue más rápida durante la primera semana de tratamiento comparada con las últimas 5 semanas (Figura 1). La regeneración de los tejidos se suscitó desde la profundidad hacia la superficie y desde el lateral a medial de la úlcera, evidenciándose revascularización asociada a pequeñas hemorragias del tejido. La regeneración completa de la piel y tejido dérmico fue a las 6 semanas de iniciada la terapia celular, obteniendo como resultado epitelización total de la piel sin presencia de tejido cicatrizal (Figura 2).

Figura N° 1. Respuesta al procedimiento terapéutico con terapia celular

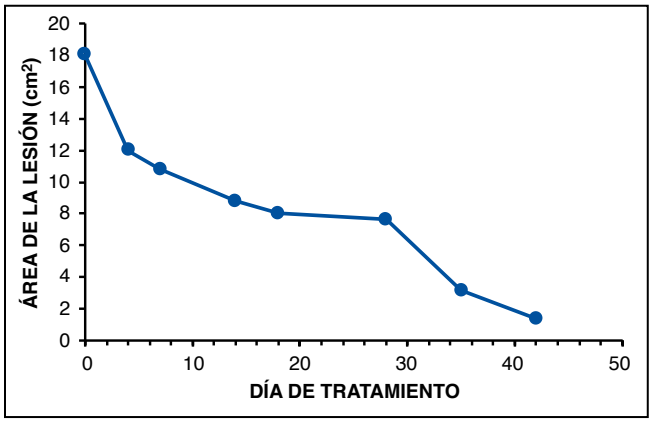

Día 0: 18 cm^2, Día 42: 1,3 cm^2 de lesión.

Figura N° 2. Evolución de la quemadura posterior a la aplicación de terapia celular

Al día 0, quemadura de segundo grado profundo asociada a úlcera. Al día 7 de terapia celular, proceso inflamatorio con exudado seroso y disminución en el tamaño de la lesión. Al día 14, proceso inflamatorio en remisión y evidencia de reepitelización. Día 42, regeneración del 93 % de la lesión.

DISCUSIÓN

Una experiencia exitosa previa en el tratamiento de úlceras crónicas con células madre somáticas autólogas provenientes de médula ósea en un estudio anterior [14] posibilitó la investigación del uso de las mismas en el paciente pediátrico con quemaduras por agua caliente descrito en este reporte.

Los resultados obtenidos mostraron que la regeneración de la piel afectada se suscitó desde la profundidad hacia la superficie, con la formación de tejido granular y presencia de microsangrados producto de una neovascularización. La vascularización resultante mantuvo un suministro

constante de oxígeno y nutrientes necesarios en la regeneración; posiblemente las propiedades de los fibroblastos, las células madre mesenquimales y endoteliales procedentes de médula ósea desempeñaron un rol preponderante en esta etapa [16, 17].

El proceso de regeneración continuó desde la parte más externa hacia el centro, esto considerando que en una fase de epitelización la lesión ya presenta una matriz extracelular que proporciona la base para que las células epiteliales proliferen en un plano horizontal cubriendo la lesión. Ambos procesos descritos, regeneración desde la profundidad hacia la superficie y desde la parte externa hacia el centro, coinciden con anteriores trabajos realizados [14].

La médula ósea contiene células madre hematopoyéticas, células madre mesenquimales y células progenitoras endoteliales, estas células tienen un alto grado de plasticidad y son capaces de contribuir a la regeneración de tejidos hematopoyéticos y no hematopoyéticos, incluyendo la piel [18-20]. Este tipo de células, obtenidas por aspirado de médula ósea, presentan ventajas para el tratamiento de úlceras y otros tejidos por ser relativamente de fácil acceso y levemente invasivas [18, 20].

Las células madre somáticas sintetizan proteínas como el colágeno, factor de crecimiento de fibroblastos y factor de crecimiento endotelial entre otros que ayudan a la regeneración, pero sobre todo aceleran la reparación de los tejidos [18, 21]. Asimismo, el adicionar plasma rico en plaquetas puede potenciar aún más la regeneración de los tejidos lesionados, puesto que tras su activación libera proteínas tales como factor de crecimiento derivado de plaquetas, factor de crecimiento transformante beta-1, factor de crecimiento epidérmico derivado de plaquetas, factor angiogénico derivado de plaquetas y factor activador de plaquetas entre otros; los cuales incrementan la respuesta fisiológica al trauma, contribuyendo a la formación de matriz extracelular y tejido de granulación, la neovascularización y la reepitelización [22, 23].

Considerando lo anterior, un metanálisis realizado por otro grupo de estudio mostró que la terapia celular ejerce una función curativa para las quemaduras, principalmente a través de la angiogénesis y acciones antiinflamatorias [24], por lo que, las células madre pueden convertirse potencialmente en un nuevo candidato a terapia para las lesiones por quemaduras [24, 25].

CONCLUSIONES

El uso de células madre procedentes de médula ósea y plasma rico en plaquetas en el tratamiento del paciente pediátrico con quemadura por agua caliente posibilitó la regeneración de los tejidos afectados mostrando tejido de epitelización y subsecuente reepitelización de la lesión. No hubo rechazo inmunológico a las células, tampoco se evidenció tejido cicatrizal o retracción de la piel en la zona afectada. De esta manera, los resultados obtenidos con la aplicación de terapia celular son alentadores para el tratamiento de pacientes con lesiones, resistentes a tratamiento covencional, como la descrita en el presente caso clínico.

REFERENCIAS

1. *Vendrusculo TM, Balieiro CRB, Echevarría-Guanilo ME, Farina Junior JA, Rossi LA. Burns in the domestic environment: characteristics and circumstances of accidents. Revista latino-americana de enfermagem. 2010;18(3):444-451.*
2. *Sánchez-López JE. Manejo del niño quemado. Revista Científica Ciencia Médica. 2011;14(2):28-30.*
3. *Serrano-González RE, Rodríguez-Hernández J, Albavera-Hernández C, García-López R, Reyes-Segura J. Características relacionadas con escaldaduras en menores de 5 años en un Hospital Pediátrico en la Ciudad de México, 2011. Revista de la Universidad Industrial de Santander Salud. 2014;46(2):127-135.*
4. *Moya Rosa EJ, Moya Corrales Y, Labrada Rodríguez YdlC. Quemaduras en edad pediátrica. Revista Archivo Médico de Camagüey. 2015;19(2):129-137.*
5. *Wu Y, Chen L, Scott PG, Tredget EE. Mesenchymal stem cells enhance wound healing through differentiation and angiogenesis. Stem cells. 2007;25(10):2648-2659.*

6. *Branski LK, Gauglitz GG, Herndon DN, Jeschke MG. A review of gene and stem cell therapy in cutaneous wound healing. Burns. 2009;35(2):171-180.*
7. *Association AB. Burn incidence and treatment in the United States. Chicago, IL: American Burn Association Available at: http://www ameriburn org/index php. 2016.*
8. *Horch JD, Carr EC, Harasym P, Burnett L, Biernaskie J, Gabriel V. Firefighter willingness to participate in a stem cell clinical trial for burns: a mixed methods study. Burns. 2016;42(8):1740-1750.*
9. *Burnett LN, Carr E, Tapp D, Bouchal SR, Horch J, Biernaskie J, Gabriel V. Patient experiences living with split thickness skin grafts. Burns. 2014;40(6):1097-1105.*
10. *Koç Z, Sağlam Z. Burn epidemiology and cost of medication in paediatric burn patients. Burns. 2012;38(6):813-819.*
11. *Torres LF. Células madre adultas como opción terapéutica para pacientes adultos con quemaduras que comprometen más del 50% de la superficie corporal total. Revista Salud Bosque. 2015;5(1):55-62.*
12. *Cirodde A, Leclerc T, Jault P, Duhamel P, Lataillade J-J, Bargues L. Cultured epithelial autografts in massive burns: a single-center retrospective study with 63 patients. Burns. 2011;37(6):964-972.*
13. *Barreiro JJG. Terapia celular en el tratamiento de quemaduras. Proyecto Lumbre: Revista Multidisciplinar de Insuficiencia Cutánea Aguda. 2016;(12):7-13.*
14. *Amaru R, Miguez H, Quispe T, Quisbert E, Miranda A, Mamani J, Torres G, Peñaloza R, Cuevas H. Terapia celular para el tratamiento de úlceras crónicas. Revista Médica La Paz. 2016;22(1):20-26.*
15. *Kamolz L-P, Keck M, Kasper C. Wharton's jelly mesenchymal stem cells promote wound healing and tissue regeneration. Stem cell research & therapy. 2014;5(3):1-2.*
16. *Pelayo Vergara M. Macro y micro-nutrientes que intervienen en el proceso de cicatrización. 2014.*
17. *Castro CC. En la naturaleza está la respuesta:"Micronutrientes: las vitaminas, agentes terapéuticos en las heridas". Enfermería Global. 2013;12(3):273-289.*
18. *Fathke C, Wilson L, Hutter J, Kapoor V, Smith A, Hocking A, Isik F. Contribution of bone marrow–derived cells to skin: collagen deposition and wound repair. Stem cells. 2004;22(5):812-822.*
19. *Badiavas EV, Abedi M, Butmarc J, Falanga V, Quesenberry P. Participation of bone marrow derived cells in cutaneous wound healing. Journal of cellular physiology. 2003;196(2):245-250.*
20. *Krause DS, Theise ND, Collector MI, Henegariu O, Hwang S, Gardner R, Neutzel S, Sharkis SJ. Multi-organ, multi-lineage engraftment by a single bone marrow-derived stem cell. Cell. 2001;105(3):369-377.*
21. *Nakagawa H, Akita S, Fukui M, Fujii T, Akino K. Human mesenchymal stem cells successfully improve skin substitute wound healing. British Journal of Dermatology. 2005;153(1):29-36.*
22. *Martínez-Zapata MJ, Martí-Carvajal A, Solà I, Bolibar I, Angel Exposito J, Rodriguez L, García J. Efficacy and safety of the use of autologous plasma rich in platelets for tissue regeneration: a systematic review. Transfusion. 2009;49(1):44-56.*
23. *Kazakos K, Lyras D, Verettas D, Tilkeridis K, Tryfonidis M. The use of autologous PRP gel as an aid in the management of acute trauma wounds. Injury. 2009;40(8):801-805.*
24. *Li Y, Xia W-d, Van der Merwe L, Dai W-t, Lin C. Efficacy of stem cell therapy for burn wounds: a systematic review and meta-analysis of preclinical studies. Stem cell research & therapy. 2020;11(1):1-12.*
25. *Rangatchew F, Vester-Glowinski P, Rasmussen BS, Haastrup E, Munthe-Fog L, Talman M-L, Bonde C, Drzewiecki KT, Fischer-Nielsen A, Holmgaard R. Mesenchymal stem cell therapy of acute thermal burns: A systematic review of the effect on inflammation and wound healing. Burns. 2020.*