CASOS CLÍNICOS

NEOPLASIA FUSOCELULAR - TUMOR DE GIST: PRESENTACIÓN DE UN CASO

FUSOCELLULAR NEOPLASIA - GIST TUMOR: PRESENTATION OF A CASE

Pinilla-Lizarraga R[1], Claros-Beltrán N[1], Mayte-Arze G[1]

1. Hospital Obrero No. 1 Caja Nacional de Salud. La Paz – Bolivia
2. Hospital Obrero No. 1 Caja Nacional de Salud. La Paz – Bolivia
3. Hospital Obrero No. 1 Caja Nacional de Salud. La Paz – Bolivia

Autor para correspondencia: Dr. Ramiro Pinilla Lizarraga, Servicio de Cirugía, Hospital Obrero N°1 Caja Nacional de Salud, Av. Brasil s/n La Paz, Bolivia, Celular (591)71509980, massimosurgeon@hotmail.com

RESUMEN

Los tumores del estroma gastrointestinal (TEGI) son las neoplasias mesenquimales mas frecuentes del tracto digestivo con una frecuencia de 0,1 a 3 % de todas las neoplasias gastrointestinales. Son derivadas de las células intesticiales de Cajal, localizadas a o largo del plexo mioentérico de la pared intestinal. Comprenden leiomisarcomas, leiomioblastomas, leimiomas, schwannomas. Están formadas por células fusiformes, en la mayoría, epitelioides o ambas. Se localizan predominantemente en estómago e intestino delgado. Inmunohistoquimicamente se detecta expresión de receptores KIT (antígeno CD117) que puede ser focal, variable o difusa. Involucran tumores benignos pero con potencial malignidad hasta sarcomas metastizantes. Su pronóstico se basa el tamaño y porcentaje de mitosis. La sintomatología depende del lugar de origen, en este caso como masa palpable abdominal y obstrucción intestinal. El tratamiento es la resección completa con márgenes limpios. En caso de metástasis preoperatoria, esta no cambia la conducta quirúrgica, debido a la posibilidad de obstrucción y sangrado. El Imatinib a dosis de 400 mg controla el crecimiento eventual de enfermedad residual. Se presenta el caso clínico de paciente con masa abdominal y cuadro de obstrucción intestinal que evoluciona a la perforación de un TEGI localizado en yeyuno proximal con cuadro peritoneal y absceso subfrenico. Se procede a resección intestinal con yeyuno yeyunoanastomosis resección completa. La histopatología reporta Tumor estronal gastrointestinal y la inmunohistoquimica Neoplasia Fusocelular.

Conclusión: Los TEGI son de origen mesenquimal, , comprenden espectro grande de tumores desde benignos, hasta carcomas altamente malignos. Los factores pronósticos se asocian al tamaño e índice mitótico del tumor. La inmunohistoquimica reporta su expresión para CD117. La resección quirúrgica completa es el pilar de tratamiento y en casos de resección incompleta o irresecabilidad puede usarse imatinib.

PALABRAS CLAVE: Tumores estromales gastrointestinales, Neoplasias gastrointestinales, GIST, Neoplasia fusocelular.

ABSTRACT

Gastrointestinal stromal tumors (GIST) are the most frequent mesenchymal neoplasms of the digestive tract with a frequency of 0.1 to 3% of all gastrointestinal neoplasms. They are derived from the interstitial cells of Cajal, located along the myoenteric plexus of the intestinal wall. They include leiomysarcomas, leiomioblastomas, leimiomas, schwannomas. They are made up of spindle cells, in

the majority, epithelioids or both. They are located predominantly in the stomach and small intestine. Immunohistochemically, KIT receptor expression (CD117 antigen) is detected, and they can be focal, variable or diffuse. They involve benign but potentially malignancy tumors up to metastatic sarcomas. Their prognosis is based on the size and percentage of mitosis. The symptoms depend on the place of its origin. Treatment is complete resection with clean margins. In the case of preoperative metastases, this does not change the surgical approach, due to the possibility of obstruction and bleeding. Imatinib at a dose of 400 mg controls the eventual growth of residual disease. We present the clinical case of a patient with an abdominal mass and a small bowel obstruction that progresses to perforation of a GIST located in the proximal jejunum with a peritonitis and subphrenic abscess. Intestinal resection is performed with jejunum jejunoanastomosis and complete resection. Histopathology reports gastrointestinal stromal tumor and immunohistochemistry, Fusocellular neoplasia.

Conclusion: *GIST are of mesenchymal origin, they include a wide spectrum of tumors from benign to highly malignant sarcomas. Prognostic factors are associated with tumor size and mitotic index. Immunohistochemistry reports its expression for CD117. Complete surgical resection is the mainstay of treatment and in cases of incomplete resection or unresectability imatinib can be used.*

Key Words: *Gastrointestinal Stromal Tumors, Gastrointestinal neoplasm, GIST, Fusocelular Neoplasm.*

INTRODUCCIÓN

Los tumores del estroma gastrointestinal (TEGI en español, GIST de su acrónimo en inglés) son neoplasias de origen mesenquimal que representan aproximadamente el 0,1% a 3% de todas las neoplasias del tubo digestivo, con una frecuencia calculada de 10 a 20 casos por cada millón[1,2,3], 1,1 casos por cada 100/000 habitantes[4] y una mayor incidencia en el grupo de 50 a 60 años[3,5], aunque no parece estar limitada a un rango etáreo. Se presentan con igual frecuencia en ambos géneros, aunque parece tener un ligero predominio en el género masculino y están caracterizadas, a la inmunohistoquimica, por expresar CD117 y proteína CD34 en el 95%, vimentina positivo y desmina negativos para diferenciarlos de los melanomas y plasmocitomas[4-6,8].

Los tumores estromales gastrointestinales (TEGI) pueden presentarse a lo largo de todo el tubo digestivo, pero la mayor frecuencia es en estómago (50 - 70%), seguida por intestino delgado (20-30%), duodeno (3-5%). Otras localizaciones menos frecuentes son colon y recto (2 - 5%) y esófago (<1%), apéndice cecal (<1%)[1,4-5]. Si bien se describen en otras localizaciones como epiplón, mesenterio o retroperitoneo[9], estas, son raras.

Están constituidas por un grupo heterogéneo de tumores considerados en un principio como dependientes del musculo liso (leiomioma, meiomioblastoma y leiosarcoma) pero llamados tumores del estroma ya que pueden tener muchos otros orígenes[4].

La resección quirúrgica del tumor es el principal tratamiento y resulta por sí sola curativa en la enfermedad localizada, resecable y primaria. La extirpación de tumor debe ser macroscópica y microscópica (resección R0) y pueden ser necesarios la gastrectomía total, el procedimiento de Whipple o la resección abdominoperineal[6-7,10].

CASO CLÍNICO

Paciente de género masculino de 36 años de edad, ocupación profesor, estado civil casado, procedente y residente de La Paz, ingreso por el Servicio de Emergencias en fecha 12-03-2018 del Hospital Obrero N°1, sin antecedentes de importancia.

Consulta por dolor abdominal y vómitos. Cuadro clínico de aproximadamente 2 meses de evolución caracterizado por presentar dolor abdominal de aparición progresiva, en epigastrio, intensidad moderada, tipo cólico, irradiado a flancos , el cual se exacerba 4 días antes de consultar en el servicio de emergencias asociándose con vómitos de características gastrobiliosas. Al examen físico, paciente en regular estado general, algido, hidratado, PA: 110/70 mmHg, FC:78 lpm. FR: 22rpm, PESO 72 Kg. Al examen segmentario, abdomen a la inspección globuloso, doloroso a la palpacion superficial y profunda en epigastrio, donde se evidencia presencia de masa

solida que se extiende a ambos flancos, bordes regulares, no móvil, a la percusión timpanico en marco colonico, matoidez hepatica conservada, auscultación RHA (+) normoactivos.

La ecografía de ingreso reporta masa heterogénea con área quística en polo superior, aproximadamente 16x18x7mm., localizada en epigastrio y región umbilical con extensión hacia ambos flancos.

Figura N° 1.

Hemograma de ingreso dentro de limites normales Hemograma (GB: 8000 Xmm3, Hto 61 % y Hb 20.3 g/dl).

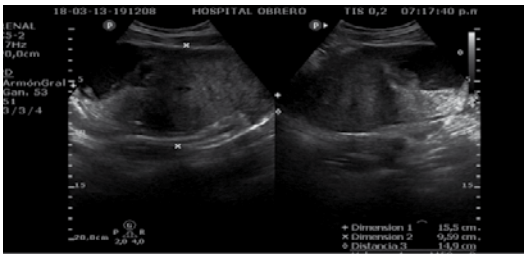

El diagnóstico de ingreso fue Tumor Abdominal en estudio.

Ya en internación, se realiza nueva ecografía que reporta masa descrita en cavidad abdominal en relación a tumor abdominal epigástrico y mesogástrico solida y quística de 151 x 142 x 162 mm con un volumen de 1877 cc, heterogéneo con escaso flujo doppler color y liquido libre en cavidad peritoneal escaso. Acentuada aerocolia

Figura N° 2.

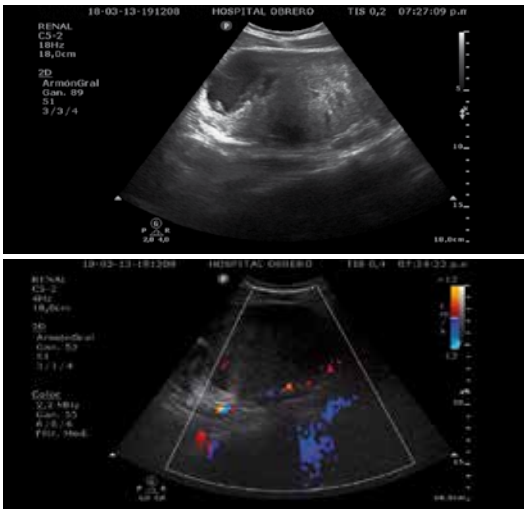

Al día siguiente de la admisión el hemograma reporta leucocitosis y desvió izquierdo (GB: 18900 x uL, S 90% y Linfocitos de 10%).

A la semana de internación, paciente presenta intensificación de la clínica con dolor abdominal intenso, difuso, al examen físico paciente álgico, abdomen con dolor a la palpación superficial y profunda a nivel difuso, con datos de irritación peritoneal, con RHA hipo activos. La tomografía simple muestra masa heterogénea inframesocólica que aparenta depender de yeyuno mide 17.6 x 14.6 x 7.6cm con un volumen aproximado de 1021 cc, con hiperflujo venoso periférico, colecciones circundantes en epigastrio e hipocondrio derecho de 309 cc sugerente de tumor gastrointestinal perforado, ascitis severa con burbujas de aire y peritonitis infectada. Derrame pleural bilateral.

Figura N° 3.

Es programado para cirugía de Emergencia. A través de incisión mediana supra e infraumbilical se identifica tumor de intestino delgado de 20x10cm, consistencia dura en yeyuno proximal a 30 cm del Angulo de treitz, perforado en borde antimesenterico con presencia de peritonitis generalizada y un absceso subfrenico izquierdo,

se realiza resección de tumor de intestino delgado-anastomosis termino terminal – lavado y drenaje de cavidad.

Figura N° 4.

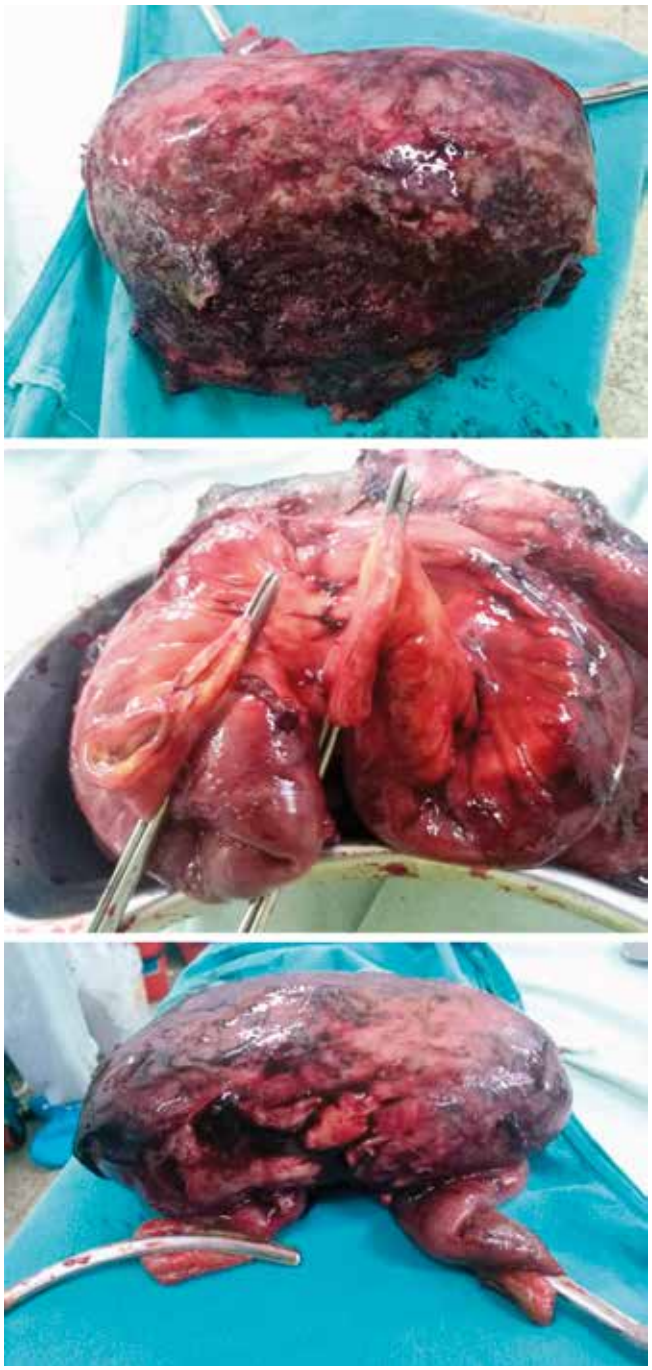

El diagnostico postoperatorio es Tumor Gastrointestinal Estromal perforado, Peritonitis generalizada.

Evoluciona sin intercurrencias y es externado una semana después de la cirugía para seguimiento por consulta externa.

El reporte de patología indica Neoplasia Fusocelular de bajo grado y la inmunohistoquimica Tumor del estroma gastrointestinal de grado intermedio.

DISCUSIÓN

Los tumores del estroma gastrointestinal (GIST, del inglés gastrointestinal stromal tumors) son un grupo raro de neoplasias, cuyo diagnóstico, idealmente, debería ser preoperatorio, (aunque por no ser mucosos el uso de instrumentos endoscópicos es dificultoso, excepción hecha a tumores ulcerados o punciones con aguja fina)[5] y muchas veces son descubiertos en cirugías de urgencias o por complicaciones como perforaciones y sangrados gastro intestinales[1] o en forma incidental en el 21% en cirugías abdominales por otra causa o neoplasias abdominales o en autopsias 10%[2,5]. Representan el 80% de todos los tumores mesenquimales gastrointestinales. Es importante el diagnostico preoperatorio, ya que este se asocia a mejor pronóstico[5].

TEGI definen un grupo de neoplasias no epiteliales en el que también se incluyen los tumores del músculo liso (leiomioma y leiomiosarcoma) y las neoplasias de nervios periféricos (schawnnomas). Su origen es a partir de las células intersticiales de Cajal (células intestinales marcapaso), las cuales están localizadas a lo largo del plexo mientérico de la pared intestinal formando una malla celular alrededor del plexo mioentérico y la muscularis propia de la pared gastrointestinal[8-9]. La mayoría se componen de células fusiformes (70 %), otros presentan predominantemente células epiteloides (20 %) y el restante 10 % consiste en una mezcla de células fusiformes y epiteloides[5]. pueden originarse desde el esófago hasta el ano, y raramente en el mesenterio, el peritoneo y otras localizaciones intraabdominales. La mayor localización es en estómago (50-70%) e intestino delgado[1]. Inmunohistoquimicamente se detecta expresión de receptores KIT (antígeno CD117) que puede ser focal, variable o difusa en el 95% de los casos. Para el 5 % restante que son KIT negativo, estos especímenes deben ser valorados por patólogos expertos y requerir análisis de mutación PDGFRA[3,5].

Las manifestaciones clínicas varían en un amplio rango desde 10 – 30% asintomáticos[5],

hasta manifestaciones dependientes de la localización, tamaño del tumor, pero en general son inespecíficas como sensación de repleción precoz, distensión abdominal, los tumores ulcerados pueden presentar sangrado visible u oculto con anemia asociada. Los tumores mas grandes presentan dolor abdominal, distensión y obstrucción al transito intestinal de grado variable pudiendo llegar hasta la obstrucción. La perforación no es frecuente. Pueden también presentarse como síndrome paraneoplasicos como hipoglucemia. En poblaciones pediátricas pueden presentarse asociadas a la triada de Carney asociadas a paragangliomas extra adrenales, condroma pulmonar, leiomioma esofágico o adenoma adreno cortical. También se describen asociaciones a neurofibromatosis tipo I con tumores estromales intestinales pequeños[4].

El consenso de 2001 [11], aporta una clasificación basada en la valoración del riesgo en el curso clínico de la enfermedad, determinado por el tamaño del tumor y el porcentaje de mitosis (evaluado en 50 campos de alto poder), es decir que los tumores menores de 2 cm con menos de 5 de 50 campos de poder tienen un riesgo bajo. Los tumores entre 5 a 10 cm hasta 5 mitosis de 50 campos de alto poder tienen un riesgo moderado y los tumores más grandes a 10 cm con más de 10 mitosis en 50 campos de alto poder, alto riesgo. De cualquier manera un mapa de perfil puede ser creado analizando las recurrencias alrededor del mundo, mostrando que las recurrencias a los 10 años después de la cirugía es calculado usando el diámetro máximo del tamaño del tumor, el número de mitosis, presencia o ausencia de ruptura capsular[5].

El proceso de diagnóstico requiere la valoración de la localización y el tamaño del tumor, pero por su localización mesenquimal, estos son poco valorables por endoscopia, aunque se usan para las localizaciones proximales. Por lo tanto la tomografía axial computarizada es el método de diagnóstico mas usado en las localizaciones abdominales. Esta puede ser usada no solo en el inicio del proceso de diagnóstico, sino también en el caso de recurrencia[3]. La resonancia magnética nuclear también puede ser usada especialmente en tumores pélvicos. La tomografía con emisión de positrones solo es útil para la valoración de la respuesta de terapia neoadyuvante[4] o para localizaciones secundarias[2].

La mejor estrategia de tratamiento es el diagnóstico precoz y la resección quirúrgica con márgenes limpios. Si bien es cierto que estos tumores deben considerarse potencialmente malignos aun sin metástasis de hasta 10 – 30%[2,5], el tratamiento de estos tumores es la resección quirúrgica completa con márgenes limpios (R0) para los tumores primarios, localizados y resecables, aunque un 40 – 59% desarrollan enfermedad recurrente o metástasis después de una resección potencialmente curativa[5]. Generalmente no se aconseja resección linfática por el poco porcentaje de compromiso linfático. En caso de recidiva de la enfermedad, esta se presenta por encima de los 5 años de la primera resección y generalmente la metástasis son a hígado (15-50%)[5] y peritoneo, más rara vez a hueso o pulmones[1]. Estos tumores metastizan generalmente por extensión intraabdominal, mientras que las metástasis extraabdominales suelen hacerlo por diseminación hematógena. Los criterios de irresecabilidad pueden ser el compromiso del tronco celiaco, de la arteria mesentérica superior o de la confluencia porto mesentérica[4]. La presencia de metástasis no contraindica la cirugía en razón de los beneficios que ésta pueda presentar como paliación de síntomas y sangrado[2]. Aparentemente la probabilidad aumentada de metástasis depende más del tamaño del tumor que del índice de mitosis[5]. Actualmente se han publicado series con resecciones laparoscópicas y cirugías robóticas con las ventajas que el acceso mínimamente invasivo con lleva, pero aún no existen suficientes estudios relacionados con la seguridad a largo plazo ya que están en niveles de investigación clínica[5].

La sobrevida a los 5 años es cercana al 70% en pacientes con cirugías resectivas totales, comprada con los cerca de 3 años antes de la introducción del mesilato de imatinib[4]. En caso de estadios avanzados de enfermedad, la quimioterapia citotóxica no es efectiva y la radioterapia tienen alcance limitado. Desde la introducción del Imatinib, este ha sido aprobado como medicamento de primera línea en caso de enfermedad avanzada o metastásica o tumores inoperables. Este medicamento compite con

las moléculas de trifosfato de adenosina (ATP) bloqueando la habilidad de autofosforilizacion del receptor de tirosina kinasa[1]. La dosis es de 400 mg por día, aunque se desarrolla resistencia al tratamiento a la larga en la mayoría de los pacientes. De hecho un 5% de pacientes presentan resistencia primaria al tratamiento con Imatinib y 14% resistencia temprana y en 2 a 3 años se desarrolla resistencia secundaria en cerca del 50% de los pacientes[12]. Ahora bien, en caso de que los márgenes de resección estén comprometidos, debe iniciarse imatinib como forma de tratar la enfermedad residual y esta debe mantenerse por el tiempo como los efectos benéficos sean observados o incluso después de la remisión radiológica completa, ya que la suspensión del tratamiento resulta en una rápida progresión de la enfermedad[13]. En caso de progresión de la enfermedad pese al tratamiento adecuado con imatinib, debe duplicarse la dosis a 800 mg por día, aunque esto lleva a una intolerancia por el paciente, pudiendo cambiarse a un medicamento de segunda línea como el Sunitinib, con el que rara vez se consigue respuesta radiológica completa[14].

CONCLUSIÓN

Los tumores del estroma gastrointestinal (GIST) son los tumores mesenquimales mas frecuentemente observados en el tracto gastrointestinal. Que aunque raros comprenden un espectro grande de tumores desde benignos, hasta carcomas altamente malignos. Se consideran factores pronósticos al tamaño del tumor, el índice mitótico, el sitio de origen y el estatus de mutación kinasa. La tinción inmunohistoquimica para KIT y su expresión CD117 se usa como diagnóstico histopatológico definitivo. La resección quirúrgica completa es el pilar de tratamiento y en casos de resección incompleta o irresecabilidad puede usarse imatinib.

REFERENCIAS

1. *Rutkowski P, Debiec-Rychter M, Ruka W. Gastrointestinal stromal tumors. Mol Diag Ther 2008;3:131-43*
2. *El-Menyar A, Mekkodathil A, Al-Thani H. Diagnosis and management of gastrointestinal stromal tumors: An up-to-date literature review. J cancer research and Therapeutics. 2017;13:889-900.*
3. *Raut CP, Morgan JA Ashley SW. Current issues in gastrointestinal stromal tumors: Incidence, molecular biology and contemporary treatment of localized and advanced disease. Current Opinion in Gastroenterology 2007:23:149-58.*
4. *Martin-Broto J, Martinez-Marin V, Serrano C, Hindi N, Lopez-Guerrero JA, Ramos-Asensio R, Vallejo-Benitez A, et al. Gastrointestinal stromal tumor (GISTs): SEAP-SEOM consensus on pathologic and molecular diagnosis. Clin Transl Oncol 2017;19:536-545.*
5. *Akahoshi K, Oya M, Koga T, Shiratsuchi Y. Current clinical management of gastrointestinal stromal tumor. W J of Gastroenterol 2018;14:2806-17.*
6. *Carlos Agustín Arnaud-Carreño. Tumores del estroma gastrointestinal (GIST). Revista de Gastroenterología de México 011;Supl.1(76):94-96.*
7. *Oscar Tapia E.. Juan Carlos Roa S. Tumores del Estroma Gastrointestinal (GIST): Características Clinico-Morfológicas y Perfil Inmunohistoquímico.Int.J.Morphol.29(1):244-251, 2011.*
8. *Ramos Cocarras AE, Valles Gaboa ME, Rodriguez Nuñez JR, Neyra Rodriguez CM, Vargas La O FA. Tumor del estroma gastrointestinal. Rev Gastroenterol Peru 2014;34:237-41.*
9. *Mercedes Pérez C. , Enrique Vázquez S. Tumores del estroma gastrointestinal: Diagnóstico y estadificación. 2009. Vol. 8 N.º 2.69-75. Disponible en: http://aeeh.es/wp-content/uploads/2012/05/v8n2a528pdf001.pdf*
10. *Hirota S, Isozaki K, Moriyama Y, Hashimoto K, Nishida T, Ishiguro S, et al. Gain-of-function-mutations of c-kit in human gastrointestinal tumors. Science. 1998;279:577-80.*
11. *Fletcher C, Bermann JJ, Corless C, Gorstein F, Lasota J, Longley J et al. Diagnosis of gastrointestinal stromal tumors: a consensus approach. Hum Pathol 2002;10:81-9*
12. *Demetri GD, von Mehren M, Blanke CD. Efficacy and safety of imatinib mesylate in advanced gastrointestinal stromal tumors. N Eng J Med 2002;347:472-80.*

13. *Blay JY, Le Cesne A, Ray-Coquard. Prospective multicentric randomized fase III study of imatinib in patients with advanced gastrointestinal stromal tumors comparing interruption versus continuation of treatment beyond 1 year: A French sarcoma Group. J Clin Oncol 2007;25:1107-13.*
14. *Demetri GD, van Oosterom AT, Garrett CR. Efficacy and safety of sunitinib in patients with advanced gastrointestinal stromal tumor after failure of imatinib. Lancet 2006;368:1329-38.*