# ANGIOFIBROMA CELULAR DE VAGINA

## *CELLULAR ANGIOFIBROMA VAGINA*

Omar Félix Campohermoso Rodríguez[1], Hever Plati Tinta Mamani[2], Esther Elizabeth Tarqui Segura[3], Nicol Valle Estrada[4], Ema Torrez Mayta[5], Flavio Condori Vargas[6],

[1]Médico Cirujano, Ginecólogo-Obstetra, Docente Emérito de Medicina UMSA.
[2, 3, 6]Médico Cirujano UMSA.
[4]Médico Cirujano, UPFT.
[5]Licenciada en Enfermería, UPEA.

**RECIBIDO: 20/05/2016**
**ACEPTADO: 05/08/2016**

## INTRODUCCIÓN

La presencia de tumores y quistes en pared anterior de vagina es poco frecuente, su incidencia está estimada en un 1%, y es de poca repercusión clínica[(1)].

En la literatura médica-ginecológica se hace referencia a la presencia de quistes, residuales embrionarios del conducto de Wolff, a veces nacen de inclusiones persistentes del epitelio de los conductos de Müller conocido como quiste de Gartner[(2-3)]

El conducto de Gartner, descrito por primera vez por el anatomista danés Hermán Treschow Gartner (1785-1827), puede ser definido como un vestigio en la mujer de la parte caudal del conducto de Wolff. Esta estructura del cuerpo de Wolff están tapizadas por un epitelio de células cúbicas o cilíndricas de altura variable, de una o varias capas (de transición). Por fuera de este epitelio, en el conducto de Gartner, se encuentra poco o casi nada de tejido muscular. En algunas oportunidades el epitelio puede ser escamoso. Este vestigio puede ser distendido por medio de un líquido claro, convirtiéndose este tubo atrófico en un quiste[(4).]

Los quistes del conducto de Gartner casi siempre se localizan cerca de la pared antero-lateral de la vagina, siguiendo la ruta del conducto mesonéfrico. Casi siempre son menores de 2 cm, benignos, asintomáticos y que se descubren durante la exploración genital de rutina. Cuando son grandes pueden manifestarse con dispareunia, condicionar la distocia durante el parto o simular un prolapso de órganos pélvicos (como cistocele) [(5-6)].

El angiofibroma celular fue descrito por primera vez por Nucci et al., en el año 1997. Es un raro tumor benigno de origen mesenquimal y se presenta en las regiones genitales de ambos sexos que afectan principalmente a la vulva de las mujeres de mediana edad y región inguinal de los varones de edad avanzada. Sin embargo, rara vez se ha reportado en la vagina.[(7)(8)] Microscópicamente se caracteriza principalmente por dos componentes: 1) Proliferación bien circunscrita de células fusiformes sin atipia, formando pequeños fascículos entremezcladas con escasas fibras colágenas y, 2) Presencia de estructuras vasculares de pequeño y mediano calibre, en general de forma redondeada y con marcada hialinización de sus paredes.[(9)]

## CASO CLÍNICO

Paciente J.H.M. de sexo femenino de 32 años de edad procedente y residente de La Paz, acude a consulta ginecológica por presencia de masa ocupante en vagina que protruye y exterioriza tras el pujo con leve dolor, reductible manualmente.

Antecede que en noviembre del 2014 consulta por sangrado transvaginal en escasa cantidad,

con periodo gravídico de dos meses, donde se realiza AMEU/LUI terapéutico por AB en curso, ya en el acto se evidencia de manera incidental nódulo blando en pared anterior de vaginal sin signo sintomatología de la misma.

No refiere antecedentes patológicos de importancia, AGO, G: 2 P: 1 AB: 1, FUM 22-03-16, FUP: 05-06-08, MAC: T de cobre, por un año hace cinco años, PAP: Hace más de un año aparentemente normal. Peso: 80 kg Talla: 1.57 m, IMC: 32.

A la exploración ginecológica se evidencia la presencia de masa tumoral en vagina del tamaño de un huevo de gallina aproximadamente, localizado en pared anterior, tercio medio, recubierto con mucosa de aspecto normal, que se exterioriza a la maniobra de Valsalva (Fig. 1 y 2), a la palpación blanda de pared lisa, borde regular móvil no dolorosa de 7x5 cm aproximadamente. El diagnóstico clínico fue Quiste de Gartner.

**Figura Nº 1**

**Antes de la Maniobra de Valsalva.**

**Figura Nº 2**

**Después de la Maniobra de Valsalva.**

## ECOGRAFÍA

La ecografía pélvica transvaginal reporta que al interior del canal vaginal se aprecia una masa ocupativa de forma más o menos ovoide la cual mide 75 x 50 x 60 mm aproximadamente la misma es ecogénica, presenta ecoestructura heterogénea, muestra escasos vasos desorganizados en su interior. En la región topográfica del anexo izquierdo se observa una formación anecogénica ovoide de pared lisa, contenido homogéneo y realce posterior positivo la cual mide 36 por 26 mm, volumen aproximado de 15 cc. El Diagnóstico ecográfico concluye: “Masa ocupativa sólida de origen a determinar en el canal vaginal más quiste ovárico izquierdo probablemente de origen funcional“ (Fig: 3).

**Figura Nº 3**

**Ecografía Transvaginal**

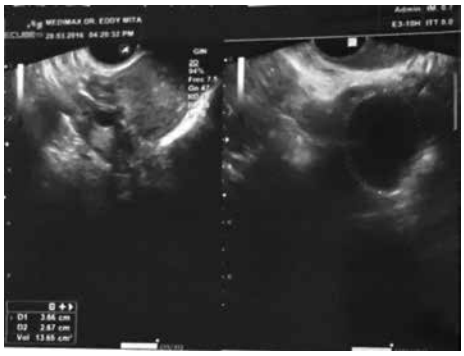

## TRATAMIENTO

Bajo anestesia raquídea se realizó tracción del quiste con punto de referencia (Fig: 4), escisión con incisión en losange en pared anterior de vagina, divulsión digital hasta la completa enucleación (Fig: 5 y 6). Hemostasia del lecho quístico, aproximación de bordes vaginales, colpoperinorrafia anterior y colocación de tapón vaginal.

**Figura Nº 4**
**Tracción de Quiste con Punto de Referencia.**

**Figura Nº 5**
**Divulsión de Quiste**

**Figura Nº 6**
**Pieza Operatoria**

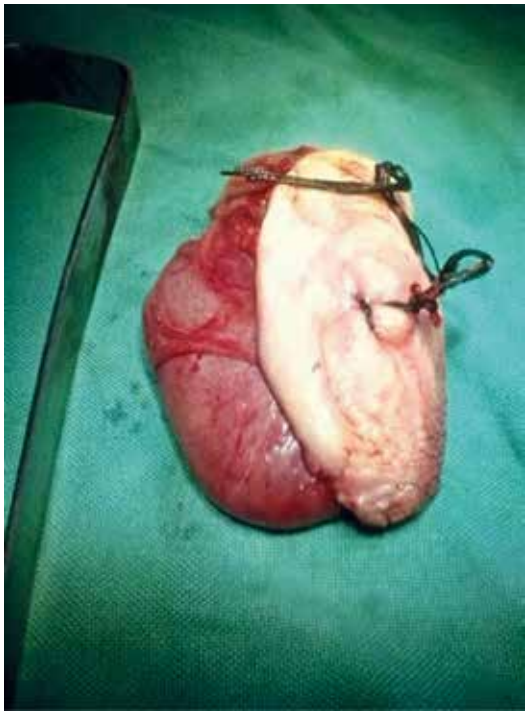

## HISTOPATOLOGÍA

### Hallazgos Macroscópicos

Formación ovalada de tejido de 8x4.5x4 cm revestido por tejido pediculado de 8x4.5 cm a los cortes homogéneo oscuro de consistencia firme.

### Hallazgos Microscópicos

Los cortes histológicos muestran epitelio escamoso típico en profundidad se observa lesión constituida por la proliferación de fibrocitos dispuestos en forma aislada, disociadas por material mixoide y vasos de variados tamaños por veces dilatados y congestivos. No hay señales de malignidad. Concluyendo el diagnostico histopatológico de *Angiofibroma* en pared anterior de vagina.

## DISCUSIÓN

El presente caso clínico, que en un principio se consideró como un quiste de Gartner clásico, pero el estudio histopatológico reporta un Angiofibroma. En el quiste de Gartner, el epitelio quístico es de células cúbicas otras veces cilíndricas.

El angiofibroma celular es un raro tumor benigno de origen mesenquimal y se presenta en las regiones genitales de ambos sexos. En la mujer afectan principalmente a la vulva y rara vez en

la vagina.[8] Microscópicamente se caracteriza principalmente por dos componentes: 1) Células fusiformes sin atipia, y 2) Estructuras vasculares de pequeño y mediano calibre, en general de forma redondeada y con marcada hialinización de sus paredes.[9]

Los quistes del conducto de Gartner son generalmente pequeños y clínicamente silenciosos pero, a veces, pueden ser lo suficientemente grandes como para producir síntomas, y los estudios ecográficos se hacen necesarios para hacer un diagnóstico diferencial como: 1) Quiste de Bartholino, se producen por oclusión del conducto de la glándula, está revestido por células secretoras de mucina, células escamosas, o células transicionales, localizada cerca de la apertura de la glándula de Bartholino hacia el vestíbulo.[10] 2) Quiste de Skene, las glándulas de Skene, también conocidas como glándulas periuretrales o parauretrales femeninas son unas glándulas de pequeño tamaño (habitualmente en número de cuatro) que se localizan en la cúpula de la vagina, alrededor del borde ínfero distal de la uretra, y generalmente pasan desapercibidas excepto en casos de infección u obstrucción.[11] 3) Quiste de inclusión o epidermoide que se sitúan en la pared posterior de la vagina junto a una cicatriz (episiotomía) de un traumatismo anterior y recubiertos por epitelio escamoso, se debe a una reacción de cuerpo extraño:[12] 4) Quiste suburetral, los quistes suburetrales son infrecuentes, se forman a partir de restos embrionarios o de la obstrucción de las glándulas parauretrales, cuya localización, en más del 85% de los casos, se encuentra en los dos tercios proximales y cara posterior y lateral de la uretra.[13] 5) Divertículo uretral, son neocavidades que se encuentra tapizadas de epitelio, se encuentra comúnmente en la pared vaginal anterior a lo largo de los dos tercios distales de la vagina.[11] Y 6) otros como el cistocele. Son los diagnósticos diferenciales más comunes que se debe tener en cuenta en patologías de la pared vaginal.

## CONCLUSIÓN

Los quistes de Gartner, aunque poco frecuentes, nos plantea considerar un diagnóstico diferencial de cualquier otra masa vaginal, como el presente caso de angiofibroma celular. Esto nos permitirá realizar un tratamiento más adecuado y seguro.

El tratamiento depende de los síntomas que desencadene, generalmente es quirúrgico y en todos los casos deben investigarse el diagnóstico diferencial de otras malformaciones genitourinarias concomitantes.

Es necesario tener en cuenta los diversos diagnósticos diferenciales de los quistes vaginales, presentamos el siguiente cuadro de diagnóstico diferencial (Cuadro Nº 1)[15]

**Cuadro Nº 1**

**Diagnóstico Diferencial de Quistes Vaginales**

| TIPO DE LESIÓN QUÍSTICA | ORIGEN Y CARACTERÍSTICAS |
|---|---|
| **Quiste Mülleriano** | Por persistencia de restos Müllerianos. Son el tipo más común de quiste vaginal anterolateral. |
| **Quiste de los conductos de Gartner** | Resto embrionario Wolffiano en la cara anterolateral vaginal y con anomalías del tracto urinario asociadas. |
| **Quiste epidérmicos de inclusión** | Por restos epiteliales enterrados tras cirugía perineal. Es el más común de los no embrionarios. |
| **Quiste de las glándulas de Bartholino** | Obstrucción de la glándula de Bartholino por infección o moco. En el introito medial a labios menores. |
| **Quiste de tipo endometriósico** | Implante ectópico de glándulas endometriales. Aspecto achocolatado con crecimiento cíclico y dolor. |
| **Adenosis vaginal** | Embrionario, por presencia de epitelio glandular dentro de la vagina. Aspecto de mora rojiza. |
| **Quiste de glándulas de Skene** | Obstrucción de glándulas parauretrales de Skene. En el extremo distal uretral. Causa disuria. |
| **Carúncula uretral** | Lesión roja polipoidea por ectropion mucoso uretral por regresión menopáusica de la mucosa vaginal. |
| **Divertículo uretral** | Tras infección parauretral. En 2/3 distales uretrales. Tras su expresión se obtiene orina o pus. |
| **Quiste del canal de Nuck** | Persistencia del conducto de Nuck que acompaña al ligamento redondo hasta los labios mayores. |
| **Ureterocele ectópico** | Dilatación quística distal del uréter ectópico que protruye en vagina como una lesión quística. |
| **Cistocele** | Prolapso vaginal por descenso vesical. Fácilmente identificable a la exploración física. |
| **Vaginitis enfisematosa** | Raro proceso con quistes llenos de gas en los 2/3 superiores de la vagina. Asociado a Trichomonas |
| **Hidradenoma** | Rara lesión consistente en nódulos móviles en la porción medial de los labios mayores. |
| **Quistes dermoides** | Lesión extremadamente rara originada en el espacioparavaginal. |

## REFERENCIAS


1. *Arias Valdés EM. et al. Quiste del conducto de Gartner asociado a carcinoma microinvasor de cérvix y presentado en una paciente como prolapso de órganos pélvicos. Prog Obstet Ginecol. 2014;57(7):308—311*
2. *De Gonzalo JT. García M. Blanco IG. Quiste vaginal de inclusión gigante. Prog Obstet Ginecol 2001;44:220-222*
3. *Robbins SL. Cotran RS. Patología Estructural y Funcional. 3º ed. México: Ed. Interamericana; 1987. Pág,1101*
4. *Singer E. Marzio F. Solari J. Deparci AA. Quiste del Conducto de Gartner. Rev. A r g. de Urología y Nefrología. Vol. 50 • NP 2 • A ñ o 1984*
5. *Macías NN. Velázquez PI. Godoy N. Quiste de Gartner. Presentación de un caso y revisión de la bibliografía. Ginecol Obstet Mex, 2014; 82:252-256.*
6. *Gonzales-Merlo J. Ginecología. 8º ed. Barcelona: Ed. Masson; 2003. Pág. 380*
7. *Jyotsna NB. Biswajit D. Vikram GR. Prerna A. Cellular Angiofibroma of Vagina Presenting with Secondary Infertility. J. Reprod Infertil. 2014 Jul-Sep; 15(3): 165–167.*
8. *Guzmán M. DelgadoaJJ. Ramosb P. Herona S. Martínez N. Canoa A. Zapicoa A. Angiofibroma celular de vulva: una entidad a investigar. Clin Invest Ginecol Obstet. Vol. 39. Núm. 6. Noviembre - Diciembre 2012*
9. *Jorge DL. Ortiz E. Padilla A. Ortiz C. Angiofibroma celular pedunculado del labio mayor. Estudio clinicopatológico e inmunohistoquímico de un tumor poco frecuente, característico de tejidos blandos de la región perineal. An Med (Mex) 2008; 53 (1): 36-40*
10. *Adauy A. Salinas H. Naranjo B. Retamales B. Quistes Vaginales. Rev Chil Obstet Ginecol 2006; 71(4)*
11. *Busto L. Barghoutti I. Zarraonandia A. et al. Quiste De La Glándula De Skene: 4 Casos y Revisión de Literatura. Arch. Esp. Urol. 2010; 63 (3): 238-242*
12. *De Gonzalo JY. Garcia M. Blanco IG. Quiste vaginal de inclusión gigante. Prog Obstet Ginecol 2001;44:220-222*
13. *Romero R. Rodrigues S. Escobar L. et. Al. Quiste Suburetral. Reposte de un Caso. Ginecol Obstet Mex 2009;77(3):160-4*
14. *Cánovas JA. Prieto L. Rodríguez E. Tratamiento Quirúrgico del Divertículo Uretral Femenino. Arch. Esp. Urol. v.58 n.1 Madrid ene.-feb. 2005*
15. *Eilber KS, et al. Benign lesions of the vagina. J Urol. 2003;170:717-722*