

CASO ANATÓMICO

BIFURCACIÓN ALTA DE LA ARTERIA BRAQUIAL (HUMERAL)

BIFURCATION OF THE BRACHIAL ARTERY (HUMERAL)

Dr. Orlando José Alvarez Guisbert, Profesor Emérito de Anatomía Humana, UMSA. (1). Dr. Omar Félix Campohermoso Rodríguez, Profesor Emérito de Medicina, UMSA (2). Dr. Guillermo Alvarez Durán Docente de Anatomía de la UNIVALLE (3)

RESUMEN:

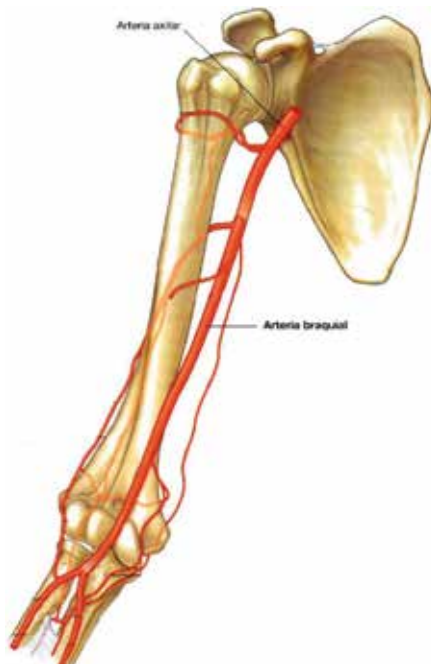
El presente trabajo se trata de la observación, por disección, de la bifurcación alta de la arteria braquial o humeral en cadáveres. En 34 años, de trabajo de docencia en anatomía en anfiteatros de Universidades de La Paz, Bolivia y realizando disecciones en más de 200 cadáveres, se observaron, en cuatro de ellos, la bifurcación alta de la arteria braquial o humeral. Hoy presentamos el último hallazgo de esta serie.

Palabras Clave: Arteria axilar, braquial, radial y ulnar; división alta de la braquial.

INTRODUCCIÓN:

La Arteria braquial o humeral, es continuación de la arteria axilar: su límite superior es el borde inferior del músculo pectoral mayor y termina dividiéndose, en la fosa cubital: en arteria radial y cubital, a nivel de la cabeza del radio (Fig. N°1). La arteria pasa de la fosa axilar al conducto braquial: este conducto tiene los siguientes límites:⁽¹⁾

Figura N° 1



1. **PARED ANTERIOR.** El músculo coracobraquial por arriba y el borde interno del bíceps (*músculo satélite* de la arteria del brazo).
2. **PARED POSTERIOR.** Por el vasto interno o porción medial del tríceps, por arriba; el septo o tabique intermuscular medial, y el braquial, más abajo.
3. **PARED LATERAL.** El intersticio celuloso que separa bíceps del braquial.
4. **PARED INTERNA.** La aponeurosis o fascia del brazo y la piel.

Las ramas colaterales de la arteria humeral o Braquial son las Sigüientes:⁽¹⁻²⁻¹⁰⁾

1. **RAMAS MUSCULARES.** Destinados a los músculos: deltoides, coracobraquial, las dos porciones del bíceps, braquial anterior y vasto interno.

RAMA DELTOIDEA. Nace de la parte superior de la humeral y después de pasar por debajo del bíceps y del coracobraquial se distribuye en la parte inferior del deltoides y la porción adyacente del braquial anterior.

2. **ARTERIA NUTRICIA DEL HUMERO.** Se origina en el tercio superior del brazo de la humeral o braquial o una de sus colaterales

(más frecuentemente de la colateral externa). Ingresa al agujero nutricio del húmero cerca de la inserción coracobraquial.

3. **ARTERIA BRAQUIAL (HUMERAL) PROFUNDA O COLATERAL LATERAL O EXTERNA.** Es la rama más importante de la humeral o braquial. Tiene su origen cerca de la extremidad superior de la humeral. Se introduce en la hendidura humerotrípital de Avelino Gutiérrez, se coloca en el canal de torsión y discurre en éste, junto al nervio radial, de medial a lateral; atraviesan la región posterior donde envía ramos al tríceps (la más importante es la *arteria del vasto interno*). Un poco por encima del epicóndilo lateral, se divide en dos ramas terminales:

RAMA ANTERIOR O RAMO COLATERAL RADIAL. Discurre por el canal externo del pliegue del codo o surco bicipital lateral (conformado por el bíceps y el braquiorradial y los radiales [por fuera]) y termina anastomosándose (por delante de la articulación humerorradial) con la arteria recurrente radial anterior (rama de la radial).

RAMA POSTERIOR O COLATERAL MEDIAL. Desciende por detrás del septo o tabique intermuscular lateral o externo y detrás del epicóndilo lateral se anastomosa con la recurrente radial posterior (rama de la interósea posterior) y con la arteria ulnar inferior.

4. **COLATERALES MEDIALES O ULNARES O CUBITALES.** Son dos una superior y otra inferior

COLATERAL ULNAR O CUBITAL SUPERIOR. Nace en la parte superior del brazo, adopta una dirección oblicua hacia abajo y adentro; atraviesa el tabique o septo intermuscular interno junto con el nervio cubital o ulnar (arteria satélite del nervio ulnar); desciende por detrás de éste tabique hasta la epitroclea o epicóndilo medial, donde termina anastomosándose con la recurrente cubital o ulnar posterior (rama de la ulnar). En su trayecto vasculariza al vasto interno.

COLATERAL ULNAR O CUBITAL INFERIOR. Nace a dos o tres traveses de dedo por encima del pliegue del codo o fosa cubital. Se dirige hacia abajo y adentro, pasa por detrás del nervio mediano, y por encima de la epitroclea o epicóndilo medial se divide en dos ramas:

RAMA ANTERIOR. Irriga al músculo braquial y a los músculos epitrocleares o del epicóndilo medial. Se anastomosa con la recurrente cubital o ulnar anterior.

RAMA POSTERIOR. Desciende por detrás de la epitroclea o epicóndilo medial, se distribuye en los músculos vecinos, en el periostio y en el hueso. Se anastomosa con la recurrente cubital o ulnar posterior, y por intermedio de una rama transversal profunda, con la humeral profunda o recurrente radial interósea o posterior: anastomosis olecraneana o supraepicondílea medial del codo.

Variantes de la Arteria Braquial o Humeral:

Una buena parte de textos clásicos y modernos indican la existencia de esta división (Testut-Jacob, Testut-Latarjet, Latarjet-Ruiz-Liard, Gardner, Gray, Moore, Lipper. y otros).⁽³⁾

Testut, de la escuela latina indica:⁽⁴⁾

“... se ve con bastante frecuencia (una vez cada ocho o diez sujetos) bifurcarse la arteria humeral más arriba del codo. Esta división llamada alta o prematura, se efectúa lo más a menudo en el tercio superior del brazo; pero se la encuentra también, aunque rara vez, bien el tercio medio, bien en el tercio inferior. Ya hemos visto que esta división puede ascender hasta la axila y aun hasta el cuello”.

Gray, de la escuela anglosajona menciona:⁽⁵⁾

“...En ocasiones la arteria se divide a un nivel más alto en dos troncos que luego se reúne de nuevo. Frecuentemente se divide a un nivel más alto de lo normal, resultando de esta de esta división alta tres vasos: arterial radial, arteria cubital y arteria interósea común...”

Lippert, De la escuela anglosajona indica:⁽⁶⁾

“En ocasiones la arteria braquial humeral ya

se divide en sus ramas terminales en el brazo o incluso en la región axilar ‘ramificación alta’. A veces una de estas ramas se sitúa en la superficie de la aponeurosis bicipital (arteria braquial superficial”.

Gardner, por su parte indica: ⁽⁷⁾

“Las anomalías de la arteria humeral y de sus ramas son frecuentes. La mayor importancia aparece aproximadamente en una cuarta parte de los casos. Por orden de frecuencia son: 1) la bifurcación alta; 2) la arteria mediana persistente, y 3) la arteria cubital superficial. El origen alto de una arteria del antebrazo aparece frecuentemente asociado con un trayecto más superficial que el habitual del vaso. En estos casos puede ser lesionado el vaso durante la punción venosa en la fosa cubital o surco bicipital interno”.

MATERIAL Y MÉTODOS:

Para el presente trabajo de investigación se utilizó cuatro cadáveres, recogidos de la Morgue del Hospital General de La Paz.

| | |
|-----------|--|
| Cadáver 1 | Hace 20 años en un cadáver de sexo masculino raza mestiza y edad aproximada de 45 años, se halló esta variación, la bifurcación alta de la braquial en el lado izquierdo |
| Cadáver 2 | Hace 10 años, en un cadáver de sexo masculino raza mestiza de 50 años de edad aproximada, se halló la bifurcación alta, pero solo en el lado derecho. |
| Cadáver 3 | De igual manera hace 5 años en otro cadáver de sexo femenino de 50 años de edad aproximadamente, se observó la bifurcación alta de la braquial en el lado derecho. |
| Cadáver 4 | En el presente año (2014) en el primer semestre encontramos en un cadáver de sexo masculino de unos 70 años de edad, raza mestiza, realizando la disección de la región braquial observando la bifurcación alta de la braquial en ambos lados. |

El método de estudio es la Disección clásica, por planos, topográfico regional, de la Anatomía Humana.

Instrumental:

- Estuche de disección:
 - Bisturíes, pinzas anatómicas con diente y sin diente, tijeras rectas y curvas,
- Medios auxiliares.
 - Gelatina, lápices de colores; amarillo, rojo y azul.
- Guantes quirúrgicos, mandil, gorro y barbijo

Técnica y Caso Anatómico:

Después un repaso teórico básico, la arteria braquial se procede a disecar, realizando incisiones cutáneas y separando los músculos de la región braquial. Como se mencionó antes, la arteria de extiende desde el borde inferior del pectoral mayor hasta la parte media del pliegue del codo, donde se divide en dos ramas, la radial y ulnar o cubital. Su línea de proyección o anatomía de superficie es desde la parte media de la clavícula hasta el parte media del pliegue del codo.

Una técnica nuestra es la de inyectar gelatina o acrílico autocurable intravascular un día antes a la disección, lo cual permite una mejor disección de las arterias y sus correspondientes ramas. Por lo tanto, el uso previo de sustancias colorantes como la gelatina, el acrílico autocurable, silicona líquida, permite una disección más objetiva del curso arterial, sus relaciones y la disección minuciosa de sus colaterales.

El presente caso se trata de un cadáver de sexo masculino, de aproximadamente 70 años de edad, donde la disección minuciosa muestra la bifurcación alta de la arteria braquial en los dos brazos (Fig. 2 y 3).

Las arterias radiales mantienen su relación con el borde interno del bíceps braquial y su cruce con el nervio mediano (Fig. 2, 3 y 4). Las arterias ulnares se encuentran más profundamente y emite las colaterales que corresponderían a la braquial, como la arteria deltoidea, la nutricia del húmero; la colateral ulnar superior e inferior y la humeral profunda o colateral externa⁽⁹⁾ que acompaña al nervio radial en el canal de torsión del húmero (Fig. 7 y 8). Las interóseas anterior y posterior (Fig. 5 y 6)

Fig. N° 2, Brazo derecho
Arteria radial, 2) arteria ulnar y 3) arteria axilar



Fig. N° 3, Brazo derecho
1) Arteria axilar, 2) arteria radial, 3) arteria lunar y 4) Nervio mediano

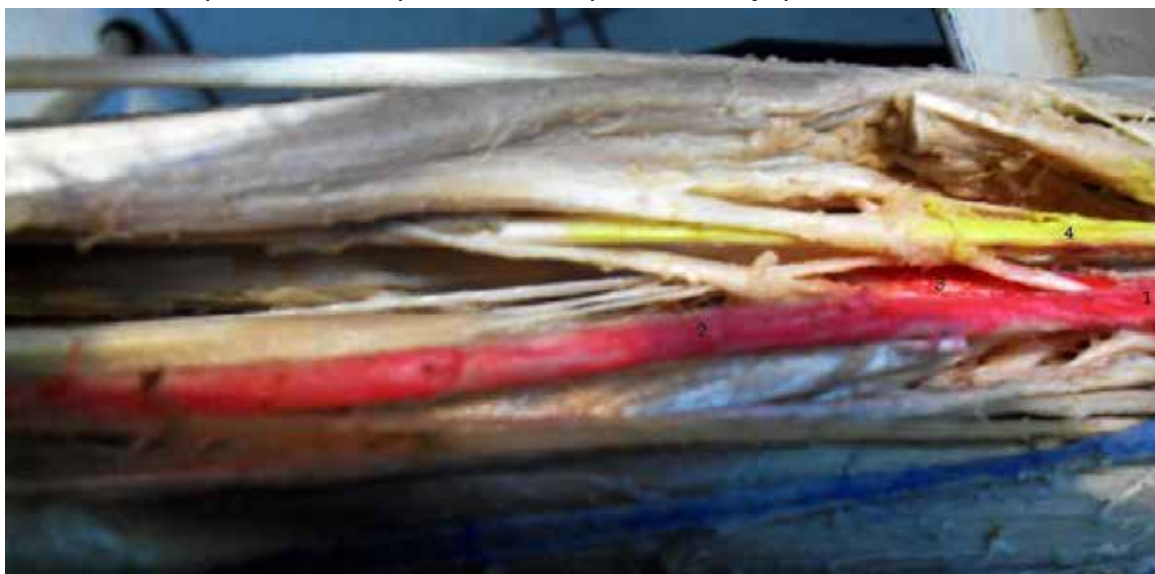

Fig. N° 4: Brazo izquierdo
Arteria radial, Arteria ulnar, 1) Braquial profunda, 2) Nervio mediano y Arteria axilar

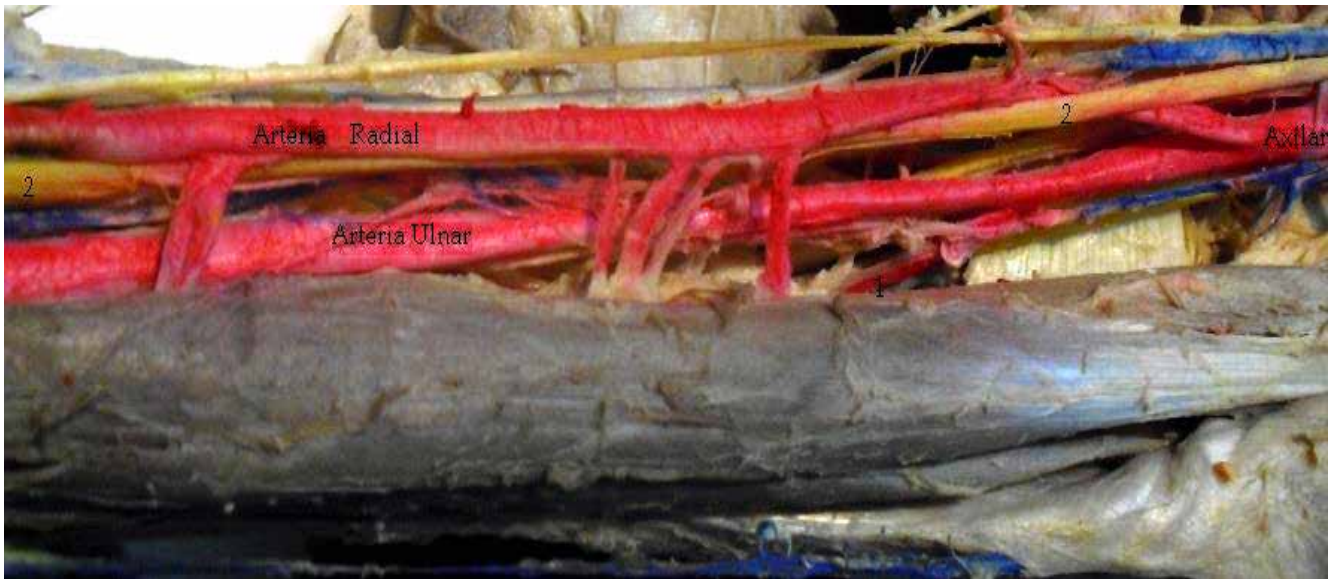
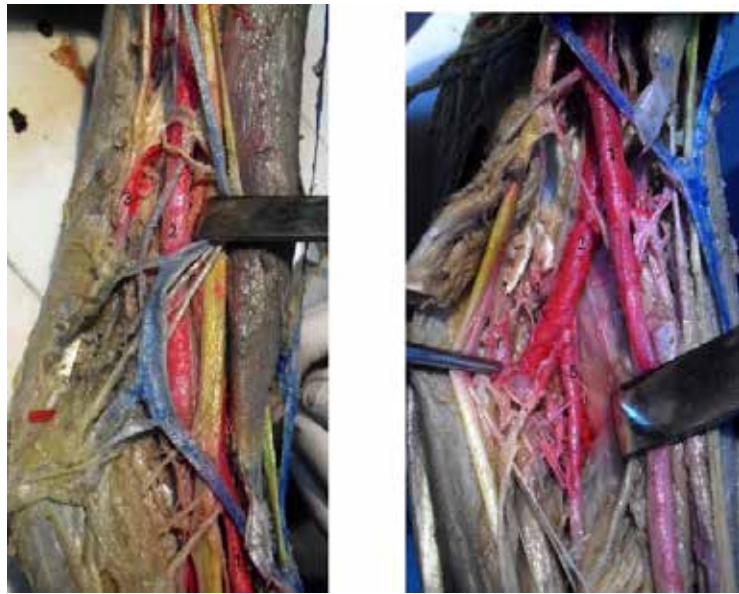


Fig. N° 7: 1) Arteria ulnar, 2) Arteria radial, 3) Colateral externa a Braquial profunda y 4) Recurrente radial anterior



Fig. N° 8: 1) A. Radial, 2) A. Ulnar, 3) Colateral ulnar inferior, 4) Tronco de las recurrentes y 5) Tronco de las interóseas



**Fig. N° 5: Brazo izquierdo
Arteria radial, Arteria ulnar, 1) Braquial profunda, 2) Nervio mediano**



1-Braquial profunda 2- Nervio radial

**Fig. N° 6: Brazo izquierdo
Arteria radial, 2) arteria ulnar, 3) tronco de las recurrentes, 4) tronco de las interóseas 5) interósea anterior y 6 interósea posterior**



1-Arteria radial 2-Arteria ulnar 3-Tronco de las recurrentes 4-Tronco de las interóseas 5-Interósea anterior 6- Interósea posterior

Por debajo del pliegue del codo la radial y la ulnar mantienen las relaciones clásicas y emiten sus colaterales normalmente correspondientes:

arteria ulnar, colateral externa o braquial profunda, tronco de las recurrentes y tronco de las interóseas (Fig. 9 y 10).

Fig. N° 9: 1) A. Radial, 2) A. Ulnar, 3) Colateral externa o braquial profunda, 4) Tronco de las recurrentes y 5) Tronco de las interóseas

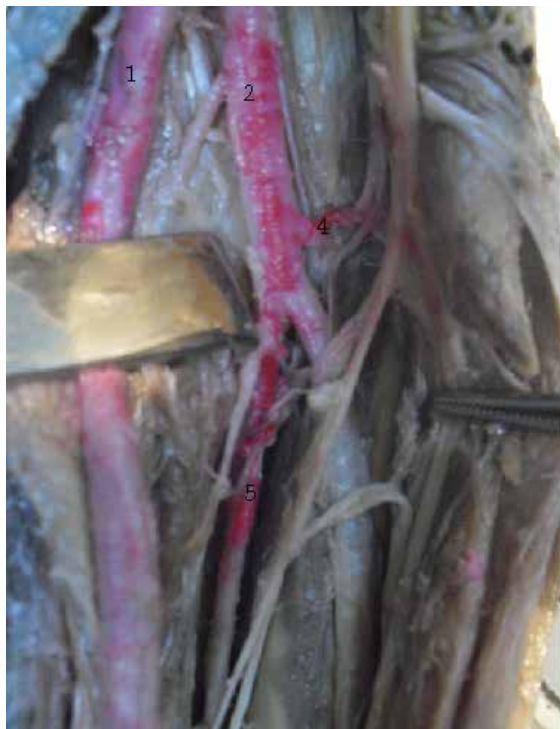

Fig. N° 10: 1) A. Radial, 2) A. Ulnar, 3) Colateral externa o braquial profunda. 4) Colateral ulnar superior



CONCLUSIÓN

Durante los últimos años, la enseñanza de Anatomía Humana con orientación Clínica, destaca la importancia de las variaciones vasculares traducidas en procesos patológicos como la embolia, ser lesionado el vaso durante la punción venosa en la fosa cubital y las fístulas en pacientes renales con hemodiálisis, además del uso de Doppler y las angiografías.

Testut & Latarjet, ⁽⁵⁾ indica que la bifurcación alta se presenta en una frecuencia de uno en 8

a 10 cadáveres: El estudio brasilero de Olave & Braga,⁽³⁾ reporta uno en nueve sujetos. El estudio costarricense de Rojas & Segura, ⁽⁸⁾ dos en 10 cadáveres.

En nuestra experiencia sólo pudimos observar 4 cadáveres con división alta de la arteria braquial en más de 34 años de disección, menor a los estudios antes mencionados. Lo anterior no nos permite ofrecer una frecuencia de presentación de división alta de la arteria braquial.

REFERENCIAS

1. *Campohermoso O. Gómez K. López R. Anatomía Humana. La Paz: Ed. Arco Iris; 2004. Tomo IV, pág. 344-345*
 2. *Rouviere H. Delmas A. Anatomía Humana, 9º edición. Barcelona: Ed Masson S. A.; 1987. Tomo III, p. 163*
 3. *Olave E. Braga MTT. Gabrilli C. Rodrigues CFS. Nivel de Bifurcación de la Arteria Braquial y sus Relaciones con el Nervio Mediano. Rev. chil. anat. v.15 n.1. Temuco 1997.*
 4. *Testut L. Latarjet A. Tratado de Anatomía Humana. Barcelona: Ed., Salvat; 1980. Tomo II, p. 292-294*
 5. *Williams PL. Warwick R. Gray, Anatomía. Barcelona: Ed. Salvat; 1985. Tomo I, p.774*
 6. *Lippert H. Anatomía. Madrid: Ed. Marbán; 2000. p. 662*
 7. *Gardner E. Gray D. O`Rahilly R. Anatomía (Estudio por Regiones del Cuerpo Humano). Barcelona: Ed. Salvat S. A.; 1967. p. 171*
 8. *Rojas T. Segura K. Bifurcación Alta de la Arteria Braquial. Revista Médica de la Universidad de Costa Rica, Volumen 8, Número 1, artículo 3, abril-septiembre 2014.*
 9. *Delvo E, Díaz E, Durán MP, et al. Origen y morfología de la arteria braquial profunda en 14 cadáveres de la universidad, Med. leg. Costa Rica, vol.29, n.2, Sep. 2012, p. 39-45*
 10. *Latarjet M. Ruiz A. Anatomía Humana. 4º ed. Buenos Aires: Ed. Médica Panamericana; 2004, p. 609-613*
- Crédito de la Ilustración:**
11. *Fig. 1: Drake RL. Volg W. Mitchel AWM. Anatomía para Estudiantes. Madrid: Ed. Elsevier; 2007. p. 675*