

CASO CLÍNICO

Mieloma múltiple de cadenas ligeras, un reto diagnóstico Light chain multiple myeloma, a challenging diagnostic

Wendy Cabrera Aguilar^{1,2}, Juan Antonio Choque Pacheco¹

1. Servicio de Hematología, Hospital Materno Infantil, Caja Nacional de Salud, La Paz, Bolivia;
2. Cátedra de Hematología, Facultad de Medicina, Universidad Mayor de San Andrés, La Paz, Bolivia

Autor para correspondencia: Wendy Cabrera Aguilar, wendycabrera55@hotmail.com

PALABRAS CLAVE: Mieloma múltiple, cadenas ligeras

KEYWORDS: Multiple myeloma, light chains

Cómo citar este artículo: Cabrera W, Choque JA. Mieloma múltiple de cadenas ligeras, un reto diagnóstico. Cuad Hosp Clín. 2009;54:127-129

INTRODUCCIÓN

El mieloma múltiple es una neoplasia derivada de células de estirpe linfóide B (células plasmáticas) capaces de sintetizar inmunoglobulinas monoclonales.^{1,2} En frecuencia, constituye la segunda neoplasia hematológica luego del linfoma. La edad promedio de aparición es a los 69 años. Se presume una mayor incidencia en negros americanos en comparación a otras poblaciones.²

Se trata de una entidad que en sus criterios diagnósticos, así como en otras características, ha sufrido varias modificaciones importantes en los últimos años.

PRESENTACIÓN DEL CASO

Se trata de un paciente de 55 años que ingresa al servicio de Neurocirugía con cuadro de un año de evolución caracterizado por dolor lumbar lancinante irradiado a miembro inferior izquierdo, relacionado a esfuerzos físicos, con periodos de exacerbación intermitentes tratado con anti-inflamatorios y relajantes musculares. Sin antecedentes de exposición a mielotóxicos u otros patológicos de importancia. Al examen físico destaca Lassegue positivo a 45° izquierdo, con discreta disminución del reflejo aquiliano ipsilateral. Resto del examen sin datos relevantes.

La semana previa a su ingreso presenta importante incremento del dolor que impide realizar actividades cotidianas lo que motiva la realización inicialmente de radiografía de columna,

misma que no reportó lesiones y posteriormente se realizó resonancia magnética nuclear (ante la sospecha de compresión radiculomedular lumbosacra) demostrando lesiones osteolíticas en L4, L5 y S1 (Figura 1) y luego de la valoración por la especialidad de Hematología es transferido a este servicio. El hemograma mostró anemia leve (Hb 14,4) con discreta trombocitopenia, VES normal, la morfología de sangre periférica sin alteraciones. La función renal conservada (creatinina de 0,9 con ClCr de 93mL/min), sin hipercalcemia. Proteinograma sérico, electroforesis de proteínas en suero y determinación de inmunoglobulinas séricas normales.

El medulograma reportó hiperplasia de células plasmáticas de 22% con algunas células binucleadas y dispoyéticas; serie megacariocítica y eritroide normales. La serie ósea metastásica mostró lesiones osteolíticas en cráneo a manera de "sal y pimienta" (Figura 2).

Por la alta sospecha de Mieloma Múltiple, sin presencia de paraproteína detectable en sangre, se complementa estudio detectándose proteína de Bence Jones en orina y proteinuria en orina de 24 horas que reportó 5965 mg. Se envió muestra de orina de 24 horas para determinación de cadenas ligeras de inmunoglobulinas, con resultado positivo para cadenas Kappa, confirmando así el diagnóstico. Paciente pasa a protocolo de poliquimioterapia y apoyo periódico con ácido zoledrónico.

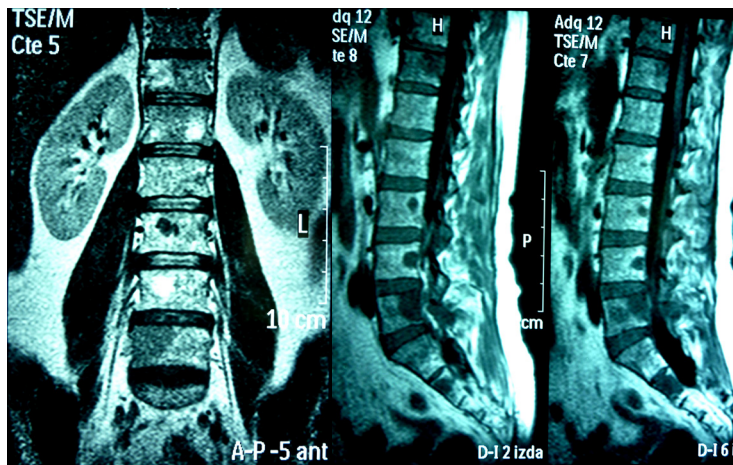


Figura 1. Lesiones líticas en columna lumbosacra evidenciada en la resonancia magnética

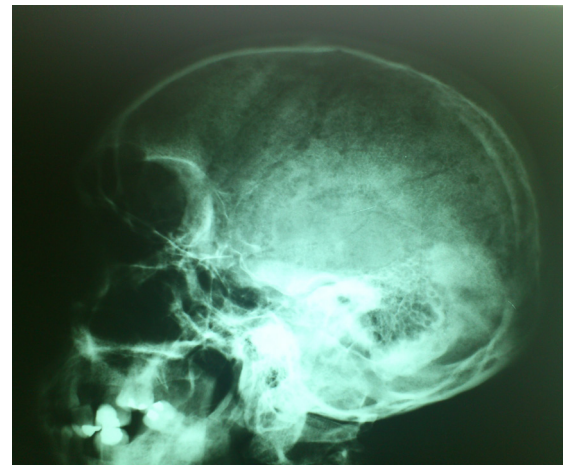

Figura 2. Radiografía de cráneo con lesiones líticas

Tabla 1. Estudios complementarios para mieloma múltiple

Cribado	Diagnóstico	Estimación de la carga tumoral y pronóstico	Evaluación del daño orgánico	Exclusivos de algunos pacientes
Hemograma, VES	Medulograma con biopsia	Aspirado con citogenética y FISH	Hemograma (anemia)	Inmunofenotipo, citometría de flujo, vit B12, ácido fólico
Ionograma, creatinina, calcio, albúmina, ácido úrico, electroforesis de suero y orina concentrada, cuantificación Ig	Inmunofijación en suero y orina	Cuantificación monoclonal, Albúmina, B2M, PCR, Citometría de flujo	Creatinina, Aclaramiento de creatinina, Calcio, Albúmina, Deshidrogenasa láctica	Cadenas ligeras libres
Rx en áreas sintomáticas	Seriada ósea	Seriada ósea	Seriada ósea	RM, TAC

Fuente: García-Sanz, Mateos & San Miguel 2007²

DISCUSIÓN

El mieloma múltiple es una neoplasia con repercusión multiorgánica y de presentación variada en cada paciente, lo que condiciona que las manifestaciones clínicas sean diversas dificultando su pronto diagnóstico. El síntoma más frecuente es el dolor óseo (60-80%), su localización generalmente es en columna vertebral. Las fracturas patológicas en columna vertebral pueden dar lugar a lesiones radiculares y/o medulares.² La anemia es otra manifestación frecuente y su etiología es multifactorial.² La insuficiencia renal aparece en un 25-30% de los casos, su etiología también es multifactorial pero la más destacada es la eliminación renal de cadenas ligeras de inmunoglobulinas

(proteinuria de Bence-Jones) dando lugar al “riñón de mieloma”.^{2,3} Otras manifestaciones del mieloma múltiple son las infecciones, síndrome de hiperviscosidad, hipercalcemia, entre otras.^{2,4,5}

Ante la sospecha de mieloma múltiple existe un mínimo de estudios que deben realizarse (Tabla 1).²

Se presenta el caso debido al tiempo que tomó realizar el diagnóstico y los exámenes poco habituales que se tuvo que solicitar para confirmarlo. En el paciente la manifestación clínica más importante fue el dolor óseo en columna vertebral. La radiografía convencional no detectó alteraciones a este nivel. Una vez internado en el servicio de Neurocirugía se realizó una resonancia magnética de columna vertebral en la cual se

Tabla 2. Criterios diagnósticos

Mieloma múltiple sintomático
DEBEN CUMPLIRSE LOS 3 CRITERIOS

1. Células plasmáticas monoclonales en médula ósea $\geq 10\%$
 2. Presencia de la proteína monoclonal en suero y/u orina (excepto en pacientes con MM no secretor)
 3. Evidencia de daño a órgano blanco que puede ser atribuible a la proliferación de células plasmáticas:
 - Hipercalcemia: calcio sérico $\geq 10,5$ mg/dL
 - Insuficiencia renal: creatinina sérica >2 mg/dL
 - Anemia normocítica, normocrómica con hemoglobina <10 g/dL o >2 g/dL debajo del límite normal
 - Lesiones óseas líticas u osteoporosis
-

Fuente: Palumbo et al., 2009¹

identificaron las lesiones líticas. Casos similares se reportan en la literatura,² es decir situaciones en las que la resonancia magnética detecta lesiones que la radiografía no lo hace. Sin embargo, esta situación dificulta el diagnóstico pues la resonancia magnética es un estudio costoso y de difícil acceso.

Posteriormente, se complementó con otros estudios encontrando en el medulograma hiperplasia de células plasmáticas y en orina proteinuria. En los demás exámenes realizados: la hemoglobina sólo estaba levemente disminuida y no había alteración en la calcemia, creatinina, proteínas séricas, electroforesis de proteínas en suero ni en la cuantificación de inmunoglobulinas.

Para confirmar el diagnóstico se realizó la cuantificación de cadenas ligeras en orina de 24 horas encontrando la presencia de cadenas ligeras kappa. Este último estudio sólo realizado en laboratorios especializados.

El International Myeloma Working Group ha establecido los criterios diagnósticos para el mieloma múltiple.¹ Otros grupos han adoptado o modificado levemente estos criterios (ver Tabla 2).

CONCLUSIONES.

El mieloma múltiple es una neoplasia heterogénea, de presentación variable que para su diagnóstico requiere el cumplimiento de 3 criterios. Ante la sospecha de la enfermedad tras la realización de una historia clínica completa se requiere solicitar varios estudios complementarios conociendo las características de la enfermedad.

La solicitud de exámenes complementarios adecuados y oportunos confirmará el diagnóstico además de brindar el pronóstico de la enfermedad y permitirá la elección del mejor tratamiento para el paciente.

REFERENCIAS

1. Palumbo A, Sezer O, Kyle R, Miguel JS, Orłowski RZ, Moreau P, et al. International Myeloma Working Group guidelines for the management of multiple myeloma patients ineligible for standard high-dose chemotherapy with autologous stem cell transplantation. *Leukemia*. 2009;23:1716-1730.
2. García-Sanz R, Mateos MV, San Miguel JF. Mieloma múltiple. *Med Clin*. 2007;129(3):104-115.
3. Herrera CM, Suñer Poblet M, Cabrera R, Díaz Pedrero M, Fernández Alonso J. Enfermedad por depósito de cadenas ligeras. Experiencia en nuestro medio. *Nefrología*. 2008;28(5):539-542.
4. Rodak B. Hematología. Fundamentos y aplicaciones clínicas. 2a ed. Argentina: Editorial médica Panamericana; 2005. p. 506-507.
5. Beutler E, Lichtman MA, Coller BS, Kipps Thomas, Seligsohn U. Hematología de Williams. 6a ed. España: Marban Libros S.L; 2007. p. 945-964.