

## ACTUALIZACIÓN

## Músculo Esfenomandibular, Quinto Masticador

### Esfenomandibular muscle, Fifth masticator

Omar F. Campohermoso Rodríguez<sup>1</sup>, Saúl Bascopé Miranda<sup>2</sup>, Omar Campohermoso Rodríguez<sup>2</sup>,  
Cipriano Carlos Torres Anampa<sup>2</sup>

1. Facultad de Medicina, Universidad Mayor de San Andrés, La Paz, Bolivia  
2. Profesionales independientes

**Autor para correspondencia:** Omar F. Campohermoso Rodríguez, campohermoso0701@yahoo.es

**PALABRAS CLAVE:** Músculo esfenomandibular

**KEY WORDS:** Esfenomandibular muscle

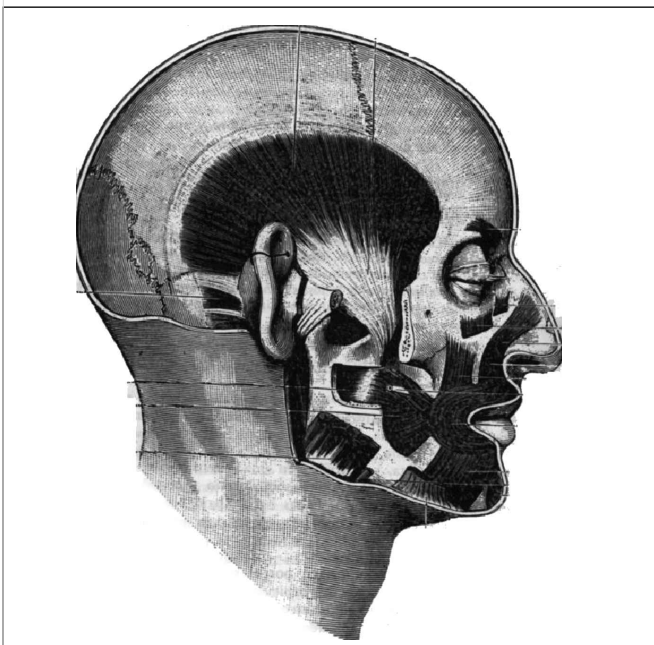
**Cómo citar este artículo:** Campohermoso OF, Bascopé S, Campohermoso O, Torres CC. Músculo esfenomandibular, Quinto masticador. *Cuad Hosp Clín* 2009;54:71-74

Clásicamente conocemos que los músculos destinados a la masticación están representados por los siguientes: 1) temporal, 2) masetero, 3) pterigoideo interno y 4) pterigoideo externo; estos cuatro músculos tienen por función común elevar la mandíbula (Figura 1).<sup>1-4</sup> La acción antagónica, es decir, el descenso de la mandíbula es producido por el músculo digástrico, vientre anterior, mal llamado por los clásicos quinto masticador, músculo que, más bien, pertenece a la región suprahiodea.

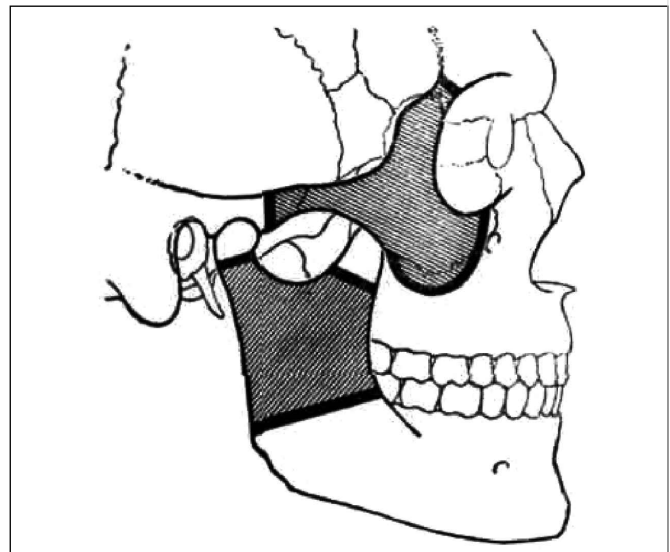
El músculo esfenomandibular, es un músculo de reciente descripción, efectuado en los años 90 del

siglo pasado. Este músculo fue descubierto, o mejor dicho fue descrito, por odontólogos británicos; posteriormente fue confirmada su presencia por odontólogos brasileños. En nuestro medio (Facultad de Medicina, UMSA) fue presentado en las Jornadas de Anatomía del Departamento de Ciencias Morfológicas, en los años 1992 y 1993 y posteriormente fue expuesto en el Congreso Científico Boliviano de Estudiantes de Medicina, en Sucre, el año de 1994.<sup>5</sup>

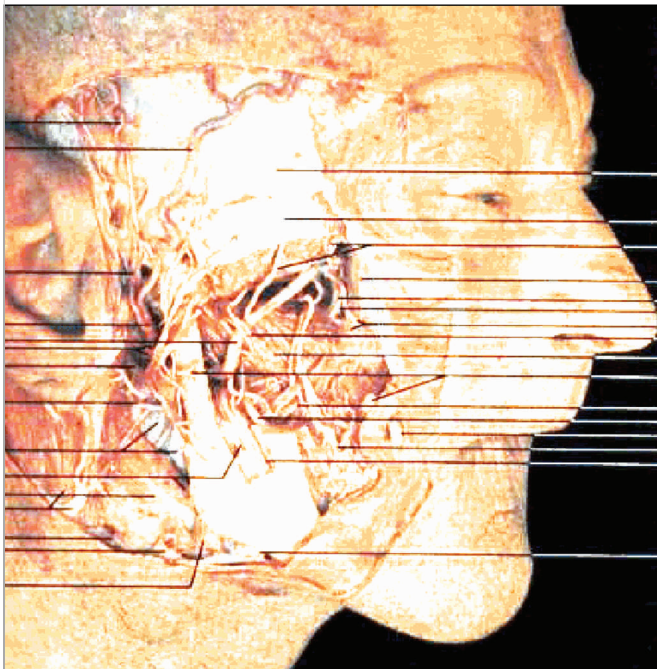
Aparentemente, este músculo no fue descrito por los autores clásicos debido a la forma de disección de la fosa infratemporal. Como sabemos, para abordar esta región se debe desarticular la articulación temporomandibular, previo corte de la rama mandibular, del músculo temporal en su inserción distal, es decir, en



**Figura 1.** Músculos de la masticación



**Figura 2.** Osteotomía para descubrir la fosa infratemporal

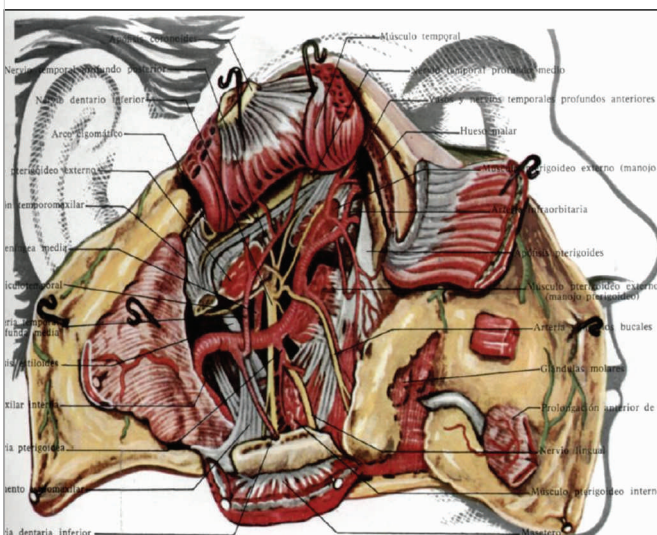


**Figura 3.** Fosa infratemporal

la apófisis coronoides, y del masetero del asa cigomática. Con esta maniobra, sin querer, se desgarró el músculo esfenomandibular.<sup>6,7</sup> (Figuras 2 y 3)

Para poder acceder a la fosa infratemporal sólo se debe desarticular la articulación temporomandibular, no se debe cortar el tendón del temporal, más bien conservarlo, luego se tracciona hacia adelante la rama mandibular como si fuera una puerta y de esta manera poder observar el músculo investigado. (Figura 4)

Aparentemente se puede confundir el músculo esfenomandibular con un haz perteneciente al músculo



**Figura 4.** Fosa infratemporal

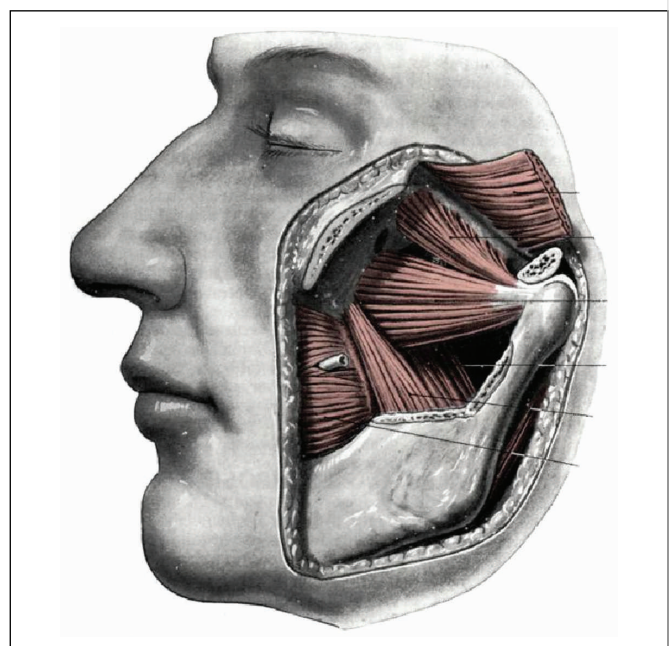
temporal; si se observa bien, se podrá diferenciar los haces musculares de los haces tendinosos del temporal que se insertan en la apófisis coronoides de la mandíbula en su cara externa y el borde anterior de la rama mandibular. Tampoco se lo debe confundir con los haces superiores del músculo pterigoideo interno, como sabemos este músculo se inserta en la fosa pterigoidea, otras fibras en la tuberosidad del maxilar y, en el gonión, cara interna de la mandíbula.<sup>8,9</sup> Mucho menos debemos confundir con los haces esfenoidales del músculo pterigoideo externo, el mismo se inserta en la cresta subtemporal y se dirige a la fosita del cuello del cóndilo mandibular. Como se puede deducir, no es parte de ninguno de los músculos pterigoideos, mucho menos del temporal. (Figura 5)

**Características del Músculo Esfenomandibular**

Es un músculo fino, grácil y fusiforme, tiene las siguientes inserciones, inervación y acción:

**Inserción:** Su inserción de origen se encuentra en la superficie maxilar del hueso esfenoidal y su inserción distal en la cresta de la cara interna de la apófisis coronoides de la mandíbula (Figuras 6 y 7).

Encontrándose íntimamente unido al temporal, se halla separado de este músculo por una fina capa de fascia, que se distingue del tendón nacarado del temporal, muchas veces desapercibida durante la disección, razón por la cual fue constantemente incluido como parte del músculo temporal (Figura 8)



**Figura 5.** Músculos pterigoideos



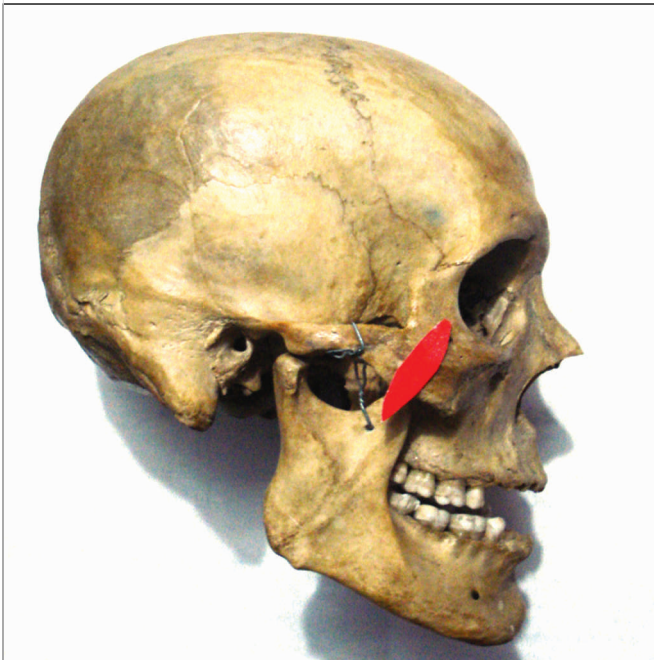

Figura 6. Proyección topográfica

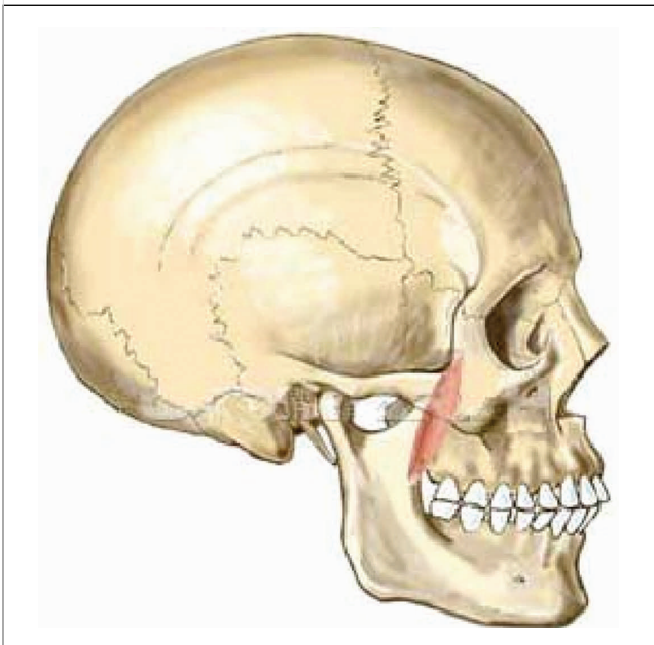


Figura 7. Proyección topográfica

**Inervación:** El músculo esfenomandibular está inervado por el nervio mandibular del trigémino.

**Acción:** Tiene función de elevar la mandíbula, se lo puede considerar como sinergista del músculo temporal. Su localización ha merecido una gran atención en

la hiperactividad muscular en los Desordenes Temporomandibulares (DTM). Pacientes con hiperactividad y DTM refieren, en la anamnesis, alteración de la visión y/o sintomatología dolorosa en el globo ocular.

Se sospecha que, debido a la proximidad del músculo esfenomandibular con el nervio óptico, esta correlación de síntomas puede existir. Observando la posición del músculo, se supone que un espasmo generado por los DTM pueda llegar a ser responsable de los signos clínicos. Se verificó también que tales síntomas desaparecen después del tratamiento de la hiperactividad muscular.<sup>10</sup>

### CONCLUSIÓN

La presencia del músculo esfenomandibular, denominado también, muy acertadamente, quinto masticador, es evidente y de fácil demostración en nuestro medio. El interés de los clínicos es porque produce alteraciones en el nervio óptico y la visión, en los casos que se relacionan con los DTM, esto debido a la relación anatómica que tiene en la acción masticatoria constante.

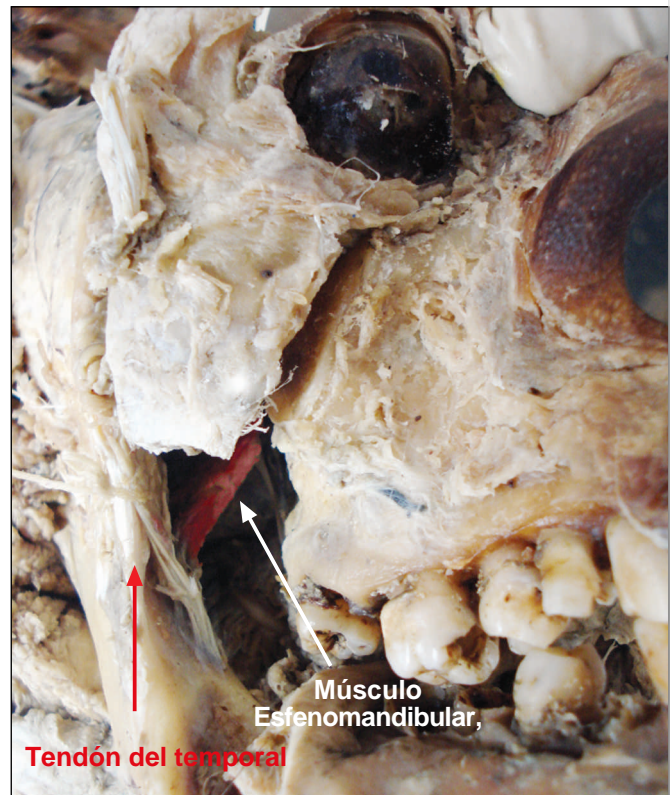


Figura 8. Músculo Esfenomandibular, Tendón del temporal

**REFERENCIAS**

1. Testut L, Latarjet A. *Anatomía Humana*. Barcelona: Ed. Salvat, 1977 t. I. p. 782 – 84.
2. Williams P, Warwick R. *Gray Anatomía*. Barcelona: Ed. Salvat S.A.; 1985 t. I. p. 590.
3. Rouviere H, Delmas A. *Anatomía Humana*, 11º edición. Barcelona: Ed Masson S. A.; 2005 t. I. p. 161.
4. Beaunis H, Bouchard A. *D' Anatomie Descriptive*. 19º edición. Paris: Ed. J-B Baillière; 1894. p. 205.
5. Aparicio A, Barrionuevo B. Músculo Quinto Masticador. Memorias. Congreso Científico Boliviano de Estudiantes de Medicina, 1994. Sucre: UMRPSFXCH; 1994. p. 8
6. Testut L, Jacob O. *Anatomía Topográfica*. 8º edición. Barcelona: Ed. Salvat; 1979 t. I. p. 245-7
7. Testut L, Jacob O, Billet H. *Atlas de Disecciones por Regiones*. Barcelona: Ed. Salvat; 1966. p. 37-44.
8. Orts Llorca F. *Anatomía Humana*, 3º edición. Barcelona: Ed. Científico-Médica; 1963 t. I. p. 796.
9. Figún M, Garino R. *Anatomía Odontológica*. 2º edición. Buenos Aires: Ed. El Ateneo, 1986. p. 53-7.
10. Formiga Nery DT, Silveira Moreira R. Estudo anatômico do músculo esfenomandibular e sua relação com estruturas anatômicas vizinhas. Disponível en: <http://www.ibemol.com.br/ciodf2001/372.asp> (2009)